

Н.А. Харитонов¹, И.А. Беляева¹, П.В. Свири², А.Н. Евдокимова¹

¹ Научный центр здоровья детей, Москва, Российская Федерация

² Морозовская детская городская клиническая больница Департамента здравоохранения города Москвы, Российская Федерация

Практические аспекты выхаживания новорожденных детей с неонатальными тромбозами

Контактная информация:

Харитонов¹ Наталья Александровна, кандидат медицинских наук, старший научный сотрудник отделения для недоношенных детей ФГБНУ «НЦЗД»

Адрес: 119991, Москва, Ломоносовский проспект, д. 2, стр. 1, тел.: +7 (499) 134-15-19, e-mail: Kharitonova.doc@yandex.ru

Статья поступила: 04.08.2014 г., принята к печати: 24.12.2014 г.

Увеличение частоты тромбозов у новорожденных связано не только с возможностью вынашивания беременности женщинами, которые страдают заболеваниями, характеризующимися склонностью к повышенному тромбообразованию, но также в связи с ростом вынужденного использования инвазивных методов лечения, таких как катетеризация центральных и периферических вен, пупочных сосудов. Целью данной статьи является ознакомление практических врачей с особенностями эпидемиологии, патогенеза, диагностики, а также клиническими проявлениями и лечением тромбозов у новорожденных. На основе клинических наблюдений представлена тактика лечения 4 детей с тромбами различного генеза и локализации. Решение о применении гепаринотерапии рассматривается индивидуально для каждого ребенка в зависимости от степени зрелости при рождении, локализации тромба, наличия или отсутствия осложнений, а также характера сопутствующей патологии. Приведенные клинические примеры наглядно демонстрируют обоснованность мультидисциплинарного подхода к диагностике и лечению больных с данной патологией, необходимость строгого подбора доз применяемых препаратов и постоянного мониторинга показателей коагулограммы на фоне терапии.

Ключевые слова: тромбоз, новорожденные, лечение.

(Педиатрическая фармакология. 2015; 12 (1): 92–96)

ВВЕДЕНИЕ

Тромбоз — патологическое состояние, характеризующееся развитием тромба с полной или частичной окклюзией сосуда и нарушением (или значимой угрозой нарушения) тканевого или органного кровотока.

Частота развития тромбозов у новорожденных детей в последние годы неуклонно возрастает. Во многом это обусловлено возможностью успешного вынашивания беременности женщинами, страдающими наследственной тромбофилией, антифосфолипидным синдромом и другими заболеваниями, характеризующимися

склонностью к повышенному тромбообразованию. Определенный вклад вносит необходимость вынужденного использования инвазивных способов лечения тяжелой перинатальной патологии у новорожденных, требующих катетеризации центральных и периферических вен, пупочных сосудов [1, 2]. Учитывая высокий риск развития жизнеугрожающих состояний, связанных с наличием тромба(ов), трудности в подборе адекватной терапии и контроле ее эффективности, обсуждение

N.A. Kharitonova¹, I.A. Belyayeva¹, P.V. Svirin², A.N. Evdokimova¹

¹ Scientific Center of Children's Health, Moscow, Russian Federation

² Morozov Municipal Pediatric Clinical Hospital of the Department of Health of Moscow, Russian Federation

Practical Aspects of Developmental Care over Neonates with Neonatal Thromboses

Increase in the incidence of neonatal thromboses is associated not only with the possibility for women characterized by tendency to high thrombosis to carry pregnancy, but also with the increase in enforced use of invasive treatment methods, such as catheterization of central and peripheral veins and umbilical vessels. This article is aimed at bringing peculiarities of epidemiology, pathogenesis and diagnosis, clinical manifestations and treatment of neonatal thromboses to the attention of practicing physicians. The article present tactics of treating 4 children with thrombi of varying genesis and localization based on clinical observations. The decision to start heparin therapy is made on the individual basis depending on the child's maturity at birth, thrombus localization, presence or absence of complications and nature of the concurrent pathology. The given clinical cases informatively demonstrate reasonability of a multidisciplinary approach to diagnosing and treating patients with this pathology, the need in strict selection of doses of the used drugs and continuous monitoring of coagulogram parameters in the setting of the therapy.

Key words: thrombosis, neonates, treatment.

(Pediatricheskaya farmakologiya — Pediatric pharmacology. 2015; 12 (1): 92–96)

практических аспектов лечения новорожденных с неонатальными тромбозами представляется актуальным.

Эпидемиология

Частота развития тромбозов у детей составляет 5,1 на 100 000 новорожденных детей [3], или 24 на 1000 обращений в блоки интенсивной терапии для новорожденных [4], 80% тромбов возникает вследствие применения центральных катетеров [5, 6].

Локализация тромбов у новорожденных может быть различной, при этом тромбы почечных вен составляют 10% общего объема выявляемых венозных тромбозов, из них 1/4 возникает билатерально [6]. Тромбоз вследствие функционирования пупочного катетера имеют 13% детей [7]. Венозные тромбозы в головном мозге диагностируются у 41 [8], артериальные церебральные тромбозы — у 28–90 на 100 000 новорожденных [9].

Патогенез

Неонатальный период характеризуется рядом физиологических особенностей, обуславливающих большую частоту возникновения тромбозов у новорожденных по сравнению с детьми старшего возраста [1, 10]. Частота тромбообразования увеличивается при присоединении одного или нескольких приобретенных факторов [4, 7, 8], поэтому патогенез заболевания у детей почти всегда носит сочетанный характер [1, 7].

Основные факторы, способствующие повышенному тромбообразованию у новорожденных детей

- Особенности системы гемостаза:
 - низкая активность большинства его компонентов;
 - дисбаланс между прокоагулянтами и их ингибиторами: при рождении у ребенка отмечается сни-

жение К-зависимых факторов (II, VII, IX и X), а также XI и XII факторов [10–12], тогда как активность антитромбина III приближается к норме детей более старшего возраста [1].

- Применение центральных катетеров. Частота образования тромбов вследствие катетеризации периферических вен не подсчитывалась, однако исследования показали их высокую значимость как фактора риска тромбоза [1].
- Генетически обусловленный дефицит естественных антикоагулянтов:
 - гомо- и гетерозиготный дефицит протеинов С и S, антитромбина III (встречается с частотой 2–5%) [11].
- Другие врожденные и приобретенные протромботические факторы:
 - врожденные пороки развития сердца и сосудов, приводящие к полицитемии, реологическим нарушениям и гипоксии;
 - внутриутробная инфекция, сепсис, обезвоживание, асфиксия, патология печени, антифосфолипидный синдром (повышение титра антифосфолипидных антител выявлено у 5% новорожденных, развивших тромбоз) [1, 13].

Многие из перечисленных приобретенных факторов риска ведут к снижению активности естественных антикоагулянтов и повышению активности прокоагулянтов, что является значимым для развития тромбозов у новорожденных [1].

Клиническая картина

Клинические проявления тромбозов подразделяют на острые и резидуальные (поздние) [1, 14, 15]. Основные клинические проявления тромбозов в зависимости от их локализации представлены в табл. 1.

Таблица 1. Клинические проявления тромбозов [1, 8, 12, 13]

Локализация	Острые клинические проявления	Резидуальные клинические проявления
Тромбоз почечных сосудов	Пальпируемое образование в брюшной полости, гематурия, протеинурия	Устойчивая гипертензия, почечная недостаточность, гипоплазия почки
Тромбоз нижней полой вены	Отек и изменение цвета нижних конечностей, возможно появление респираторного дистресс-синдрома, повышение артериального давления	Боли в ногах, абдоминальные боли, варикозное расширение вен, признаки ишемии конечностей
Тромбоз верхней полой вены	Синдром верхней полой вены: цианоз, отек лица и шеи	Синдром верхней полой вены: цианоз, отек лица и шеи. Расширение подкожных вен, телеангиэктазии, головная боль, давящие боли за грудиной, повышение внутричерепного давления и отек периорбитальной клетчатки
Тромбоз воротной вены	Симптомы нарушения функции печени, гепатоспленомегалия	Развитие синдрома портальной гипертензии, гепатоспленомегалия, желудочно-пищеводные кровотечения
Тромбоз вен конечностей	Отек, боль, чувство жжения, гиперемия	Развитие видимых подкожных коллатералей, задержка роста конечностей, посттромботическая болезнь
Тромбоземболизм легочной артерии	Значительные нарушения вентиляционно-перфузионного отношения, дефицит оксигенации, признаки недостаточности правых отделов сердца	Гипертрофия правых отделов сердца, клинические проявления легочной гипертензии
Тромбоз мезентериальных сосудов	Признаки некротического энтероколита	Перфорация с развитием перитонита
Центральные тромбозы	Инсульты и тромбозы венозных синусов проявляются общемозговыми симптомами — судорогами, вялостью. Очаговая симптоматика не характерна	Нарушения нервно-психического развития, когнитивные нарушения, парезы/параличи

Наряду с выраженной клинической симптоматикой тромбозы могут иметь бессимптомное течение: в этом случае тромбы являются «случайной» находкой при проведении инструментальных исследований.

Диагностика

Верификация диагноза неонатальных тромбозов осуществляется методами компьютерной/магнитно-резонансной томографии (КТ/МРТ), а также при помощи ультразвуковой диагностики (УЗИ) — наиболее доступного и чаще других используемого метода визуализации тромбов у новорожденных детей. Однако, сравнительный анализ показал недостаточную чувствительность УЗИ [16], поэтому «золотым стандартом» диагностики тромбозов в настоящее время, несмотря на инвазивность, остается ангиография [1].

Лечение

Терапию большинства неонатальных тромбозов начинают с применения гепаринов (табл. 2) [1, 17, 18]. Длительность терапии гепаринами зависит от ее эффективности и характера тромбоза.

Основные подходы к диагностике и терапии неонатальных тромбозов представлены в клинических приемах.

КЛИНИЧЕСКОЕ НАБЛЮДЕНИЕ 1

Доношенный мальчик от 2-й беременности, протекавшей с анемией в 3-м триместре, 1-х срочных родов у матери 26 лет, страдающей гарднереллезом, эндометритом.

Перенес тяжелую интранатальную асфиксию. Оценка по шкале APGAR 3/5 баллов. В раннем неонатальном периоде дважды отмечалось легочное кровотечение. К 7-м сут жизни состояние стабилизировалось: при нейросонографии признаков патологии не выявлено,

однако в клинической картине сохранялись вялость, срыгивания, отсутствие сосательного рефлекса, плоская весовая кривая, что потребовало более углубленного обследования.

Ребенку проведено МРТ: МР-картина тромбоза печеночного венозного синуса слева в стадии частичной реканализации (рис. 1).

При осмотре глазного дна: множественные мелкие рассасывающиеся кровоизлияния.

Молекулярно-генетическое исследование выявило генетические факторы, которые могут приводить к снижению фибринолитической активности:

- редуктаза синтеза метионина: гомозиготное состояние;
- редуктаза 5,10-метилентетрагидрофолатата: гетерозиготное состояние.

Ребенок консультирован нейрохирургом, который заключил, что пациент в оперативном лечении не нуждается, рекомендовано наблюдение в динамике.

Лечение. Гепаринотерапия не проводилась из-за частичной реканализации тромба и отсутствия патологических изменений в коагулограмме.

В динамике: полная реканализация тромба с восстановлением кровотока.

Прогноз и дальнейшее наблюдение: ребенок нуждается в динамическом наблюдении гематологом в связи с высоким риском тромбозов.

КЛИНИЧЕСКОЕ НАБЛЮДЕНИЕ 2

Доношенный мальчик от 3-й беременности, протекавшей на фоне кандидоза, многоводия, анемии, 2-х срочных родов у матери 24 лет с отягощенным гинекологическим анамнезом: кольпит, эрозия шейки матки.

На 2-е сут жизни оперирован по поводу аденоматоза верхней доли левого легкого, в послеоперационный период получал длительную инфузионную терапию через центральный катетер.

Таблица 2. Особенности лечебной тактики и контроль эффективности терапии при назначении гепаринов

Нефракционированный гепарин (НФГ)	Низкомолекулярный гепарин: далтепарин натрий, ревипарин натрий, эноксапарин натрий
Непрерывная в/в инфузия	Вводится подкожно 2–3 раза в сут
Нагрузочная доза 75 Ед/кг болюсно за 10 мин Поддерживающая доза 28 Ед/кг в час с дальнейшей коррекцией Целевые значения: увеличение АЧТВ в 2–2,5 раза	С терапевтической целью препарат вводится в начальной дозе 100–120 Ед/кг 2 раза, п/к с последующей коррекцией по результатам анти-Ха активности гепарина в целевом диапазоне 0,4–0,8 Ед/мл (при заборе крови через 3–4 ч после введения) С профилактической целью: суточная доза уменьшается в 2 раза от эффективной терапевтической и вводится 1 раз
Контроль осуществляется на основании оценки АЧТВ После завершения подбора дозы контроль АЧТВ необходимо проводить в зависимости от тяжести клинических проявлений тромбоза При лечении угрожающих жизни тромбозов, тяжелом состоянии ребенка контроль должен проводиться ежедневно, в более легких случаях — 1 раз в 2–3 дня Контроль обязателен при смене препарата	Забор крови для определения анти-Ха активности гепарина проводится через 4 ч после введения препарата Частота контроля анти-Ха активности гепарина проводится 1 раз в 2–4 дня до достижения целевых результатов; после стабилизации — 1–4 раза в мес
Не рекомендуется использовать более 3 нед из-за возможного развития осложнений — остеопороза, гепарининдуцированной тромбоцитопении	Может использоваться более продолжительным курсом (более 3 нед)
При резистентности терапии НФГ проводится введение антитромбина III или СЗП с целью дотации естественных антикоагулянтов, при этом контроль АЧТВ проводится ежедневно или 1 раз в 2 дня, в том числе перед введением антитромбина и сразу после него	-

Примечание. АЧТВ — активированное частичное тромбопластиновое время, СЗП — свежезамороженная плазма, в/в — внутривенное введение, п/к — подкожное введение, анти-Ха — антикоагулянтная активность.

Рис. 1. Тромбоз поперечного венозного синуса слева (стадия частичной реканализации)

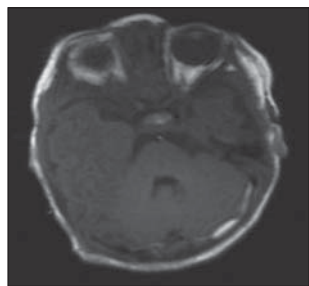
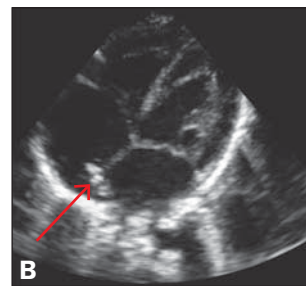
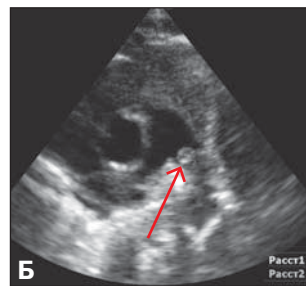
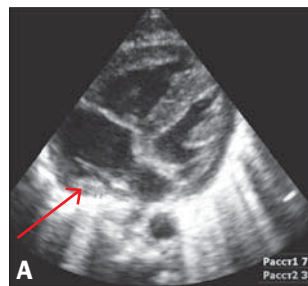


Рис. 2. Ультразвуковое изображение тромбов (указаны стрелками) в области левой легочной ветви (А, Б) и устье нижней полой вены (В)



В возрасте 10 сут у ребенка появились отек и цианоз нижней конечности.

При УЗИ: обнаружен тромб в просвете нижней полой вены, который прослеживался до области мезогастрия.

Молекулярно-генетическое исследование выявило генетические факторы, которые могут приводить к незначительному снижению фибринолитической активности:

- ингибитор активатора плазминогена типа 1: гетерозигота;
- редуктаза 5,10-метилентетрагидрофолата: гомозигота.

Коагулограмма: снижение активированного частичного тромбопластинового времени (АЧТВ).

Лечение. Терапия нефракционированным гепарином (НФГ) внутривенно в начальной дозе 28 Ед/кг в час с последующим увеличением до 33 Ед/кг в час под контролем АЧТВ.

В динамике: лизис тромба через 7 дней применения гепарина с дальнейшим переходом (в связи с подбором адекватной дозы гепарина и стабилизации состояния ребенка) на п/к введение низкомолекулярного гепарина (Фрагмин) в дозе 120 Ед/кг 2 раза в сут на протяжении 6 нед.

Прогноз и дальнейшее наблюдение: пациент нуждается в динамическом наблюдении гематолога и хирурга.

КЛИНИЧЕСКОЕ НАБЛЮДЕНИЕ 3

Недоношенная девочка, первая из бихориальной биамниотической двойни, от 3-й беременности путем экстракорпорального оплодотворения и пересадки эмбриона (1-я, 2-я беременности — самопроизвольные выкидыши), протекавшей с угрозой прерывания в 3-м триместре на фоне артериальной гипертензии, 1-х преждевременных оперативных родов на 35–36-й нед в тазовом предлежании 1-го плода, у матери 32 лет, страдающей ожирением.

Девочка в раннем неонатальном периоде получила инфузионную терапию через пупочный катетер. Клинических проявлений тромбоза у ребенка отмечено не было.

При УЗИ выявлена гепатомегалия: левая доля 45 мм, правая доля 55 мм, паренхима печени не изменена, размер и сосуды селезенки в норме. Воротная вена печени расширена до 5,5 мм. В пупочной вене выявлен тромб размером 3 мм.

Лечение. Гепаринотерапия не проводилась, т.к. на момент обследования нарушений показателей коагулограммы не выявлено, распространения процесса по системе воротной вены не отмечено.

В динамике: полный лизис тромба.

Прогноз и дальнейшее наблюдение: рекомендовано динамическое наблюдение хирургом, гепатологом

и гематологом в связи с риском развития у ребенка портальной гипертензии.

КЛИНИЧЕСКОЕ НАБЛЮДЕНИЕ 4

Доношенная девочка от 2-й беременности (первый ребенок умер в возрасте 5 дней от сепсиса), протекавшей с угрозой прерывания в 1-м триместре, анемией во 2-м триместре, многоводием в 3-м триместре, хроническим тромбгеморрагическим синдромом, 2-х срочных родов у матери 24 лет, страдающей тяжелой мультигенной тромбофилией (мутации 7 генов, в том числе фактора Лейдена), эрозией шейки матки, кольпитом.

Клинически у ребенка признаков тромбоза отмечено не было.

При УЗИ: в левой легочной ветви определяется неподвижное экзогенное образование 6×3 мм. В правом предсердии пристеночно в области устья нижней полой вены образование 7×3 мм (рис. 2).

В коагулограмме: снижение АЧТВ.

Молекулярно-генетическое исследование выявило генетические факторы, которые могут приводить к значительному снижению фибринолитической активности:

- фактор коагуляции V (фактор Лейдена): гетерозигота;
- субъединица IIIa интегрин тромбоцитов $\alpha\text{IIb}\beta\text{3}$: гетерозигота;
- фибриноген β : гетерозигота;
- редуктаза синтеза метионина: гетерозигота.

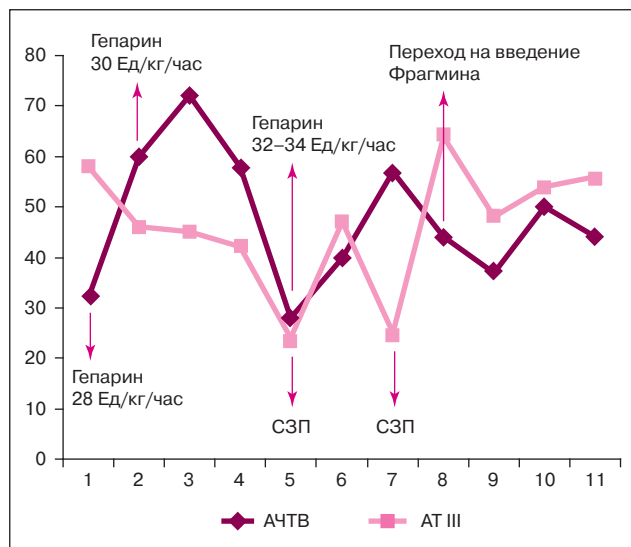
Лечение. В связи с высоким риском тромбоземболии подбор тромболитической терапии осуществлялся в условиях реанимационного отделения. Начальная доза гепарина составила 28 Ед/кг в час (рис. 3).

В дальнейшем под контролем уровня АЧТВ доза гепарина была увеличена до 34 Ед/кг в час. Проводилось динамическое мониторирование показателей коагулограммы. В связи с низким уровнем антитромбина III и недостаточной эффективностью терапии гепарином ребенку дважды проводилось переливание свежезамороженной плазмы. После стабилизации состояния, уменьшения размеров тромбов ребенок был переведен на подкожное введение далтепарина натрия под контролем анти-Ха активности гепарина с целевым значением более 0,5 Ед/мл (рис. 4).

В возрасте 1,5 мес у ребенка остро возникло ущемление паховой грыжи, что потребовало проведения оперативного вмешательства. В связи высоким риском кровотечения терапия далтепарина натрия в этот период была прекращена и возобновлена на 2-е сут после операции в дозе равной 1/2 от достигнутой, с последующим ее увеличением до целевых значений анти-Ха активности гепарина.

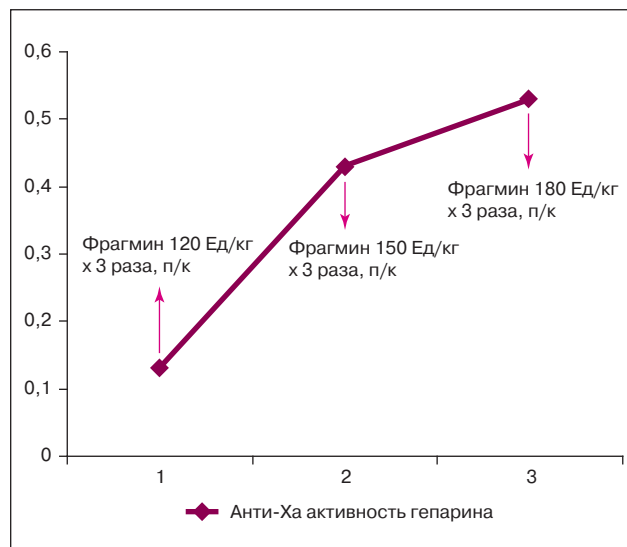
После подбора адекватной дозы низкомолекулярного гепарина ребенок выписан под амбулаторное

Рис. 3. Схема тромболитической терапии гепарином



Примечание. АЧТВ — активированное частичное тромбопластиновое время, СЗП — свежезамороженная плазма, АТ III — антитромбин III.

Рис. 4. Схема подбора эффективной дозы далтепарина натрия



наблюдение гематолога. Рекомендовано подкожное введение далтепарина натрия в течение 6 нед после выписки.

В динамике. Остаточные явления тромбоза с замещением соединительной тканью без гемодинамически значимых нарушений.

Прогноз и дальнейшее наблюдение. Ребенок нуждается в динамическом наблюдении гематолога в связи с генетической отягощенностью и высоким риском возможных тромбозов.

ЗАКЛЮЧЕНИЕ

Представленные случаи свидетельствуют о необходимости учета степени зрелости ребенка при рождении, локализации тромба(ов), клинических особенностей заболевания, характера сочетанной перинатальной патологии

СПИСОК ЛИТЕРАТУРЫ

1. Свирип П. В., Румянцев С. А., Ларина Л. Е., Суворова А. В., Жарков А. П. Лечение неонатальных тромбозов. *Неонатология*. 2013; 1: 76–85.
2. Жиркова Ю. В., Беляева И. А., Кучеров Ю. И. Перкутанная катетеризация центральных вен у новорожденных. Под ред. акад. РАН и РАМН А. А. Баранова. Москва: *ПедиатрЪ*. 2013. 30 с.
3. Nowak-Gottl U., Von Kries R., Gobel U. Neonatal syptomatic thromboembolism in Germany: two years survey. *Arch Dis Child Fetal Neonatal Ed*. 1997; 76: F163–167.
4. Жарков П. А. Влияние носительства протромботических полиморфизмов на риск развития тромбозов у детей. Автореф. дис. ... канд. мед. наук. Москва. 2013.
5. Schmidt B., Andrew M. Neonatal thrombosis: report of a prospective Canadian and international registry. *Pediatrics*. 1995; 96: 939–934.
6. Tanke R. B., van Megen R., Daniels O. Trombus detection on central venous catheters in neonatal intensive care unit. *Angiology*. 1994; 45: 477–480.
7. Andrew M., Monagle P., Bgroomer L. Epidemiology of venous thromboembolic evants Thromboembolic Complication during Infancy and Childhood. *Hamilton, B. C.: Decker Inc*. 2000. 125 p.
8. deVeber G., Andrew M. et al. Cerebral sin venous thrombosis in children. *N Engl J Med*. 2001; 345: 417–423.
9. deVeber G. The Canadian Pediatric Ischemic Stroke Study Group. Canadian pediatric ischemic stroke register: analysis of children with arterial ischemic stroke. *Ann Neurol*. 2000; 48: 526.
10. Баркаган Л. З. Нарушение гемостаза у детей. Москва: *Медицина*. 1993. 176 с.

при назначении и подборе фибринолитической терапии у новорожденных детей с тромбозами. Необходим строго индивидуальный подбор доз препаратов, динамический лабораторный мониторинг, а также мультидисциплинарный подход к диагностике и лечению неонатальных тромбозов: неонатолог/педиатр, гематолог, нейрохирург, сосудистый хирург, гепатолог.

Таким образом, проблема неонатальных тромбозов выходит за рамки неонатологии и требует внимания многих специалистов на протяжении последующих периодов онтогенеза.

КОНФЛИКТ ИНТЕРЕСОВ

Авторы данной статьи подтвердили отсутствие финансовой поддержки/конфликта интересов, который необходимо обозначать.

11. Чучин М. Ю. Церебральный синус-тромбоз в детском возрасте. *Педиатрия*. 2005; 2: 63–70.
12. Veldman A., Nord M. F., Michel-Behnke I. Thrombosis in the critically ill neonate: incidence, diagnosis, and management. *Vask Health Risk Manag*. 2008; 4 (6): 1337–1348.
13. Carvalho K. S., Bodensteiner J. B., Connolly P. J., Garg B. P. Cerebral venous thrombosis in children. *J Child Neurol*. 2001; 16: 574–580.
14. Carvalho K. S., Gard B. R. Cerebral venous thrombosis and venous malformations in children. *Neurol Clin*. 2002; 20: 1061–1077.
15. Roy M., Turner-Gomes S., Gill G. et al. Accuracy of Doppler echocardiography for the diagnosis of thrombosis of thrombosis associated with umbilical venosis catheters. *J Pediatr*. 2002; 140: 131–134.
16. Monagle P., Chan A., Goldenberg N. A. et al. Antithrombotic Therapy in Neonates and Children: Antithrombotic Therapy and Prevention of Thrombosis, 9th ed: American College of Chest Physicians Evidence-Based Clinical Practice Guidelines. *Chest*. 2012; 41: 737S–801S.
17. Monagle P., Chan A., Massicotte P., Chalmers E., Michelson A. D. Antithrombotic Therapy in Children. *Chest*. 2004; 126 (3 Suppl.): 645S–687S.
18. Жарков П. А. Влияние носительства полиморфизмов генов свертывающей системы крови и фолатного обмена на риск развития тромбозов у взрослых и детей. *Вопросы практической педиатрии*. 2012; 5: 26–32.