

УДК 616.314.18-002+616.379-008.64

Є.В. Ковальов, З.Ю. Назаренко, І.Я. Марченко

ПОЗАСУДИННІ СТРУКТУРНІ ЗМІНИ ЕПІТЕЛІАЛЬНОГО ШАРУ І СТРОМИ ЯСЕН ПРИ ПАРОДОНТИТІ НА ТЛІ ЦУКРОВОГО ДІАБЕТУ

ВДНЗ України “Українська медична стоматологічна академія”

Надмірна поширеність пародонтиту [1, 2], його тісний взаємозв'язок із соматичною патологією [3, 4, 5, 6], відсутність ефективних методів діагностики, профілактики і лікування загострюють актуальність розв'язання проблеми етіології та патогенезу пародонтиту на тлі цукрового діабету. Вирішення цього питання залежить від досліджень позасудинних структурних змін епітеліального шару і строми ясен. Слід зазначити, що кількість відповідних досліджень досить обмежена [7, 8, 9], тому цілком обґрунтованим є вивчення патології епітеліального шару і строми ясен для обґрунтування нових методик лікування пародонтиту на тлі цукрового діабету.

Мета роботи – дослідити позасудинні структурні зміни епітеліального шару і строми ясен при пародонтиті на тлі цукрового діабету та встановити їхню роль у патогенезі цієї патології.

Морфологічні дослідження були проведені на біоптатах ясен 16 хворих на генералізований пародонтит на тлі цукрового діабету 2 типу. Тканинні біоптати фіксували в глютаровому альдегіді, додаткову фіксацію матеріалу проводили в осмієвому фіксаторі за Millonіq. Після дегідратації в спиртах зростаючої концентрації та ацетоні тканинні блоки поміщали в епоксидну смолу «ЕПОН-812» за методикою Лафта. Епоксидні блоки ясен хворих на хронічний генералізований пародонтит на тлі цукрового діабету були використані для виготовлення напівтонких і ультратонких зрізів, які отримували на ультратомі УМТП-7 [10].

Проведені нами світлооптичні й електронно-мікроскопічні дослідження біоптатів ясен при пародонтиті на тлі цукрового діабету дозволили виявити виражені структурні зміни всіх компонентів зроговілого епітелію і строми ясен.

Кубічні та призматичні клітини базального шару стають довгастими. Виявляється порушення цілості міжклітинних контактів за рахунок набряку. Збільшені міжклітинні проміжки заповнені виростами плазмолемі сусідніх епітеліоцитів.

Відбуваються ультраструктурні зміни епітеліоцитів базального шару ясен. Збільшується кількість мітохондрій, у частини з них спостерігаються зруйновані крісти. Канальці ендоплазматичного ретикулуму значно розширені, з дрібногранулярним умістом. Змінюється пластинчастий комплекс Гольджі, структурні елементи якого набряклі. Збільшується кількість рибосом і полісом, спостерігаються поодинокі лізосоми.

Структурні зміни відбуваються і в клітинах ши-

пуватого шару. Клітини сплющуються за рахунок набряку. Тонкофібрили і тонофіламенти відростків місцями відсутні, міжклітинні проміжки розширені. Ультраструктурно в шипуватих клітинах виявляється руйнування мітохондрій. Збільшується кількість рибосом. Канальці ендоплазматичного ретикулуму і пластинчастий комплекс Гольджі не змінені.

Найвиразніші зміни помітні в зернистому шарі епітелію. Міжклітинні контакти зруйновані, міжклітинні проміжки розширені й заповнені дрібнозернистими масами і мембранними структурами. У цитоплазмі клітин зернистого шару збільшується кількість рибосом, у частини мітохондрій зруйновані крісти, зменшується кількість тонофіламентів і кератогалінових гранул, з'являються ліпідні включення.

Змінюється структура базальної мембрани. Вона розшаровується на кілька листків та утворює велику кількість інвагінатів. Порушується цілість базальної мембрани. Фібрилярні структури, які з'єднують базальну мембрану зі стромою, відсутні або набряклі. Під зміненою базальною мембраною накопичуються набряклі колагенові фібрили. Проміжки між базальною мембраною й ендотеліоцитами базального шару розширені за рахунок порушення напівдесмосом. Ці структурні зміни базальної мембрани свідчать про порушення транспортних процесів між стромою й епітеліальним шаром (рис. 1).




Рис.1. Епітеліальний шар і строма ясен. Напівтонкий зріз. Забарвлення толуїдиновим синім. Збільшення x 900. Ст - строма, Бш - базальний шар

Істотні структурні зміни відбуваються і в стромі ясен. Гідратується основна речовина сполучної тканини, що призводить до розшарування воло-

кон і утворення безструктурних ділянок. Строма просякнута ділянками гіаліну. Набрякають і деструктивно змінюються колагенові фібрили, що супроводжується порушенням періодичності їхньої субмікроскопічної будови (рис. 2). Ці зміни дозволяють говорити про фібриноїдне набрякання. У стромі ми виявили велику кількість ліпідних гранул (рис. 3). Спостерігається дегенерація нервових стовбурів.

У патологічний процес залучаються фібробласти. Ультраструктурно виявляються розширення каналців ендоплазматичної сітки, руйнування крист мітохондрій, зменшення рибосом і піноцитозних везикул. У цитоплазмі фібробластів накопичуються лізосоми.

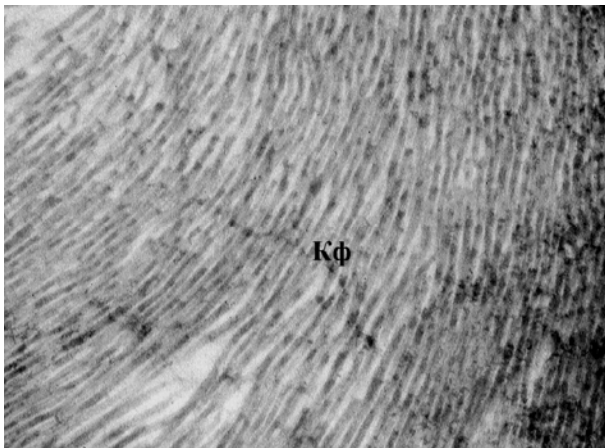


Рис. 2. Фібриноїдне набрякання колагенових волокон. Електроннограма. Збільшення x 7 000. Кф - колагенові фібрили

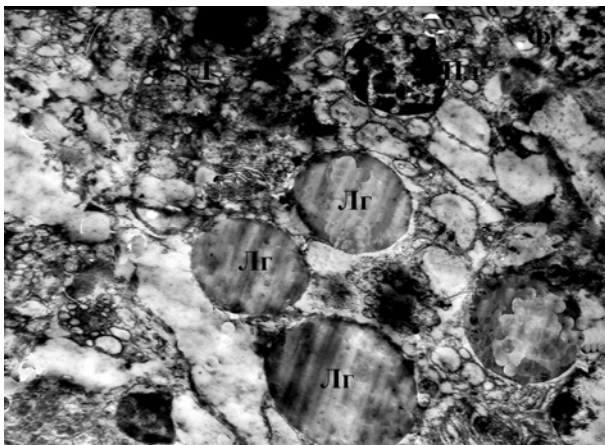

Рис. 3. Ліпідні гранули в стромі ясен. Електроннограма. Збільшення x 7 000. ЛГ - ліпідні гранули, Пл - плазмоцит, Ф - фібробласт

У підепітеліальному шарі стромі ясен спостерігається велика кількість плазматичних клітин. У їхній цитоплазмі містяться ліпідні гранули. Збільшується кількість рибосом, каналці ендоплазматичного ретикулуму розширені, кристи більшості мітохондрій зруйновані, пластинчастий комплекс Гольджі набряклий. Усе це свідчить про зміну секреторної функції клітин.

У стромі ясен при пародонтиті на тлі цукрового діабету спостерігалися дегранульовані огрядні

клітини, які впливають на перебіг запального процесу. Дегрануляція огрядних клітин супроводжується накопиченням у інтерстиційному просторі медіаторів запалення, які підвищують судинну проникність, змінюють стан судинних мембран та основної речовини сполучної тканини.

Також виявляли інші клітини, які впливають на перебіг запального процесу і виступають у ролі місцевого механізму захисту: фагоцити, поліморфноядерні лейкоцити, лімфоцити, еозинофіли. Скупчення лімфоцитів і плазмоцитів спостерігається в основному в білясудинній зоні, що вказує на тісний взаємозв'язок між запаленням і діабетичною мікроангіопатією судин МЦР при пародонтиті на тлі цукрового діабету.

Отже, проведені нами дослідження дозволили виявити виражені структурні зміни всіх компонентів зроговілого епітелію і стромі ясен та встановити їх тісний зв'язок із діабетичною мікроангіопатією. Слід наголосити, що для розробки нових ефективних методів лікування пародонтиту на тлі цукрового діабету необхідно здійснювати вплив на досліджену нами ланку патогенезу цієї патології.

Література

1. Herbert Michel. О проблемах определения фактора риска возникновения пародонтита / Herbert Michel // Новое в стоматологии. - 2002. - № 4. - С. 6-9.
2. Цепов Л. М. Диагностика, лечение и профилактика заболеваний пародонта / Л.М. Цепов, А. И. Николаев, Е. А. Михеева. - М.: МЕДпресс-информ, 2008. - 272 с.
3. Жирова В.Г. Биохимические аспекты лечения воспалительно-дистрофических заболеваний тканей пародонта у детей, страдающих сахарным диабетом / В.Г. Жирова // 1 съезд Ассоциации АР Крым, 25-26 нояб. 2004 г.: тезисы докл. - Алушта, 2004. - С. 100-101.
4. Periodontal health and systemic disorders / Y.T. Teng, G.W. Taylor, F. Scannapieco [et al.] // J. Can. Dent. Assoc. - 2002. - № 68. - P. 188-192.
5. Булкина Н.В. Некоторые механизмы возникновения и прогрессирования воспалительных заболеваний пародонта у больных с сочетанной патологией желудочно-кишечного тракта / Н.В. Булкина, М.А. Осадчук // Пародонтология. - 2007. - № 1 (42). - С. 15-19.
6. Periodontal disease and coronary heart disease: A reappraisal of the exposure / J.D. Beck, P. Eke, G. Heiss [et. al.] // Circulation. - 2005. - № 112. - P. 19-24.
7. Григорьян А.С. Концепция патогенеза воспалительных заболеваний пародонта / А.С. Григорьян, А.И. Грудянов // 8 съезд СТАР: Всерос. научно - практ. конф., 2003 г. : материалы докл. - М., 2003. - С. 214-217.
8. Сай В.Г. Функциональный стан тканей пародонта при запальному процесі / В.Г. Сай // II Конгрес світової федерації українських лікарських товариств (СФУЛТ), 28-30 серп. 2006 р.: тези доп. -Полтава, 2006. - С. 198.
9. Серебрякова Л.Е. Морфофункциональная характеристика клеток крови при воспалительных забо-

леваниях пародонта: автореф. дис. на соискание учёной степени канд. мед. наук : спец. 14.00.21 "Стоматология" / Л.Е. Серебрякова. - М., 2002. - 28 с.

соискание учёной степени доктора мед. наук: спец. 14.01.02 "Анатомия человека" / Е.В. Ковалев. - М., 1989. -28 с.

10. Ковалев Е.В. Микроскопическое и ультраструктурное строение десны человека: автореф. дис. на

**Стаття надійшла
00.00.2013 р.**

Резюме

Изложены результаты исследования внесосудистых структурных изменений эпителиального слоя и стромы десны при генерализованном пародонтите на фоне сахарного диабета, полученные с помощью световой и электронной микроскопии. Установлена тесная связь указанных изменений с диабетической микроангиопатией сосудов десны.

Ключевые слова: внесосудистые структурные изменения, пародонтит на фоне сахарного диабета, эпителий и строма десны.

Резюме

Викладені результати дослідження позасудинних структурних змін епітеліального шару і строми ясен при генералізованому пародонтиті на тлі цукрового діабету, отримані за допомогою світлової та електронної мікроскопії. Установлений тісний зв'язок зазначених змін із діабетичною мікроангіопатією судин ясен.

Ключові слова: позасудинні структурні зміни, пародонтит на тлі цукрового діабету, епітелій і строма ясен.

Summary

This paper presents the results of the study of extravascular structural changes of the epithelial layer and gingival stroma in generalized paradontitis with diabetes got via light and electronic microscopy. The close link of these changes with diabetic microangiopathy of gingival vessels is identified.

Key words: extravascular structural changes, paradontitis with diabetes, gingival epithelium and stroma.