

15. Poca M. et al. Monitoring intracranial pressure in patients with malignant middle cerebral artery infarction: is it useful? *J. Neurosurg.* 2010; 112 (3): 648—57.
16. Ropper A., Shafran B. Brain edema after stroke. Clinical syndrome and intracranial pressure. *Arch. Neurol.* 1984; 41: 26—9.
17. Schwab S. et al. The value of intracranial pressure monitoring in acute hemispheric stroke. *Neurology.* 1996; 47: 393—8.
18. Sharon N., Johnston C., Josephson A. Urinary tract infections complicating stroke mechanisms, consequences, and possible solutions. *Stroke.* 2010; 41: 180—4.
19. Shaw C., Alvord E., Berry R. Swelling of the brain following ischemic infarction with arterial occlusion. *Arch. Neurol.* 1959; 1: 161—77.
20. Subramaniam S. Decompressive hemicraniectomy for malignant middle cerebral artery infarction. *The Neurologist.* 2009; 15: 178—84.
21. Vahedi K. et al. DECIMAL, DESTINY, and HAMLET investigators early decompressive surgery in malignant infarction of the middle cerebral artery: a pooled analysis of three randomised controlled trials. *Lancet Neurol.* 2007; 6 (3): 215—22.
8. Bruce D., Hurtig H. Incidence, course, and significance of cerebral edema associated with cerebral infarction. *Cerebrovasc. Dis.* 1979; 11: 191—8.
9. Cho D., Chen T., Lee H. Ultra-early decompressive craniectomy for malignant middle cerebral artery infarction. *Surg. Neurol.* 2003; 60(3): 227—32.
10. Dohmen C. et al. Identification and clinical impact of impaired cerebrovascular autoregulation in patients with malignant middle cerebral artery infarction. *Stroke.* 2007; 38: 56—61.
11. Jüttler E. et al. Decompressive surgery for the treatment of malignant infarction of the middle cerebral artery (DESTINY) a randomized, controlled trial. *Stroke.* 2007; 38: 2518.
12. Mitchell P. et al. Reassessment of the HAMLET study. *The Lancet Neurolog.* 2009; 8: 602—3.
13. Ng L., Nimmannitya J. Massive cerebral infarction with severe brain swelling: a clinicopathological study. *Stroke.* 1970; 1: 158—63.
14. Poca M. et al. Is monitoring intracranial pressure in patients with malignant middle cerebral artery infarction useful? *Eur. J. Anaesth.* 2005; 22: 5.

REFERENCES

1. Gusev E.I., Skvortsova V.I. Brain ischemia. Moscow: Medicina; 2001 (in Russian).
2. Krylov V.V., Nikitin A.S., Burov S.A. et al. Decompressive craniotomy as a part of emergency treatment of malignant massive ischemic stroke. *Korsakov Journal of Neurology and Psychiatry.* 2013; 1: 15—22 (in Russian).
3. Adams J., Graham D. Twelve cases of fatal cerebral infarction due to arterial occlusion in the absence of atheromatous stenosis or embolism. *J. Neurol. Neurosurg. Psychiatry.* 1967; 30: 479—88.
4. Berrouschot J. et al. Mortality of space-occupying ('malignant') middle cerebral artery infarction under conservative intensive care. *Intensive Care Med.* 1998; 24 (6): 620—3.
5. Berry R., Alpers B. Occlusion of the carotid circulation: pathologic considerations. *Neurology (Minneapolis).* 1957; 7: 223—37.
6. Bounds J. et al. Mechanisms and timing of deaths from cerebral infarction. *Stroke.* 1981; 12: 474—7.
7. Brown M., Glassenberg M. Mortality factors in patients with acute stroke. *J.A.M.A.* 1973; 224: 1493—5.
15. Poca M. et al. Monitoring intracranial pressure in patients with malignant middle cerebral artery infarction: is it useful? *J. Neurosurg.* 2010; 112 (3): 648—57.
16. Ropper A., Shafran B. Brain edema after stroke. Clinical syndrome and intracranial pressure. *Arch. Neurol.* 1984; 41: 26—9.
17. Schwab S. et al. The value of intracranial pressure monitoring in acute hemispheric stroke. *Neurology.* 1996; 47: 393—8.
18. Sharon N., Johnston C., Josephson A. Urinary tract infections complicating stroke mechanisms, consequences, and possible solutions. *Stroke.* 2010; 41: 180—4.
19. Shaw C., Alvord E., Berry R. Swelling of the brain following ischemic infarction with arterial occlusion. *Arch. Neurol.* 1959; 1: 161—77.
20. Subramaniam S. Decompressive hemicraniectomy for malignant middle cerebral artery infarction. *The Neurologist.* 2009; 15: 178—84.
21. Vahedi K. et al. DECIMAL, DESTINY, and HAMLET investigators early decompressive surgery in malignant infarction of the middle cerebral artery: a pooled analysis of three randomised controlled trials. *Lancet Neurol.* 2007; 6 (3): 215—22.

Поступила 22.04.13

© КОЛЛЕКТИВ АВТОРОВ, 2013

УДК 616.51-001.4-06:616.831-008.918]-07

А.В. Ошоров, И.А. Савин, А.С. Горячев, К.А. Попугаев, А.А. Полупан, А.А. Сычев, А.Г. Гаврилов, А.Д. Кравчук, Н.Е. Захарова, Г.В. Данилов, А.А. Потапов

ПЛАТО ВОЛНЫ ВНУТРИЧЕРЕПНОГО ДАВЛЕНИЯ У ПОСТРАДАВШИХ С ТЯЖЕЛОЙ ЧЕРЕПНО-МОЗГОВОЙ ТРАВМОЙ

ФГБУ НИИ нейрохирургии им. акад. Н.Н. Бурденко РАМН, Москва

Цель исследования: оценить частоту развития плато-волн ВЧД и влияние на исход травмы, а также определить факторы, предрасполагающие развитию плато-волн.

Материал и методы. Анализировали 98 пострадавших с тяжелой ЧМТ. Проводили мониторинг АД, ВЧД, ЦПД, коэффициента ауторегуляции мозговых сосудов (Prx). Средний возраст $34 \pm 13,6$ лет. Соотношение женщин и мужчин составило 25/73. ШКГ $6 \pm 1,4$ баллов. Плато-волны были выявлены у 24 пациентов. Дальнейший анализ проводился сравнением двух групп пациентов: первая группа с развитием плато волн (24 пациента), вторая без плато-волн (74 пациента). Плато-волной ВЧД считали повышение ВЧД 40 мм рт. ст. больше 5 мин при стабильном АД и ЦПД 50 мм рт. ст. Статистическая обработка проводилась с помощью пакета Статистика 6.0.

Результаты исследования и их обсуждение. Данные представлены в виде медианы и квартиль 25 и 75%: количество регистрируемых плато-волн 7 [3,5; 10] за время мониторинга, плато-волны регистрировались на 3 [2; 4,5] сутки, максимальное значение ВЧД при развитии плато-волн 47,5 [40; 53] мм рт. ст., длительность плато волн составила 8,5 [7; 27] мин.

В группе с плато-волнами коэффициент Prx в первые 24 часа достоверно ниже. Феномен плато-волн объясняет большую продолжительность регистрации внутричерепной гипертензии в первой группе и вынужденную необходимость продления мониторинга ВЧД. Группы не различались по длительности ЦПД 50 мм рт. ст. Это объясняется строгим контролем АД и ЦПД в обеих группах. Группа с плато-волнами отличалась меньшей частотой открытой ЧМТ, тяжестью очагового поражения (преобладание очагов ушиба 1—2 вида). Более легкий тип первичного церебрального повреждения в группе с плато волнами соответствует данным при сравнении КТ. В группе с плато-волнами сдавление или отсутствие охватывающей цистерны было достоверно меньше. Нет зависимости между приведенными параметрами длительности, выраженности, количеством плато-волн и исходами травмы.

Заключение. Частота плато-волн составила 25,5%. Плато-волны регистрируются при сохранной ауторегуляции мозговых сосудов и меньшей тяжести первичного повреждения. Плато-волны ВЧД не ухудшают исход при тяжелой ЧМТ.

Ключевые слова: мониторинг ВЧД, плато-волны.

ICP PLATEAU WAVES IN PATIENTS WITH SEVERE TRAUMATIC BRAIN INJURY

A.V. Oshorov, I.A. Savin, A.S. Goryachev, K.A. Popugaev, A.A. Polupan, A.A. Sychev, A.G. Gavrillov, A.D. Kravchuk, N.E. Zakharova, G.V. Danilov, A.A. Potapov

FGBU Burdenko Neurosurgery Institute RAMS, Moscow, Russian Federation

The goal of the study was to assess frequency of plato waves, their influence on outcomes and define factors leading to plato waves. Ninety eight patients with severe traumatic brain injury (TBI) were included. Blood pressure (BP), intracranial pressure (ICP), cerebral perfusion pressure (CPP) and pressure reactivity index (Prx) were registered. Age was 34 ± 13.6 . There were 73 male and 25 female. Glasgow Coma Scale (GCS) was 6 ± 1.4 . Plato waves developed in 24 patients (group 1), 74 patients (group 2) did not have plato waves. Median of plato waves in the 1st group was 7 [3.5;7]. They developed on 3rd [2;4.5] day. Maximum level of ICP during plato waves was 47.5 [40;53] mmHg, its duration was 8.5 [7;27] minutes. In the group 1 Prx was significantly lower during first day, than in the group 2. Duration of ICP monitoring was longer in the group 1 due to presence of plato waves in these patients. CPP did not differ in groups, because CPP was strictly controlled. Patients of the group 1 had preserved autoregulation and less severe trauma (predominance of closed trauma and Marshall I, II type of brain damage). Plato waves did not predict bad outcomes.

Key words: ICP monitoring; plato waves, traumatic brain injury.

Введение. С момента внедрения непрерывного измерения внутричерепного давления (ВЧД) Lundberg [1] описал особый тип волн. Отличительной особенностью данных волн было внезапное повышение до 50—100 мм рт. ст. и характерное уплощение по тренду волны. Волны ВЧД с характерной формой появлялись внезапно и сохранялись от нескольких минут до часов, а затем самостоятельно разрешались [2, 3]. Lundberg назвал их волнами А. В литературе данный тип волн чаще упоминается как плато-волны, или волны Лундберга [2—5].

Патофизиологический механизм развития плато-волн был описан в эксперименте на животных и подтвержден в клинической практике Rosner и Becker [6]. В основе развития плато-волн лежит вазодилатация резистивных сосудов головного мозга, которая приводит к увеличению его кровенаполнения и как следствие повышению ВЧД [6—9].

В клинической практике развитие плато-волн описано у пациентов с различной церебральной патологией: травматическим повреждением головного мозга, субарахноидальным кровоизлиянием, краниостенозом, опухолями мозга, гидроцефалией [7—13]. Причины повышения ВЧД при тяжелой черепно-мозговой травмы (ЧМТ) хорошо известны: отек мозга, увеличение кровенаполнения мозга, нарушение венозного оттока, ликвородинамики и др. [2—5, 8, 9]. Большинство из них диагностируется и оценивается в динамике с помощью КТ [14—18]. Однако вазогенный фактор [9, 19], как еще одна причина внутричерепной гипертензии, не поддается адекватной компьютерно-томографической (КТ) оценке, но доступен диагностике с помощью непрерывного измерения ВЧД с использованием компьютерного анализа [19—21].

В клинической практике встречаются ситуации, когда высокие значения ВЧД не соответствуют тяжести первичного церебрального повреждения и рентгенологической картине нарушения внутричерепных взаимоотношений по данным КТ [2, 8]. На фоне сохранности ликворных пространств и охватывающей цистерны у пациентов могут регистрироваться повторные эпизоды повышения ВЧД [4, 5, 8]. Для определения частоты развития, причин развития данного вида волн, а также влияния на исход мы провели это исследование.

Материал и методы. Проведен ретроспективный анализ 98 пострадавших с тяжелой ЧМТ, находившихся на лечении в отделении реанимации и интенсивной терапии (ОРИТ) НИИ нейрохирургии им. акад. Н.Н. Бурденко с 2007 по 2011 г., которым проводили мониторинг АД, ВЧД, ЦПД. Данные сохранялись, анализировались и рассчитывались с помощью программного обеспечения ICM Plus [21]. В ОРИТ больным проводились ИВЛ, рСО₂ поддерживали на уровне 30—35 мм рт. ст., рО₂ — не ниже 100 мм рт. ст., проводили седацию, анальгезию (пропофол 1—3 мг/кг/ч или мидазолам 10—30 мкг/кг/ч, фентанил 1—2 мкг/кг/ч). Под-

держивали ЦПД выше 60 мм рт. ст., при ВЧД выше 20 мм рт. ст. использовали болюсное введение 15% маннитола (0,25—1 г/кг) или Гиперхаес 2—3 мл/кг. Мониторинг АД проводили с помощью прямого измерения через артериальный катетер, установленный в лучевой артерии, тыльной артерии стопы или бедренной артерии. Мониторинг ВЧД проводился с помощью монитора ICP Express Monitor Codman и датчика Codman MicroSensor (Jonson@Jonson Professional, Inc., Raynham, US).

По данным КТ-исследования, диффузные аксональные повреждения головного мозга (ДАП) были диагностированы у 56 пострадавших, оболочечные гематомы — у 30 пострадавших, очаги ушиба — у 23. Оперированы 43 пострадавших, у 29 были выполнены одно- или двусторонняя декомпрессивная трепанация с пластикой твердой мозговой оболочки.

Показания для мониторинга ВЧД. Мониторинг ВЧД является рутинной методикой при ведении пациентов с тяжелой ЧМТ. Согласно Международному протоколу ведения пострадавших с ЧМТ [22] имплантацию датчиков ВЧД проводили у пострадавших с тяжестью состояния, оцениваемой по шкале комы Глазго (ШКГ), меньше 9 баллов при наличии патологических изменений в головном мозге по данным КТ. При отсутствии патологических изменений на КТ имплантацию датчика проводили при наличии любых 2 из перечисленных критериев: возраст старше 40 лет, АД систолическое менее 90 мм рт. ст., наличие позно-тонических реакций (декортикация или децеребрация). Имплантацию датчика ВЧД проводили в условиях операционной или реанимационного отделения. Датчик ВЧД имплантировали в белое вещество мозга на глубину 2 см, через тrefинационное отверстие в проекции точки Кохера в премоторную зону по общепринятой методике. Сторону имплантации выбирали в зависимости от характера повреждения. При диффузном поражении датчик имплантировали в недоминантное полушарие, при очаговом поражении — со стороны большего повреждения мозгового вещества. После выполнения декомпрессивной трепанации датчик размещали субдурально на глубину 2—2,5 см под костный лоскут. Калибровку датчика ВЧД проводили согласно инструкции производителя на поверхности стерильного физиологического раствора на границе вода—воздух. Референсное значение (калибровочное число) регистрировали на датчике ВЧД. Длительность мониторинга ВЧД составила 120 ± 76 ч.

Волна ВЧД представляет собой сложную кривую, которая состоит из трех основных компонентов, перекрывающихся во временном диапазоне. Для детального анализа эти компоненты ВЧД можно выделить с помощью анализа Фурье (анализ частотно-временных характеристик) [23]. В результате анализа были выделены 3 компонента: основной компонент соответствовал частоте сердечных сокращений. Амплитуда основного компонента обозначалась как АМП и сохранялась для дальнейшего расчета коэффициентов. Второй компонент представлял респираторную волну, которая характеризует дыхательный цикл с частотой 8—20 в 1 мин. Третий компонент объединял "медленные волны", которые включают волновые колебания в диапазоне 0,05—0,0055 Hz (с периодом от 20 с до 3 мин). Величину каж-

Информация для контакта:

Ошоров Андрей Васильевич (Oshorov Andrej Vasil'evich), e-mail: agvan@nsi.ru

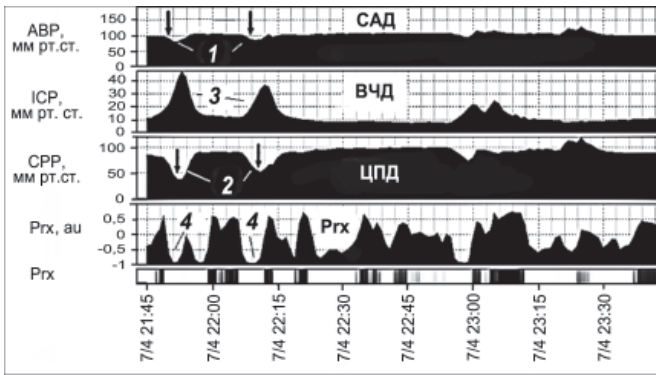


Рис. 1. Тренд, демонстрирующий вазогенную волну ВЧД, которую следует отличать от истинной плато-волны ВЧД.

Отличительной особенностью вазогенных волн от плато-волн является отрицательный коэффициент Prx в момент повышения ВЧД, что свидетельствует о противофазе изменения САД и ВЧД. 1 — эпизод снижения САД, который предшествует формированию вазогенной волне ВЧД; 2 — эпизод снижения ЦПД, который следует сразу за снижением САД и прогрессивно нарастает при повышении ВЧД; 3 — вазогенная волна ВЧД. Prx — коэффициент ауторегуляции.

дого из этих компонентов рассчитывали как квадратный корень из мощности общего сигнала ВЧД в данном диапазоне частот. Дополнительно проводили расчет корреляционных индексов отражающих резерв пространственной компенсации внутри черепа, церебральную ауторегуляцию. RAP-индекс пространственной компенсации — корреляционный коэффициент между АМП (амплитудой основного компонента) и средним ВЧД. Расчет проводили линейной корреляцией 40 последовательных усредненных измерений АМП и среднего ВЧД с периодом 6 с. RAP-индекс отражает корреляционную зависимость между АМП и средним ВЧД за короткий промежуток времени, равный 4 мин ($40 \cdot 6$ с). Коэффициент корреляции, равный 0, свидетельствует о хорошем компенсаторном резерве, коэффициент корреляции +1 указывает на сниженную пространственную компенсацию. Отрицательные значения RAP указывают на срыв компенсаторных резервов и коллапс сосудов. RAP — коэффициент, указывающий расположение на кривой объем—давление — кривой комплайенса. Prx — это коэффициент корреляции между средним АД и средним ВЧД. Расчет проводили по аналогичной методике с использованием расчета линейной корреляции, между 40 последовательными усредненными измерениями среднего АД и среднего ВЧД. Использовали скользящий коэффициент корреляции с периодом 6 с. Положительный коэффициент корреляции говорит о нарушенной ауторегуляции, отрицательный — о сохранной ауторегуляции.

Плато-волны ВЧД определялись при ретроспективном анализе трендов АД, ВЧД, ЦПД. Плато-волной считали неспрово-

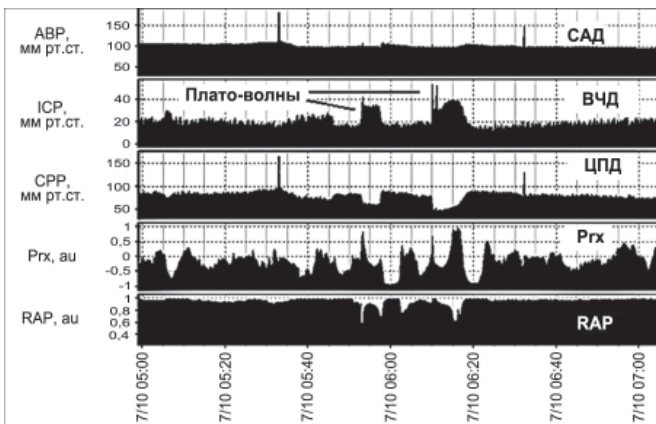


Рис. 2. Тренд, демонстрирующий плато-волны ВЧД.

Плато-волны ВЧД имеют уплощенную вершину, формируются на фоне относительно стабильного САД, сопровождаются значительным снижением ЦПД до 50 мм рт. ст. и ниже. Важным условием появления плато-волн ВЧД является наличие сохранной ауторегуляции мозговых сосудов ($Prx \leq 0$) и сниженных резервов пространственной компенсации ($RAP > 0,6$). В момент формирования плато волн развивается максимальная вазодилатация артерий и ауторегуляция утрачивается, что регистрируется ростом Prx .

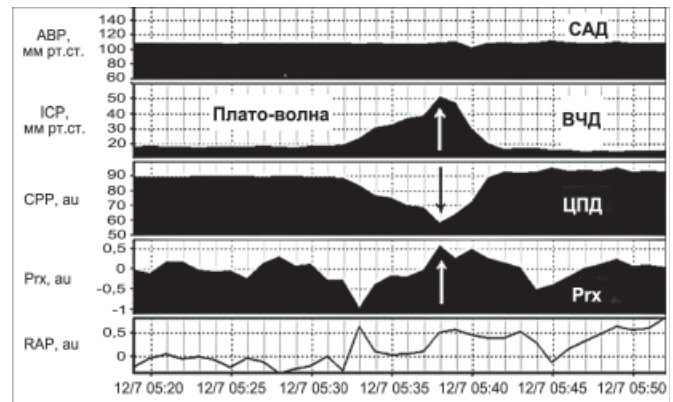


Рис. 3. Тренд плато-волны ВЧД.

Формирование плато-волны ВЧД на фоне относительно стабильной гемодинамики. Максимальное значение плато волны 50 мм рт. ст., длительностью до 11 мин; снижение ЦПД до 58 мм рт. ст.

цированное повышение ВЧД > 40 мм рт. ст. длительностью более 5 мин при условии стабильного АД и ЦПД менее 50 мм рт. ст. (рис. 1—3). Из анализа исключали все эпизоды повышения ВЧД, спровоцированного санацией трахеи, ноцицептивными и проприоцептивными стимулами, изменением параметров вентилиации, колебаниями АД, изменением температуры тела. Отбор и анализ плато-волн проводили ретроспективно при ручном анализе трендов отдельного взятого пациента.

Для оценки КТ-признаков ДАП головного мозга использовали классификацию L. Marshall и соавт. [24], согласно которой выделено 4 степени ДАП: I — отсутствие видимых паренхиматозных повреждений; II — паренхиматозные повреждения высокой и смешанной плотности < 25 см³, мезэнцефалические цистерны визуализируются, смещение срединных структур < 5 мм; III — паренхиматозное повреждение высокой и смешанной плотности < 25 см³, увеличение объема мозга с компрессией или отсутствием цистерн, смещение срединных структур < 5 мм; IV — паренхиматозное повреждение разной плотности ≥ 25 см³, смещение ≥ 5 мм, цистерны не визуализируются.

Статистическая обработка проводилась с помощью программного пакета Статистика 6.0. Для сравнения групп использовался метод непараметрической статистики Манна—Уитни (U-тест). Для оценки отличий между группами по клиническим данным, возрасту, полу и классификации использовался тест χ^2 . Каждый отдельный эпизод развития плато-волны оценивали сравнением медиан парным непараметрическим тестом Вилкоксона, сравнение проводилось по каждому параметру за 20 мин до развития, во время и за 20 мин после разрешения плато-волны. Различия сравниваемых величин считались достоверными при $p < 0,05$.

Результаты исследования и их обсуждение. Из анализируемых трендов 98 пострадавших с тяжелой ЧМТ, согласно принятым критериям, плато-волны были выявлены у 24 (25,5%) пациентов (1-я группа). Средний возраст всех пострадавших составил $34 \pm 13,6$ года. Соотношение женщин и мужчин составило 24:74. ШКГ составила $6 \pm 1,4$ балла. Типичный эпизод плато-волн представлен на рис. 2 и 3.

Для группы с плато-волнами данные представлены в виде медианы и квартиль [25 и 75%]: количество регистрируемых плато-волн 7 [3,5; 10] за время мониторинга, плато-волны регистрировались на 3-и [2; 4,5] сутки, максимальное значение ВЧД при развитии плато-волн 47,5 [40; 53] мм рт. ст., длительность плато-волн составила 8,5 [7; 27] мин.

Сравнение групп пациентов, у которых регистрировались и отсутствовали плато-волны ВЧД. Сравнение клинических характеристик и параметров мониторинга пациентов, у которых регистрировались и отсутствовали плато-волны ВЧД представлено в табл. 1. Из представленных в табл. 1 данных видно, что отличий между группами по полу и возрасту не было. Группа с плато-волнами ВЧД отличалась меньшей тяжестью травмы, оцененной по ШКГ в момент госпитализации, и более лучшими исходами.

Для объективной оценки динамики параметров мониторинга в группах мы провели сравнение как за все время мониторинга, так и в первые 24 ч с момента госпитализации.

Сравнение параметров мониторинга первые 24 ч. Группа с плато-волнами ВЧД отличалась более высокими значениями САД

Таблица 1

Клинические характеристики и параметры мониторинга первые 24 ч в двух группах с плато- и без плато-волн ВЧД (медиана и 25%; 75% квартили)

Показатель	Группа с плато-волнами (n = 24)	Группа без плато-волн (n = 74)	p
Возраст, годы	31 [25; 40]	29,5 [23; 47]	ns
Пол (м/ж)	18/6	55/19	ns
ШКГ	7 [6; 8]	6 [4; 7]	< 0,01
ШИГ	4 [3; 4,5]	3 [3; 4]	< 0,05
САД ₂₄ , мм рт. ст.	94,5 [89,4; 98,7]	86,9 [81,9; 92,9]	< 0,01
ВЧД ₂₄ , мм рт. ст.	14,8 [10,1; 17,6]	12,7 [10,1; 16,7]	ns
ЦПД ₂₄ , мм рт. ст.	82 [77,8; 84,1]	73,4 [65,3; 81,3]	< 0,01
R _{гх} ₂₄	-0,004 [-0,07; 0,09]	0,11 [0,004; 0,36]	< 0,01

Примечание. Здесь и в табл. 2: p — достоверность отличий, ns — отсутствие отличий между группами, ШИГ — шкала исхода Глазго, САД₂₄ — среднее артериальное давление в первые 24 ч мониторинга, ВЧД₂₄ — среднее внутричерепное давление в первые 24 ч мониторинга, ЦПД₂₄ — церебрально-перфузионное давление в первые 24 ч мониторинга, R_{гх}₂₄ — коэффициент ауторегуляции в первые 24 ч мониторинга.

и ЦПД первые 24 ч с момента госпитализации (см. табл. 1). Это объясняется целенаправленным управлением гемодинамикой и поддержанием ЦПД > 70 мм рт. ст. при сохранных механизмах ауторегуляции мозговых сосудов. В группе с плато-волнами коэффициент R_{гх} в первые 24 ч был достоверно ниже, что свидетельствует о сохранности церебральной ауторегуляции и адекватном ответе церебральных сосудов в ответ на повышение ЦПД.

Сравнение параметров церебрального мониторинга в двух группах за все время мониторинга. Из табл. 2 видно, что сохраняется достоверность отличий между группами по значениям САД, ЦПД и ВЧД. Отличия выявляются и по средним, и по максимальным значениям ВЧД. На наш взгляд, это объясняется развитием плато-волн в 1-й группе. Феномен плато-волн объясняет большую продолжительность регистрации внутричерепной гипертензии

Таблица 2

Параметры церебрального мониторинга за все время наблюдения в двух группах с плато и без плато-волн ВЧД (медиана и 25%; 75% квартили)

Параметры мониторинга (тотально)	Группа с плато-волнами (n = 24)	Группа без плато-волн (n = 74)	p
САД, мм рт. ст.	94,5 [89,5; 98,8]	89,1 [84,4; 95,4]	< 0,05
АМП, мм рт. ст.	1,7 [1,3; 2,7]	1,2 [0,8; 1,8]	< 0,01
ЦПД, мм рт. ст.	81,3 [77,5; 84,2]	76,5 [76,5; 81]	< 0,05
ЧСС в 1 мин	73 [67,9; 78,5]	79,6 [70; 88,6]	ns
ВЧД, мм рт. ст.	14,6 [12,8; 17,1]	13 [10,1; 15]	< 0,05
ВЧД _{макс}	19,9 [16,4; 21,3]	16,3 [13,1; 19,3]	< 0,05
ВЧД _{мин}	10,2 [9,4; 13,1]	9,9 [6,8; 12,7]	ns
R _{гх}	0,017 [-0,06; 0,01]	0,05 [-0,02; 0,019]	ns
РАР	0,69 [0,44; 0,78]	0,6 [0,50; 0,73]	ns
Длительность мониторинга, ч	115 [73; 166]	100 [71; 144]	< 0,01
ВЧД > 20 мм рт. ст.	13 [3,5; 29,5]	3 [2; 14]	< 0,01
ЦПД < 50 мм рт. ст.	2 [0,2; 3,5]	1 [0,1; 4]	ns

Примечание. ВЧД > 20 мм рт. ст. — длительность внутричерепной гипертензии, ЦПД < 50 мм рт. ст. — длительность гипоперфузии, выраженные в % времени от длительности мониторинга.

Таблица 3

Сравнение групп по характеру, типу и виду ЧМТ, данным КТ

Показатель	Группа с плато-волнами (n = 24), %	Группа без плато-волн (n = 74), %	p
Изолированная ЧМТ	33	41	ns
Открытая ЧМТ	12,5	50	< 0,01
Базальная ликворея	8,4	18	ns
Нейрохирургическое вмешательство	33	47	ns
ДАП-1 и ДАП-2	37,5	41,8	ns
ДАП-3 и ДАП-4	62,5	58,2	ns
Ушибы 1 и 2 вида	79	58,2	< 0,05
Ушибы 3 и 4 вида	21	41,8	< 0,05
Гематомы:	37,5	31,1	ns
СДГ	25	16,2	ns
ЭДГ	4,2	6,8	ns
ВМГ	8,4	8,1	ns
ВЖК	12,4	27	0,07
Данные КТ:			
охватывающая цистерна:			
сохранна	62,5	40,6	< 0,05
сдавлена или отсутствует	37,5	59,4	< 0,05
латеральное смещение срединной линии:			
нет	66,6	54	ns
≤ 5 мм	16,6	13,5	ns
> 5 мм	16,6	32,4	0,07

Примечание. ДАП-1, 2, 3, 4 — диффузное повреждение по классификации Marshall, СДГ — субдуральная гематома, ЭДГ — эпидуральная гематома, ВМГ — внутримозговая гематома, ВЖК — внутримозговое кровоизлияние.

в 1-й группе и вынужденную необходимость продления мониторинга ВЧД. Следует отметить, что группы не различались по длительности церебральной гипоперфузии (ЦПД < 50 мм рт. ст.), что объясняется строгим контролем АД и ЦПД в обеих группах с использованием катехоламинов и инфузионной терапии.

Сравнение групп по типу, виду и характеру повреждения, а также данным КТ. Как видно из табл. 3, группа пострадавших с плато-волнами ВЧД отличалась достоверно меньшей частотой (12,5%) открытой ЧМТ, меньшей тяжестью очагового поражения с преобладанием (79%) очагов ушиба 1—2 вида. Более легкий тип первичного церебрального повреждения в группе с плато-волнами соответствует ШКГ и данным КТ, которые оценивались в момент госпитализации пациентов. Так, в группе с плато-волнами ВЧД реже встречаются признаки аксиальной дислокации, а грубая латеральная дислокация — только в 16,6%.

Динамика параметров церебрального мониторинга до, во время и после развития плато-волн ВЧД. Табл. 4 наглядно демонстрирует патофизиологический механизм формирования плато-волн ВЧД. САД достоверно не изменялось до, после и во время развития плато-волны ВЧД. Данное свойство выделяет и отличает плато-волны ВЧД от вазогенных волн ВЧД (см. рис. 1). Плато-волны ВЧД развиваются "спонтанно" и имеют характерную форму волны ВЧД. При вазогенных волнах ВЧД пусковым механизмом является снижение САД. При плато-волнах на фоне спонтанного повышения ВЧД и стабильного САД наблюдается

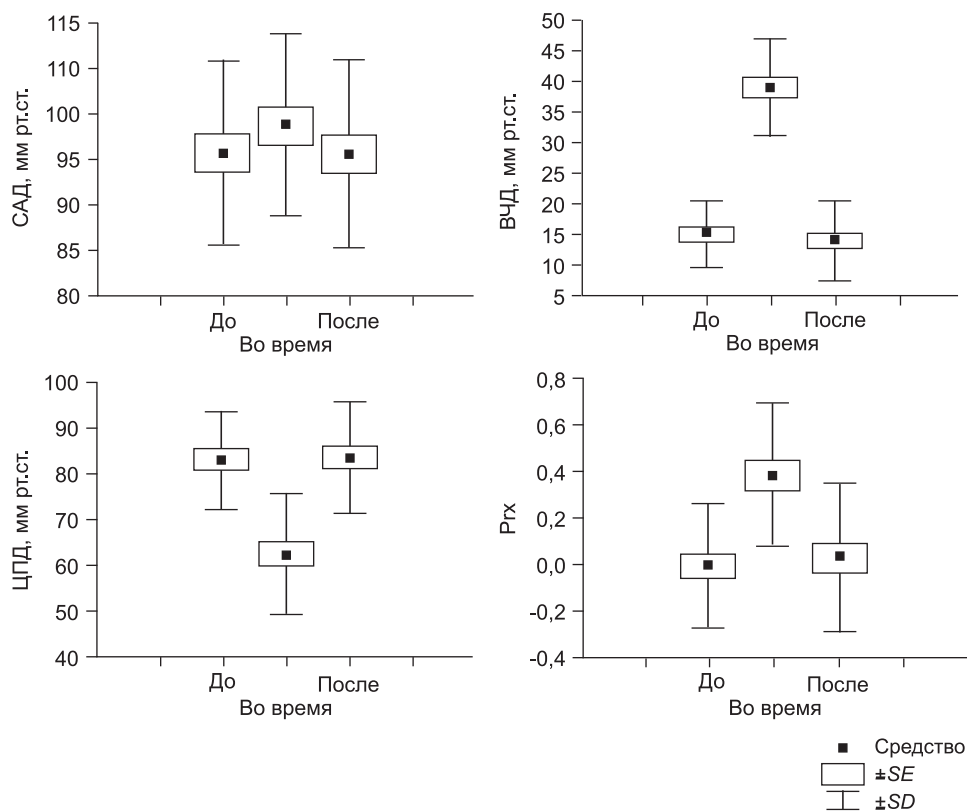


Рис. 4. Динамика САД, ЦПД, ВЧД, Pгх до, после и во время развития плато-волн ВЧД.

вторичное снижение ЦПД. На рис. 4 представлены графики динамики параметров церебрального мониторинга до, после и во время развития плато-волн. Среднее АД достоверно не отличалось ни на одном из этапов развития плато-волн. Прослеживается легкая тенденция к повышению САД в момент формирования плато-волны ВЧД, что можно объяснять вазопрессорной реакцией со стороны стволовых структур в ответ на снижение ЦПД или результатом лечебных мероприятий (инфузия гипертонических растворов, использование вазопрессоров и др.).

Хорошо представлены разнонаправленные изменения ВЧД и ЦПД во время развития плато-волн, причем у части пациентов ЦПД снижалось до ишемического уровня, т. е. до 50 мм рт. ст. У всех пациентов во время формирования плато-волн регистрировали достоверное повышение Pгх, которое подтверждает вазодилатацию церебральных сосудов на пике плато-волн. Следует обратить внимание, что как до, так и после плато-волн ауторегуляция мозговых сосудов оставалась в норме.

Каскад вазодилатации, вазоконстрикции и плато-волны ВЧД. Большинство эпизодов повышения ВЧД можно отнести к вазоген-

ным волнам ВЧД [19,25]. Это означает, что церебральные сосуды, изменяя свой диаметр и емкость, обеспечивают увеличение объема кровенаполнения головного мозга и тем самым принимают участие в формировании внутричерепной гипертензии. Особенно колебания внутричерепного кровенаполнения влияют на изменение ВЧД в условиях снижения пространственной компенсации, т. е. при сниженном комплаинсе внутричерепного пространства: отеке мозга, нарушении ликвородинамики, гидроцефалии, наличии масс-эффекта, нарушении венозного оттока [2, 3, 9, 11, 16—18].

Общезвестно, что в основе любых вазогенных волн лежит каскад вазодилатации и вазоконстрикции. В ответ на снижение АД и ЦПД происходит расширение резистивных сосудов, что вызывает повышение ВЧД [2, 5, 6, 8, 9].

Следует помнить, что при сохранной ауторегуляции реакция резистивных сосудов развивается с некоторым запаздыванием от 5 до 15 с [9, 26—28]. Если стимул достаточно короткий по времени и сильный по амплитуде, то адекватный ауторегуляторный ответ не успевает развиться и происходит пассивное расширение или сужение артериол вслед за изменением АД, что приводит к резким перепадам объема кровенаполнения мозга и стремительным однонаправленным изменениям ВЧД. Аналогичные однонаправленные изменения АД и ВЧД наблюдаются при утраченной ауторегуляции, когда изменение ВЧД пассивно следует за изменением АД [6].

В отличие от перечисленных выше вазогенных волн, плато-волны развиваются внезапно при отсутствии колебаний АД [1, 2, 4, 6, 29]. Снижение ЦПД происходит вторично (при стабильном АД) от резкого повышения ВЧД. В классическом варианте плато-волны характеризуются внезапным значительным повышением ВЧД, которое не связано с изменением АД и имеет уплощение на вершине тренда ВЧД [1, 4, 6]. Высокие значения ВЧД могут сохраняться длительно, пока существует максимальная вазодилатация артериол. Характерно, что по трендам ВЧД в этот момент регистрируется плато-волны — уплощение на вершине [1—4]. Если снижение ЦПД достигает "ишемического уровня", т. е. ниже 50 мм рт. ст., то развивается рефлекс Кушинга с резким повышением АД. Высокое давление нормализует мозговой кровоток, прерывает каскад вазодилатации и запускает каскад вазоконстрикции, что быстро устраняет плато-волну ВЧД.

Чаще всего плато-волны регистрируются в первые сутки после травмы [1, 2, 4, 8, 9]. В нашем исследовании плато-волны появлялись у большинства пациентов между 2—4-ми сутками после травмы. На наш взгляд, это объясняется несколькими причинами. Во-первых, данный период является благоприятным с патофизиологической точки зрения для формирования плато-волн: регистрируется сохранная ауторегуляция мозговых сосудов, снижаются резервы пространственной компенсации на фоне отека головного мозга. Снижение пространственной компенсации для пациентов 1-й группы (с плато-волнами ВЧД) подтверждается по данным КТ наличием компрессии, охватывающей цистерны, а также по данным церебрального мониторинга, в виде наличия достоверно высоких значений амплитуды ВЧД (см. табл. 2 и 3).

Таблица 4

Параметры церебрального мониторинга до, после и во время развития плато-волн ВЧД

Параметр	До развития	p_1	Во время развития	p_2	После развития	p_3
САД, мм рт. ст.	98,4 ± 11,8	ns	101,8 ± 11,7	ns	98,2 ± 12,1	ns
АМП, мм рт. ст.	2,3 ± 1,4	< 0,01	5,1 ± 2,9	< 0,01	2,2 ± 1,4	< 0,01
ЦПД, мм рт. ст.	83,3 ± 10,7	< 0,01	62,6 ± 13,1	< 0,01	83,6 ± 12,2	< 0,01
ЧСС, уд. в мин	68 ± 15,9	ns	67,5 ± 13,9	ns	68,9 ± 13,1	ns
ВЧД, мм рт. ст.	15 ± 5,3	< 0,01	39,1 ± 8	< 0,01	13,8 ± 6,4	< 0,01
Pгх	-0,005 ± 0,26	< 0,01	0,37 ± 0,31	< 0,05	0,03 ± 0,3	< 0,01
РАР	0,53 ± 0,30	< 0,05	0,63 ± 0,43	ns	0,65 ± 0,32	< 0,05

Примечание. p_1 — достоверность отличий между параметрами церебрального мониторинга, измеренными до и во время развития плато-волн ВЧД; p_2 — достоверность отличий между параметрами церебрального мониторинга, измеренными во время и после развития плато-волн ВЧД; p_3 — достоверность отличий между параметрами церебрального мониторинга, измеренными после и до развития плато-волн ВЧД.

Однако, как указывалось в предыдущих исследованиях, появление плато-волн ВЧД чаще встречается на фоне закрытой травмы и при минимальном первичном церебральном повреждении [4, 29]. В нашем исследовании это были пациенты преимущественно с ДАП I—2-го типа и очаговыми ушибами I—2-го вида.

Следует обратить внимание, что у пациентов с открытой ЧМТ и признаками ликвореи реже регистрируются плато-волны. На наш взгляд, открытая травма соответствует большей степени первичного поражения, о чем свидетельствует более низкий уровень по ШКТ у пациентов этой группы (см. табл. 1). Отсутствие плато-волн в этой группе также можно объяснить большим процентом базальной ликвореи (18% против 8,4%), а также большей частотой нейрохирургических вмешательств (47% против 33%) (см. табл. 3).

Развитие плато-волн ВЧД и исход при тяжелой ЧМТ. Проведенный корреляционный анализ установил, что плато-волны не ухудшают исхода при тяжелой ЧМТ. Пациенты группы с плато-волнами (см. табл. 1) имели достоверно лучшие исходы ($p < 0,05$). Как известно, для формирования плато-волн требуется сохранная ауторегуляция [4, 29]. В нашем наблюдении в группе с плато-волнами ауторегуляция была сохранена у большинства пациентов (см. табл. 1). Из данных литературы известно, что сам факт сохранной ауторегуляции является важным прогностическим фактором и увеличивает вероятность благоприятного исхода при ЧМТ [30, 31]. Мы оценили влияния на исходы ЧМТ выраженности повышения ВЧД, длительности плато-волн, их количества и время возникновения. Корреляционный анализ не выявил зависимости между приведенными параметрами и исходами. Отсутствие влияния на исходы можно объяснить тем, что мы не допускали значительных и (что более важно) продолжительных эпизодов гипоперфузии ни в одной из групп.

Заключение

Частота развития плато-волн в нашем исследовании составила 25,5%. Плато-волны ВЧД чаще регистрируются при сохранной ауторегуляции мозговых сосудов, меньшей тяжести первичного повреждения. Феномен плато-волн ВЧД не ухудшает исходы среди пациентов с тяжелой ЧМТ.

ЛИТЕРАТУРА

- Lundberg N. Continuous recording and control of ventricular fluid pressure in neurosurgical practice. Acta Psychiatr. Neurol. Scand. 1960; 36 (Suppl. 149): 1—193.
- Сировский Э.Б. Внутрочерепная дистензия у нейрохирургических больных в раннем послеоперационном периоде: Автореф. дис. ... д-ра мед. наук. М.; 1984.
- Маневич А.З., Салалыкин В.И. Нейро-анестезиология. М.: Медицина; 1977.
- Czosnyka M., Smielewski P., Piechnik S., Schmidt E.A., Al-Rawi P.G., Kirkpatrick P.J. et al. Hemodynamic characterization of intracranial pressure plateau waves in head injured patients. J. Neurosurg. 1999; 91: 11—9.
- Rosner M.J. Pathophysiology and management of increased intracranial pressure. In: Andrews B.T., ed. Neurosurgical intensive care. New York: McGraw Hill; 1993: 57—112.
- Rosner M.J., Becker D.P. Origin and evolution of plateau waves. Experimental observations and a theoretical model. J. Neurosurg. 1984; 60: 312—24.
- Hayashi M., Kobayashi H., Kawano H., Yamamoto S., Maeda T. Cerebral blood flow and ICP patterns in patients with communicating hydrocephalus after aneurysm rupture. J. Neurosurg. 1984; 61: 30—6.
- Мухаметжанов Х. Внутрочерепная гипертензия в остром периоде тяжелой черепно-мозговой травмы: (По данным клиники, компьютерной томографии и контроля внутрочерепного давления): Автореф. дис. ... канд. мед. наук: М.; 1987.
- Шахнович А.П., Шахнович В.А. Диагностика нарушений мозгового кровообращения. Транскраниальная доплерография. М.; 1996.
- Hayashi M., Kobayashi H., Kawano H., Handa Y., Yamamoto S., Kitano T. ICP patterns and isotope cisternography in patients with communicating hydrocephalus following rupture of intracranial aneurysm. J. Neurosurg. 1985; 62: 220—6.
- Renier D., Sainte-Rose C., Marchac D., Hirsch J.F. Intracranial pressure in craniostenosis. J. Neurosurg. 1982; 57: 370—7.
- Matsuda M., Yoneda S., Handa H., Gotoh H. Cerebral hemodynamics changes during plateau waves in brain-tumor patients. J. Neurosurg. 1979; 50: 483—8.

- Gjerris F., Børgesen S.E., Hoppe E., Boesen F., Nordenbo A.M. The conductance to outflow of CSF in adults with high-pressure hydrocephalus. Acta Neurochir. (Wien). 1982; 64: 59—67.
- Амчелавский В.Г. Интенсивная терапия вторичных поврежденный головного мозга в остром периоде черепно-мозговой травмы: Автореф. дис. ... д-ра мед. наук. М.; 2002.
- Гайтур Е.И. Вторичные механизмы повреждения головного мозга при черепно-мозговой травме (диагностика, тактика лечения и прогноз): Автореф. дис. ... д-ра мед. наук. М.; 1999.
- Корниенко В.Н., Потапов А.А., Пронин И.Н., Захарова Н.Е. Диагностические возможности компьютерной и магнитно-резонансной томографии при черепно-мозговой травме. В кн.: Потапов А.А. и др., ред. Доказательная нейротравматология. М.; 2003: 408—61.
- Потапов А.А. Патогенез и дифференцированное лечение очаговых и диффузных поражений головного мозга: Автореф. дис. ... д-ра мед. наук. М.; 1989.
- Потапов А.А., Захарова Н.Е., Пронин В.Н., Корниенко В.Н., Гаврилов А.Г., Кравчук А.Д. и др. Прогностическое значение мониторинга внутрочерепного давления и церебрально-перфузионного давления, показателей регионарного кровотока при диффузных и очаговых повреждениях мозга. Вопросы нейрохирургии. 2011; 3: 3—18.
- Czosnyka M., Richards H.K., Czosnyka Z., Piechnik S., Pickard J.D., Chir M. Vascular components of cerebrospinal fluid compensation. J. Neurosurg. 1999; 90: 752—9.
- Шевчиковский Е., Шахнович А.П., Коновалов А.Н. и др. Использование ЭВМ для интенсивного наблюдения за состоянием больных в нейрохирургической клинике. Вопросы нейрохирургии. 1980; 3: 7—16.
- Smielewski P., Czosnyka M., Steiner L., Belestri M., Piechnik S., Pickard J.D. ICM+: software for on-line analysis of bedside monitoring data after severe head trauma. Acta Neurochir. Suppl. (Wien) 2005; 95: 43—9.
- The Brain Trauma Foundation. The American Association of Neurological Surgeons. The Joint Section on Neurotrauma and Critical Care. Indications for intracranial pressure monitoring. J. Neurotrauma. 2000; 17 (6—7): 479—91.
- Czosnyka M., Pickard J.D. Monitoring and interpretation of intracranial pressure. J. Neurol. Neurosurg. Psychiatry. 2004; 75: 813—21.
- Marshall L.F., Marshall S.B., Klauber M.R., van Berkum Clark M., Eisenberg H.M. et al. A new classification of head injury based on computerized tomography. J. Neurosurg. 1991; 75 (Suppl.): S14—20.
- Marmarou A., Maset A.L., Ward J.D., Choi S., Brooks D., Lutz H.A. et al. Contribution of CSF and vascular factors to elevation of ICP in severely head-injured patients. J. Neurosurg. 1987; 66: 883—90.
- Kontos H.A. Regulation of the cerebral circulation. Annu Rev. Physiol. 1981; 43: 397—407.
- Kontos H.A., Wei E.P., Navari R.M., Levasseur J.E., Rosenblum W.I., Patterson J.L. Jr. Responses of cerebral arteries and arterioles to acute hypotension and hypertension. Am. J. Physiol. 1978; 234: H371—83.
- Kontos H.A., Wei E.P., Raper A. J., Rosenblum W.I., Navari R.M., Patterson J.L. Jr. Role of tissue hypoxia in local regulation of cerebral microcirculation. Am. J. Physiol. 1978; 234: H582—91.
- Castellani G., Zweifel C., Kim D.J., Carrera E., Radolovich D.K., Smielewski P. et al. Plateau waves in head injured patients requiring neurocritical care. Neurocrit. Care. 2009; 11 (2): 143—50.
- Sorrentino E., Diedler J., Kaspruwicz M., Budohoski K.P., Haubrich C., Smielewski P. et al. Critical thresholds for cerebrovascular reactivity after traumatic brain injury. Neurocrit. Care. 2012; 16 (2): 258—66.
- Zweifel C., Lavinio A., Steiner L.A., Radolovich D., Smielewski P., Timofeev I. et al. Continuous monitoring of cerebrovascular pressure reactivity in patients with head injury. Neurosurg. Focus. 2008; 25 (4): E2.

REFERENCES

- Lundberg N. Continuous recording and control of ventricular fluid pressure in neurosurgical practice. Acta Psychiatr. Neurol. Scand. 1960; 36 (Suppl. 149): 1—193.
- Sirovskij Je.B. Intracranial distension in neurosurgical patients in the early postoperative period. Dr. med. sci. Diss. Moscow; 1984 (in Russian).
- Manevich A.Z., Salalykin V.I. Neuro-anesthesia. Moscow: Medicina; 1977 (in Russian).
- Czosnyka M., Smielewski P., Piechnik S., Schmidt E.A., Al-Rawi P.G., Kirkpatrick P.J. et al. Hemodynamic characterization of intracranial pressure plateau waves in head injured patients. J. Neurosurg. 1999; 91: 11—9.

5. Rosner M.J. Pathophysiology and management of increased intracranial pressure. In: Andrews B.T., ed. Neurosurgical intensive care. New York: McGraw Hill; 1993: 57—112.
6. Rosner M.J., Becker D.P. Origin and evolution of plateau waves. Experimental observations and a theoretical model. J. Neurosurg. 1984; 60: 312—24.
7. Hayashi M., Kobayashi H., Kawano H., Yamamoto S., Maeda T. Cerebral blood flow and ICP patterns in patients with communicating hydrocephalus after aneurysm rupture. J. Neurosurg. 1984; 61: 30—6.
8. Muhametzhonov H. Intracranial hypertension in acute severe traumatic brain injury: (According to the data the clinical examination, CT control and intracranial pressure. Ph.D. med. sci. Diss. Moscow; 1987 (in Russian).
9. Shahnovich A.R., Shahnovich V.A. Diagnosis of stroke. Transcranial Doppler. Moscow; 1996: 446 (in Russian).
10. Hayashi M., Kobayashi H., Kawano H., Handa Y., Yamamoto S., Kitano T. ICP patterns and isotope cisternography in patients with communicating hydrocephalus following rupture of intracranial aneurysm. J. Neurosurg. 1985; 62: 220—6.
11. Renier D., Sainte-Rose C., Marchac D., Hirsch J.F. Intracranial pressure in craniostenosis. J. Neurosurg. 1982; 57: 370—7.
12. Matsuda M., Yoneda S., Handa H., Gotoh H. Cerebral hemodynamics changes during plateau waves in brain-tumor patients. J. Neurosurg. 1979; 50: 483—8.
13. Gjerris F., Børgesen S.E., Hoppe E., Boesen F., Nordenbo A.M. The conductance to outflow of CSF in adults with high-pressure hydrocephalus. Acta Neurochir. (Wien). 1982; 64: 59—67.
14. Amcheshlavskij V.G. Intensive care management of secondary brain insult in acute traumatic brain injury. Dr. med. sci. Diss. Moscow; 2002 (in Russian).
15. Gajtur E.I. Secondary mechanisms of brain damage in traumatic brain injury (diagnosis, treatment strategy and prognosis). Dr. med. sci. Diss. Moscow; 1999 (in Russian).
16. Kornienko V.N., Potapov A.A., Pronin I.N., Zaharova N.E. Diagnostic capabilities of computer and magnetic resonance imaging in traumatic brain injury. In: Evidence Base Medicine in Neurotraumatology. Ed. A.A. Potapov et al. Moscow; 2003; 408—61 (in Russian).
17. Potapov A.A. Pathogenesis and differential treatment of focal and diffuse brain damage. Dr. med. sci. Diss. Moscow; 1989 (in Russian).
18. Potapov A.A., Zaharova N.E., Pronin V.N., Kornienko V.N., Gavrilov A.G., Oshorov A.V. et al. The prognostic value of monitoring intracranial pressure and cerebral perfusion pressure, indicators of regional blood flow in diffuse and focal brain damage. Voprosy neirohirurgii. 2011; 3: 3—18 (in Russian).
19. Czosnyka M., Richards H.K., Czosnyka Z., Piechnik S., Pickard J.D., Chir M. Vascular components of cerebrospinal fluid compensation. J. Neurosurg. 1999; 90: 752—9.
20. Shevchikovskij E., Shahnovich A.R., Kononov A.N. et al. The use of computers for intensive monitoring of the state of patients in the neurosurgical clinic. Vopr. neirohir. 1980; 3: 7—16 (in Russian).
21. Smielewski P., Czosnyka M., Steiner L., Belestri M., Piechnik S., Pickard J.D. ICM+: software for on-line analysis of bedside monitoring data after severe head trauma. Acta Neurochir. Suppl. (Wien) 2005; 95: 43—9.
22. The Brain Trauma Foundation. The American Association of Neurological Surgeons. The Joint Section on Neurotrauma and Critical Care. Indications for intracranial pressure monitoring. J. Neurotrauma. 2000; 17 (6—7): 479—91.
23. Czosnyka M., Pickard J.D. Monitoring and interpretation of intracranial pressure. J. Neurol. Neurosurg. Psychiatry. 2004; 75: 813—21.
24. Marshall L.F., Marshall S.B., Klauber M.R., van Berkum Clark M., Eisenberg H.M. et al. A new classification of head injury based on computerized tomography. J. Neurosurg. 1991; 75 (Suppl.): S14—20.
25. Marmarou A., Maset A.L., Ward J.D., Choi S., Brooks D., Lutz H.A. et al. Contribution of CSF and vascular factors to elevation of ICP in severely head-injured patients. J. Neurosurg. 1987; 66: 883—90.
26. Kontos H.A. Regulation of the cerebral circulation. Annu Rev. Physiol. 1981; 43: 397—407.
27. Kontos H.A., Wei E.P., Navari R.M., Levasseur J.E., Rosenblum W.I., Patterson J.L. Jr. Responses of cerebral arteries and arterioles to acute hypotension and hypertension. Am. J. Physiol. 1978; 234: H371—83.
28. Kontos H.A., Wei E.P., Raper A.J., Rosenblum W.I., Navari R.M., Patterson J.L. Jr. Role of tissue hypoxia in local regulation of cerebral microcirculation. Am. J. Physiol. 1978; 234: H582—91.
29. Castellani G., Zweifel C., Kim D.J., Carrera E., Radolovich D.K., Smielewski P. et al. Plateau waves in head injured patients requiring neurocritical care. Neurocrit. Care. 2009; 11 (2): 143—50.
30. Sorrentino E., Diedler J., Kasprovicz M., Budohoski K.P., Haubrich C., Smielewski P. et al. Critical thresholds for cerebrovascular reactivity after traumatic brain injury. Neurocrit. Care. 2012; 16 (2): 258—66.
31. Zweifel C., Lavinio A., Steiner L.A., Radolovich D., Smielewski P., Timofeev I. et al. Continuous monitoring of cerebrovascular pressure reactivity in patients with head injury. Neurosurg. Focus. 2008; 25 (4): E2.

Поступила 10.04.13

© КОЛЛЕКТИВ АВТОРОВ, 2013

УДК 615.217.34.03:616.89-02:616.831-089

К.А. Попугаев, И.А. Савин, Е.Ю. Соколова, А.В. Ошоров, Б.А. Кадашев, П.Л. Калинин, М.А. Кутин

ИСПОЛЬЗОВАНИЕ ЦИТИКОЛИНА В СТРУКТУРЕ ТЕРАПИИ ПОСЛЕОПЕРАЦИОННОГО ДЕЛИРИЯ У НЕЙРОХИРУРГИЧЕСКИХ ПАЦИЕНТОВ

ФГБУ НИИ нейрохирургии им. акад. Н.Н. Бурденко РАМН, Москва

Делирий — это клиническое проявление острой церебральной дисфункции, характеризующееся развитием изменения сознания в сочетании со снижением внимания или дезорганизацией мышления. Частота делирия у общереанимационных пациентов составляет 40—80%, достигая еще большего уровня в популяции нейрореанимационных больных. Оптимизация терапии делирия является актуальной задачей реаниматологии.

Цель исследования — определить безопасность и эффективность использования цитиколина в структуре терапии послеоперационного делирия у больных с опухолями хиазмально-селлярной области. Исследование проводили в отделении реанимации и интенсивной терапии Института нейрохирургии им. акад. Н.Н. Бурденко в период с января 2011 г. по июнь 2012 г. Критериям включения соответствовало 30 больных, критериям исключения — 10 пациентов. В качестве холиномиметического препарата использовали цераксон (цитиколин, Никомед). Вошедшие в исследование пациенты были разделены на 2 группы: 1-ю группу (не получавших цитиколин) составили 8 пациентов, 2-ю группу (получавших цитиколин) — 12.

В обеих группах смешанный делирий развивался наиболее часто: в 75 и 83,3% соответственно. Цитиколин не влиял на продолжительность делирия. Медиана длительности проведения ИВЛ в группах составила 1,5 и 6 сут, среднее значение и стандартное отклонение — $17,5 \pm 27,9$ и $10,5 \pm 15,4$ сут соответственно. Медиана длительности пребывания пациентов в реанимации в группах составила 7 и 9,5 сут, среднее значение и стандартное отклонение — $25,4 \pm 33,1$ и $14,9 \pm 15,1$ сут соответственно. Эти результаты свидетельствуют об отсутствии влияния цитиколина на продолжительность ИВЛ и время пребывания пациентов в реанимации. Группы не отличались по частоте развития благоприятного (ШИГ 4,5), неблагоприятного (ШИГ 3,2,1) и летального (ШИГ 1) исхода. Однако в группе, в которой использовали цитиколин, частота полного функционального восстановления (ШИГ 5) была достоверно выше: в 2 (25%) и 5 (41,7%) наблюдениях соответственно ($p < 0,05$).