

УДК 616.714.35-089.844

Н.А.Рыскельдиев (к.м.н.), А.Ж. Жумадильдина, Д.К. Тельтаев (к.м.н.), Х.А. Мустафин (к.м.н.),
Г.И. Оленбай, А.Е. Молдабеков, М.А. Тлеубергенов, А.Ж. Доскалиев (PhD)

ПЛАСТИКА ДЕФЕКТА ТВЕРДОЙ МОЗГОВОЙ ОБОЛОЧКИ В ОБЛАСТИ ЗАДНЕЙ ЧЕРЕПНОЙ ЯМКИ

АО «Республиканский научный центр нейрохирургии», г. Астана

Цель исследования. Целью нашего исследования является разработка и оценка альтернативного метода пластики ТМО задней черепной ямки (ЗЧЯ).

Методы. Проведено 17 операции у пациентов с опухолями задней черепной ямкой, где была проведена пластика твердой мозговой оболочки с использованием фибринового клея и гемостатической губкой SPONGOSTAN.

Результаты. Во всех случаях, где был использован предложенный нами метод, развития ликвореи не наблюдалось.

Заключение. Использование ФК в сочетании гемостатической губкой является альтернативным и экономически доступным методом герметизации ТМО на операциях ЗЧЯ.

Ключевые слова: пластика дефекта твердой мозговой оболочки, ликворрея, фибриновый клей, губка SPONGOSTAN, задняя черепная ямка, аллотрансплантант

Ведение

Оперативное вмешательство в области задней черепной ямки является одной из сложных операций, в связи с чем эффективная пластика твердой мозговой оболочки (ТМО) является немаловажным фактором хорошего исхода оперативного лечения. Пластика ТМО остается сложной и нерешенной проблемой [1], этому свидетельствуют постоянные изобретения различных способов и техник герметизации ТМО [1, 2, 3, 4, 7]. Отсутствие не эффективной герметизации ТМО осложняется развитием послеоперационной ликвореи. По зарубежным литературным данным развитие послеоперационной ликвореи на операциях задней черепной ямки (ЗЧЯ) встречается от 4 до 17% [5]. Факторами риска развития послеоперационной ликвореи являются: большие размеры опухоли, прорастания опухоли в ТМО, внутрижелудочковое кровоизлияние, отек мозга, нарушение ликвородинамики и повышенное внутричерепное давление [5].

Наличие ликвореи чревато развитием вторичных инфекций, таких как менингит, вентрикулит, энцефалит и инфекцией послеоперационной раны [1, 2, 5].

Цель исследования

Цель настоящего исследования разработать и оценить эффективность предложенного нами альтернативного метода герметизации ТМО на операциях ЗЧЯ.

Методы исследования

С помощью предлагаемого нами метода герметизации ТМО проведено 17 операций у пациентов с опухолями задней черепной ямки (табл.1) на базе отделения патологии центральной нервной системы АО «Республиканский научный центр нейрохирургии».

Таблица 1.

Виды операции с использованием пластики ТМО из ФК и губки спонгостан

| Нозология | Кол-во пациентов (%) |
|---|----------------------|
| Опухоли мосто-мозжечкового угла | 11(64,7) |
| Опухоли червя мозжечка и четвертого желудочка | 3(17,6) |
| Опухоли гемисферы мозжечка | 3(17,6) |
| Опухоль краниовертебрального перехода | 1(5,8) |
| Общее кол-во пациентов : 17 | |

Данный метод выполняется следующим образом: Дефект ТМО ушивается аутоотрансплантантом из надкостницы или апоневроза мышц (рис.1). Затем в эпидуральное пространство операционной раны заливается фибриновый клей (ФК) (рис.2) тонким слоем в количестве 1/3 часть. Следующим этапом до момента застывания клея укладывается губка SPONGOSTAN толщиной не менее 1 см. (рис.3), площадь укладываемой губки должна соответствовать площади трепанационного окна. После чего на поверхность губки заливается оставшийся 2/3 части ФК, при необходимости дополнительно добавить еще одну дозу клея. ФК заливается порционно сверху вниз раны (рис.4). Продолжение следующего этапа операции - послойное ушивание мягких тканей, можно начинать после полного затвердения композиции из клея, что занимает 2-3 минуты.

Примеры.

1) Больной О., 1960 г.р. Клинический диагноз: Менингиома намета мозжечка справа, субтенториальным ростом.

Операция: Резекционная трепанация затылочной кости справа, удаление менингиомы намета мозжечка, тотальность удаления опухоли по Симпсону тип 2. После завершения основного этапа, образовался дефект ТМО размером 1,0×1,5см. Для плас-

тики дефекта ТМО был использован апоневроз из группы шейно-затылочных мышц. Апоневроз ушит по краю дефекта ТМО. Затем 1,5мл ФК нанесено на эпидуральную поверхность в области дефекта, пока клей был в жидком состоянии, была уложена губка SPONGOSTAN.

После того как губка была уложена на эпидуральное пространство, поверх губки порционно, сверху вниз залито остаток клея 2,5мл. Через 5мин. клей приобрел желеобразную консистенцию, после чего поэтапно ушиты мягкие ткани.

Послеоперационный период протекал без осложнений, рана зажила первичным натяжением, образование ликвореи и ликворной подушки не наблюдалось. Швы сняты на 14 сутки после операции. Пациент выписан в удовлетворительном состоянии.

2) Больная Т., 1972 г.р. Клинический диагноз: Медуллобластома червя мозжечка, прорастающая в четвертый желудочек. ОНМК по геморрагическому типу с кровоизлиянием в желудочковую систему мозга от 08/01/2013г. Артериальная гипертензия 2ст.

Операция: Субокципитальный доступ, резекция затылочной кости. Субтотальное микрохирургическое удаление опухоли червя мозжечка, прорастающей в четвертый желудочек. Во время операции была вскрыта базальная цистерна и четвертый желудочек, проходимость ликворных путей восстановлена. После завершения основного этапа, образовался дефект ТМО размером 2,0*2,5см. Для пластики дефекта ТМО был использован апоневроз из группы шейно-затылочных мышц. Апоневроз ушит по краю дефекта ТМО. Затем 1мл ФК покрыт на эпидуральную поверхность в области дефекта, пока клей был в жидком состоянии была уложена губка SPONGOSTAN.

После того как губка уложена на эпидуральное пространство, поверх губки порционно, сверху вниз залит клей 3мл. Через 3 мин. клей полностью застыл, после чего поэтапно ушиты мягкие ткани.

В послеоперационном периоде образования ликворной подушки и ликвореи не наблюдалось. Пациентка выписана в удовлетворительном состоянии.

3. Больная Ш., 1968 г.р. Клинический диагноз: Продолженный рост гемангиобластомы левой гемисферы мозжечка. Окклюзионная гидроцефалия, компрессией на уровне четвертого желудочка.

Операция: Субокципитальный доступ. Резекция затылочной кости, размер дефекта кости 5,0*4,0см. Микрохирургическое тотальное удаление опухоли левой гемисферы мозжечка.

Во время операции была вскрыта базальная цистерна. После завершения основного этапа, образовался дефект ТМО, размерами 1,0*2,5см. В последующем техника герметизации ТМО аналогична вышеизложенным примерам.

В динамике ликворной подушки и ликвореи не было. КТ головного мозга после операции: картина соответствует состоянию после удаления опухоли левой гемисферы мозжечка. В эпидуральном пространстве данных за ликвореи нет. Пациентка выписана в удовлетворительном состоянии на 6 сутки.

Всем больным, у которых была использована данная методика, не зависимо от предрасполагающих факторов развития ликвореи (табл.2), послеоперационной ликвореи не наблюдалось.

Таблица 2.

Предрасполагающие факторы развития послеоперационной ликвореи

| Факторы | Кол-во пациентов (%) |
|----------------------------------|----------------------|
| Размеры опухоли >4см | 4 (23,5) |
| Высокое ВЧД | 6 (35,2) |
| Инвазия опухоли ТМО | 0 |
| Отек мозга | 0 |
| Внутрижелудочковое кровоизлияние | 1(5,8%) |
| Без фактора риска | 6(35,2) |
| Общее кол-во пациентов:17 | |

Обсуждение

За последнее время было предложено множество пластических материалов. Широко используются искусственные ТМО из синтетических и биоматериалов, биологические клеящие композиции и ауто-трансплантаты (Mayfield F.H., 1980; Horowitz J.H. et al., 1984; Cantore G. et al., 1987; Sekhar L.N. et al., 1992; Yamagata S. et al., 1993; Ohbayashi N. et al., 1994; Parizek J. et al., 1996; 1997; Warren W.L. et al., 2000; Kelly D.F. et al., 2001; Белов А.И., 2000; Чебекаев В.А с соавт., 2004; Waldbaur H., Fahlbusch R., 1986; Symon L., Pell M.F., 1991; Menovsky T. et al. 2002; N. Takahashi, 2006; Elizabeth A. Nunamaker, 2011) [6].

«Золотым стандартом» в хирургии основания черепа является применение ауто-трансплантатов (Tachibana E. et al., 2002)[6], в качестве которого используется надкостница, апоневроз мышц или жировая ткань. Однако, практика показала, что использование перечисленных материалов не создает полноценную герметизацию ТМО, а в некоторых случаях наличие ауто-трансплантата бывает не достаточным для устранения обширных дефектов, что требует дополнительного забора пластического материала из других участков тела.

Помимо использования ауто-трансплантатов так же широко применяются различные клеевые композиции, в основу которых входит фибриновый клей (ФК). Он обладает гемостатическим и герметизирующими свойствами, положительно влияет на течение воспалительного процесса в зоне шва, что способствует уменьшению числа гнойных осложнений и препятствует гиперпродукции грубой соединительной ткани, ускоряя процесс заживления [7]. Имея полезные биологические качества, ФК в свою очередь имеет недостатки – это недостаточная адгезия и застывание [8,9].

В связи с анатомической особенностью ЗЧЯ, эти недостатки являются основными причинами не-полноценной герметизации ТМО.

Искусственная ТМО является методом выбора при обширных дефектах, однако, её недостаток - наличие риска биологической несовместимости. Помимо того искусственная ТМО не используется повсеместно в связи с высокой стоимостью материала.

Нами предложенный метод является альтернативой вышеописанных методов, задачей которого является предложение эффективного и экономичес-

ки доступного метода герметизации ТМО на операциях ЗЧЯ.

Отличием от других методов является то, что используется сочетание ФК (рис.2) с гемостатической губкой. Использование губки SPONGOSTAN в пластике ТМО, дает возможность ФК равномерно покрыть область дефекта ТМО, при этом ФК полностью сохраняет свои полезные биологические свойства. Это обусловлено адсорбционной и высокой адгезивной способностью губки, которой нет в ФК. Таким образом, гемостатическая губка играет роль опорной конструкции для ФК.

Выводы

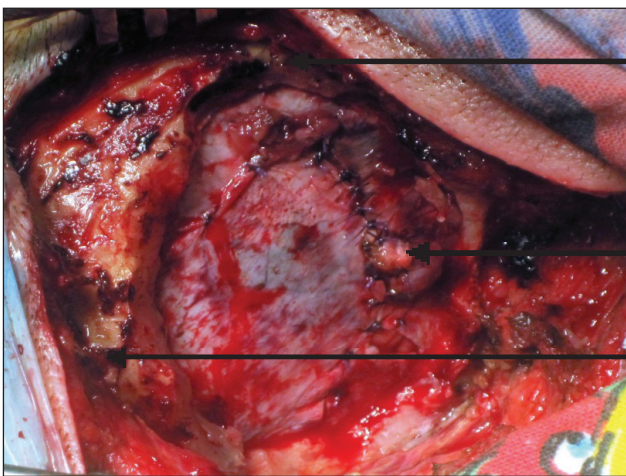
1. Использование ауто трансплантата для пластики ТМО при обширных дефектах может быть

не достаточным в объеме для устранения дефекта ТМО, что требует дополнительного забора пластического материала из других участков тела.

2. Искусственная ТМО материал выбора при обширных дефектах, но имеется риск биологической несовместимости. Так же не маловажным является высокая стоимость материала.

3. У больных у которых была использована предложенная методика, не зависимо от предрасполагающих факторов развития послеоперационной ликвореи не наблюдалось.

4. Использование ФК в сочетании с гемостатической губкой является альтернативным и экономически доступным методом пластики ТМО, и требует дальнейшего исследования.



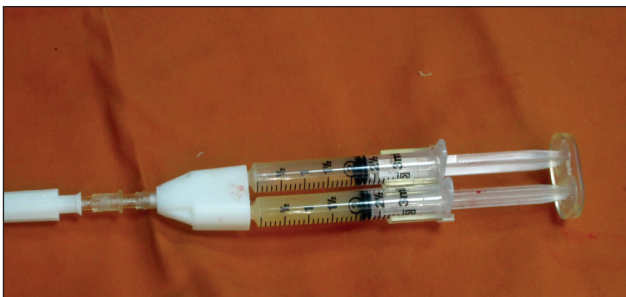
ТМО

пластика из апоневроза мышц

кость

Рисунок 1.

Этап операции: пластика ТМО, ушивание дефекта ТМО из апоневроза мышц.

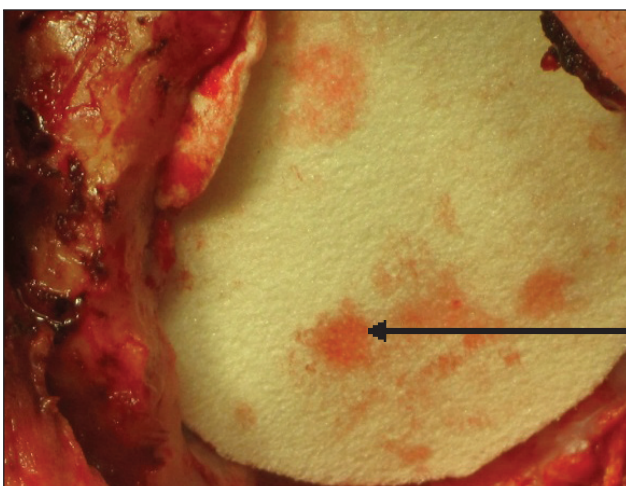


Фибриновый клей (герметик) человеческий – компонент монодонорской крови. Состав: криопреципитат – 2мл, тромбин – 2 мл, ионы кальция.

Изготавливается в «Научно производственном центре трансфузиологии» г. Астаны.

Рисунок 2.

Фибриновый клей, 1 доза – 4мл.



губка SPONGOSTAN

Рисунок 3.

Этап операции: пластика ТМО, наложение губка SPONGOSTAN на эпидуральное пространство.

ТҮЙІНДЕМЕ

Н.А. Рыскельдиев, А.Ж. Жумадильдина, Д.К. Тельтаев, Х.А. Мустафин,
Г.И. Оленбай, А.Е. Молдабеков, М.А. Тлеубергенов, А.Ж. Доскалиев

АРТҚЫ БАССҮЙЕК ШҰҢҚЫРЫ АЙМАҒЫНДАҒЫ МИДЫҢ ҚАТТЫ ҚАБЫҒЫ АҚАУЫНЫҢ ПЛАСТИКАСЫ

“Республикалық нейрохирургия ғылыми орталығы” АҚ, Астана қ.

Зерттеудің мақсаты. Біздің зерттеуіміздің мақсаты артқы бассүйек шұңқыры (АБШ) жасалатын операциялар кезінде мидың қатты қабығын (МҚҚ) альтернативті әдістерін өңдеу және тиімділігін бағалау болып табылады.

Әдістері. Артқы бассүйек шұңқыры ісіктері бар 17 пациентке операция жасалынды, барлығына мидың қатты қабығы пластикасы фибрин желімі мен SPONGOSTAN гемостатикалық губка қолданды.

Нәтижелері. Барлық жағдайларда біз ұсынған әдісті қолданған ликвореяның дамуы байқалмады.

Қорытындысы. Фибриндік желім мен SPONGOSTAN гемостатикалық губканы бірге қолдану АБШ операцияларында ҚҚП герметизациялаудың альтернативті және экономикалық қолжетімді әдісі болып табылады.

Негізгі сөздер: мидың қатты қабығы ақауының пластикасы, фибриндік желім, ликворрея, SPONGOSTAN губкасы, артқы бассүйек шұңқыры, аллотрансплантант

SUMMARY

N.A. Ryskeldiyev, A.Zh. Zhumadildina, D.K. Teltayev, Kh. A. Mustafin,
G.I. Olenbay, A.E. Moldabekov, M.A. Tleubergenov, A.Zh. Doskaliyev

DURAL PLASTY IN THE POSTERIOR CRANIAL FOSSA

“Republican Research Center for Neurosurgery” JSC, Astana

Objective. Our research is aimed to develop and evaluate an alternative method of dural plasty in the area of the posterior cranial fossa.

Methods. There were conducted 17 posterior cranial fossa tumor surgeries involving dural plasty using fibrin glue and hemostatic SPONGOSTAN foam.

Results. In all the cases where the method suggested by us was applied, there occurred no liquorrhea.

Conclusion. Using fibrin glue combined with hemostatic foam is an alternative and economically available method of sealing dura mater during posterior cranial fossa surgeries.

Key words: plasty of dural deficiency, liquorrhea, fibrin glue, foam SPONGOSTAN, posterior cranial fossa, allograft