

Первый опыт применения модульных онкологических эндопротезов в лечении сарком костей в ФГБУ ФНКЦ ДГОИ им. Дмитрия Рогачева

Н.А. Большаков¹, М.Ю. Щупак², С.Р. Талыпов¹, М.Н. Сухов¹, В.Е. Рачков¹, М.В. Тихонова¹, Г.А. Новичкова¹

¹ФГБУ ФНКЦ ДГОИ им. Дмитрия Рогачева Минздрава России, Москва; 117198, Россия, Москва, ул. Саморы Машела, 1;

²ГМУЗ «Московская городская онкологическая больница № 62 Департамента здравоохранения г. Москвы»; 143423, Россия, Московская обл., Красногорский р-н, п/о Степановское, пос. Истра, 27

Контакты: Николай Анатольевич Большаков bolshakovn@yandex.ru

В настоящее время эндопротезирование костей и суставов с использованием модульных онкологических эндопротезов является наиболее распространенным методом органосохраняющего лечения. С момента открытия ФНКЦ ДГОИ им. Дмитрия Рогачева в отделении хирургии детей и подростков было проведено 20 эндопротезирований. Для оценки функционального результата после оперативного лечения использовалась международная шкала MSTS (Musculoskeletal Tumor Society Score). Наихудший результат по шкале составил 50 %, наилучший — 93 %; средний показатель — 76 %. Возможность интраоперационного варьирования объема замещения пострезекционного дефекта является хорошей особенностью модульных эндопротезов, подстраховывающей оперирующего хирурга от возможных ошибок предоперационного планирования и неприятных находок во время операции. Это облегчает проведение эндопротезирования в условиях медицинского центра с малым клиническим опытом в данной области, особенно при выполнении операций пациентам детского возраста. Эндопротезирование обеспечивает хорошие онкологические и функциональные результаты, а также способствует наиболее адекватной социальной адаптации ребенка.

Ключевые слова: саркома костей, опухоли костей у детей, органосохраняющие операции, эндопротезирование, «растущий» онкологический эндопротез, модульный онкологический эндопротез, шкала MSTS

First experience of application of modular endoprosthesis for treatment of bone sarcomas in the Federal Research Center of Pediatric Hematology, Oncology, and Immunology named after Dmitriy Rogachev

N.A. Bol'shakov¹, M. Yu. Shchupack², S.R. Talypov¹, M.N. Sukhov¹, V.E. Rachkov¹, M.V. Tikhonova¹, G.A. Novichkova¹

¹Federal Research Center of Pediatric Hematology, Oncology and Immunology named after Dmitriy Rogachev, Ministry of Health of Russia, Moscow; 1, Samory Mashela st., Moscow, Russia, 117198;

²Moscow Municipal Oncology Hospital № 62, Department of Health Care of Moscow; 27, Istra settlement, Stepanovskoye p/o, Krasnogorsk district, Moscow region, Russia, 143423

At present, endoprosthesis of bones and joints with the use of modular oncology prosthesis is the most common method of organ-preserving treatment. Since the moment of opening of the FCRC of PHOI named after Dmitriy Rogachev, over 20 surgical operations for endoprosthesis replacement have been performed in the department of surgery of children and adolescents. MSTS (Musculoskeletal Tumor Society Score) international scale was used for assessment of the functional result after the surgical therapy. The worst result in accordance with the scale comprised 50 %, the best result comprised 93 %. The average index was 76 %. The possibility of the intra-operational varying of the replacement volume of the postresection defect is a good feature of modular endoprosthesis that saves the surgeon from possible errors of the pre-operational planning and unpleasant findings in the course of the operation. This simplified performance of endoprosthesis replacement in conditions of a small medical center with little clinical experience in this field, particularly in the course of performance of operations for children. Endoprosthesis secures good oncological and functional results as well as favors the most adequate social adaptation of a child.

Key words: bone sarcoma, bone tumors of children, organ-preserving surgery, endoprosthesis replacement, “growing” oncology endoprosthesis, modular oncology endoprosthesis, MSTS scale

Введение

Как правило, опухоли костной системы возникают у лиц детского и юношеского возраста [1–3]. Около 80 % случаев приходится на возраст 10–25 лет [2–4]. Наиболее часто поражаемая опухолями область скелета — это кости, образующие коленный сустав: дистальный метафиз бедренной кости и проксимальный метафиз большеберцовой кости [1, 3, 5]. По данным различных авторов, наиболее часто встречающаяся

опухоль кости — это остеосаркома. Удельный вес данной опухоли среди всех первичных злокачественных новообразований скелета составляет от 30 до 80 % [1, 3, 6].

На сегодняшний день во всем мире около 90–95 % пациентов с саркомами конечностей, проходивших лечение в специализированных центрах, успешно проводятся органосохраняющие операции [7]. В России органосохраняющие операции выполняются примерно у 90 % детей с саркомами костей и мягких тканей [1].

В современной онкоортопедии эндопротезирование является одним из основных методов органосохраняющего лечения опухолей костей.

Показаниями к эндопротезированию являются злокачественные опухоли и некоторые доброкачественные опухоли крупных размеров, расположенные в конечностях, чаще в метаэпифизарных зонах, а также в костях таза в области тазобедренного сустава. Основными противопоказаниями к эндопротезированию являются вовлечение магистрального сосудисто-нервного пучка с невозможностью протезирования сосуда, а также массивное вовлечение окружающих мягких тканей в опухолевый процесс. Неадекватно проведенная биопсия тоже может стать противопоказанием, особенно в случае инфицирования постбиопсийной раны [7].

Медицинские технологии не стоят на месте, постоянно совершенствуются методы диагностики и предоперационного планирования, конструкции эндопротезов и методики их установки, внедряются навигационные системы. Вместо эндопротезов со стандартными заводскими размерами все чаще используются модульные эндопротезы, позволяющие интраоперационно менять запланированный объем замещаемого дефекта, более точно подбирать длину эндопротеза, используя примерочные компоненты. Все шире внедряются «растущие» эндопротезы: инвазивные, для удлинения которых необходима повторная операция, а также все чаще применяемые неинвазивные, позволяющие проводить удлинение без повторного оперативного вмешательства.

Для получения оптимальных функциональных результатов после проведения хирургического лечения следует большое внимание уделять реабилитации пациента. Помимо функционального компонента весьма важным в комплексной программе реабилитации онкоортопедических больных является психологический [8].

Материалы и методы

В период с июня 2012 по сентябрь 2014 г. в отделении хирургии детей и подростков ФНКЦ ДГОИ им. Дмитрия Рогачева было проведено 20 эндопротезирований суставов (табл. 1). Из них: 1 эндопротезирование проксимального отдела плечевой кости и плечевого сустава; 1 тотальное эндопротезирование плечевой кости; 12 эндопротезирований дистального отдела бедренной кости и коленного сустава, в том числе 4 с использованием «растущего» неинвазивного эндопротеза; 5 эндопротезирований проксимального отдела большеберцовой кости и коленного сустава, из них 3 — «растущим» неинвазивным эндопротезом; 1 эндопротезирование дистального отдела большеберцовой кости и голеностопного сустава индивидуальным модульным эндопротезом. Нами использовались эндопротезы MUTARS и MUTARS Xpand Implantcast.

Таблица 1. Распределение в зависимости от типа эндопротеза и зоны операции

Зона операции	Тип эндопротеза		
	стандартный модульный	«растущий»	всего
Проксимальный отдел плечевой кости	1	—	1
Тотальное плечо	1	—	1
Дистальный отдел бедренной кости	7	5	12
Проксимальный отдел большеберцовой кости	3	2	5
Дистальный отдел большеберцовой кости	1	—	1
<i>Всего</i>	<i>13</i>	<i>7</i>	<i>20</i>

С диагнозом «остеосаркома» оперировалось 17 пациентов, с саркомой Юинга — 2, с эмбриональной рабдомиосаркомой — 1. Соотношение по полу: 13 мальчиков и 7 девочек. Средний возраст пациентов составил 13 лет (7–16 лет).

Для оценки функционального результата после оперативного лечения использовалась международная шкала MSTS (Musculoskeletal Tumor Society Score). Данная шкала учитывает следующие параметры: болевой синдром, функцию конечности, эмоциональную оценку пациентом; ловкость кисти и способность поднимать предметы для верхней конечности (табл. 2); необходимость использования ортеза и/или дополнительных средств опоры, длину прогулки и походку для нижней конечности (табл. 3). Оценка проводилась не ранее чем через 3 мес с момента операции.

Результаты

При проведении эндопротезирования по поводу сарком дистального отдела бедренной кости у 12 пациентов самый большой объем замещения составил 315 мм, самый маленький — 160 мм. Нам бы хотелось более подробно описать наиболее показательные клинические случаи.

Пациент 3., 16 лет и 2 месяца, с диагнозом остеосаркома дистального отдела левой бедренной кости с патологическим переломом (рис. 1). Поступил в иммобилизирующей пластиковой повязке от кончиков пальцев до гребня подвздошной кости. Получал химиотерапевтическое лечение по протоколу EURAMOS/KOSS1, на фоне которого произошла консолидация перелома. В плановом порядке пациенту проведено оперативное лечение. После удаления опухолевого очага и начала эндопротезирования — выполнения опилов большеберцовой кости для подготовки площадки под большеберцовое плато эндопротеза — обнаружен выраженный остеопороз проксимального

Таблица 2. Оценка функции верхней конечности

Баллы	Боль	Функция	Эмоциональная оценка	Объем движений в плечевом суставе	Объем движений в кисти	Способность поднимать и переносить предметы
5	Нет	Не снижена	Очень доволен	Не ограничен	Не ограничен	Не ограничена
4	Периодические слабые боли	Слабо снижена	Доволен	Незначительно ограничен	Незначительно ограничен	Незначительно ограничена
3	Болевой синдром, не влияющий на качество жизни	Умеренно снижена	Скорее доволен	Невозможность поднять выше плеча	Потеря мелких движений	Умеренно ограничена
2	Периодический болевой синдром	Значительно снижена	Удовлетворен	Средний показатель между 3 и 2	Средний показатель между 3 и 2	Средний показатель между 3 и 2
1	Умеренно выраженный болевой синдром	Частичная потеря функции всей конечности	Скорее недоволен	Невозможность поднять выше талии	Невозможно крепко сжать пальцы	Возможно чуть-чуть помогать больной рукой
0	Выраженный болевой синдром	Полное отсутствие функции	Недоволен	Полное отсутствие	Невозможно даже сжать пальцы, схватить предмет	Невозможно даже помогать больной рукой

Таблица 3. Оценка функции нижней конечности

Баллы	Боль	Функция	Эмоциональная оценка	Использование средств реабилитации	Прогулка	Походка
5	Нет	Не снижена	Очень доволен	Нет	Не ограничена	Не изменена
4	Периодические слабые боли	Слабо снижена	Доволен	Периодическое ношение ортеза	Незначительно ограничена	Незначительно изменена
3	Болевой синдром, не влияющий на качество жизни	Умеренно снижена	Скорее доволен	Постоянное ношение ортеза	Ограничена	Незначительный косметический дефект
2	Периодический болевой синдром	Значительно снижена	Удовлетворен	Периодическое использование трости	Средний показатель между 3 и 2	Средний показатель между 3 и 2
1	Умеренно выраженный болевой синдром	Частичная потеря функции всей конечности	Скорее недоволен	Использование одного подлокотника или трости	Только в пределах помещения	Значительный косметический дефект
0	Выраженный болевой синдром	Полное отсутствие функции	Недоволен	Использование двух подлокотников или ходунков	Невозможно	Серьезная хромота

отдела большеберцовой кости. Данная ситуация не позволяла установить стандартный большеберцовый компонент, даже с использованием спейсеров. Интраоперационно принято решение о резекции проксимального отдела большеберцовой кости с его эндопротезированием. Это было возможным благодаря использованию протеза с модульной системой, позволяющей изменять объем замещения во время операции. Использовались ножки с цементной фиксацией. Общий объем замещения составил 315 мм (рис. 2).

В послеоперационном периоде проводилась иммобилизация в шарнирном ортезе. Реабилитация начата с пер-

вых суток после операции: пациент передвигался при помощи ходунков в течение первых 4 нед, затем при помощи костылей еще 4 нед, с 3-й недели начато использование аппаратов для пассивной разработки движений в коленном и тазобедренных суставах. Спустя 3 мес результат по шкале MSTTS составил 70 %.

Также выполнено 5 эндопротезирований проксимального отдела большеберцовой кости, из них 3 с использованием «растущего» неинвазивного эндопротеза.

Пациентка К., 11 лет, с диагнозом остеосаркома проксимального отдела левой большеберцовой кости (рис. 3). Получала химиотерапевтическое лечение по протоколу

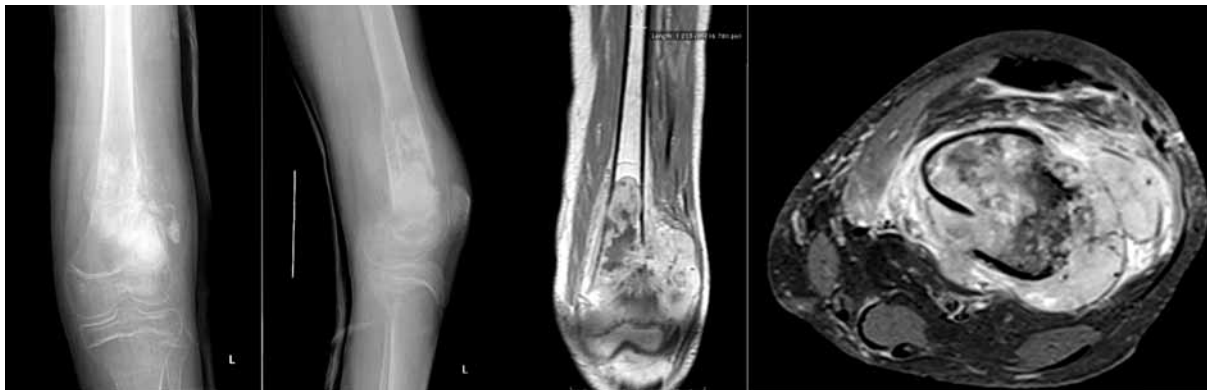

Рис. 1. Рентгенография и магнитно-резонансная томография патологического очага левой бедренной кости пациента 3.

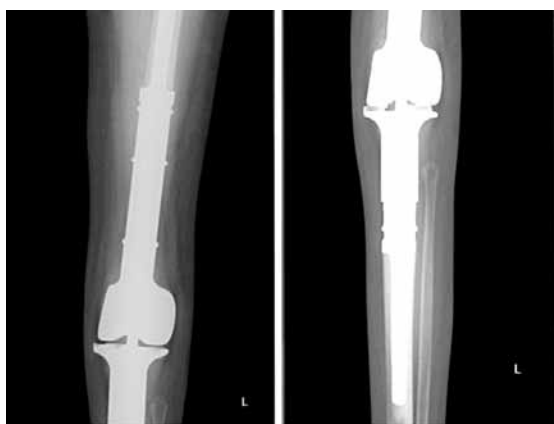

Рис. 2. Послеоперационная рентгенография пациента 3.

EURAMOS/KOSS1. В плановом порядке больной проведено оперативное лечение. Выполнено удаление опухоли с эндопротезированием коленного сустава и проксимального отдела большеберцовой кости «растущим» неинвазивным протезом, ротация медиальной головки икроножной мышцы. Объем замещения составил 170 мм. Использовались ножки с бесцементной фиксацией (рис. 4). В послеоперационном периоде применялась иммобилизация коленного сустава в шарнирном ортезе в течение 8 нед, пациентка передвигалась при помощи костылей в течение 6 нед.

С первых дней начата реабилитация, с 3-й недели – использование аппарата для пассивной разработки движений в коленном суставе. На 10-е сутки с момента операции продолжено проведение химиотерапии. Спустя 5 мес после операции пациентка ходит без дополнительной опоры, не использует шарнирный ортез, угол сгибания коленного сустава при помощи аппарата для пассивной разработки более 60°, однако самостоятельно пациентка может согнуть ногу не более 30°. Через 5 мес результат по шкале MSTS составил 67 %, через 12 мес – 83,3 %.

По поводу остеосаркомы дистального отдела большеберцовой кости выполнено 1 эндопротезирование с использованием индивидуального модульного эндопротеза. Объем замещения составил 135 мм. По поводу остеосаркомы проксимального отдела плечевой кости выполнено 1 эндопротезирование с использованием стандартного модульного эндопротеза. Объем замещения составил 140 мм. По поводу саркомы Юинга диафиза плечевой кости выполнено тотальное эндопротезирование плечевой кости с использованием стандартного модульного эндопротеза. Объем замещения составил 290 мм. При операциях по эндопротезированию плечевого сустава и проксимального отдела большеберцовой кости «не растущим» эндопротезом для его укрытия дополнительно использовался специальный синтети-

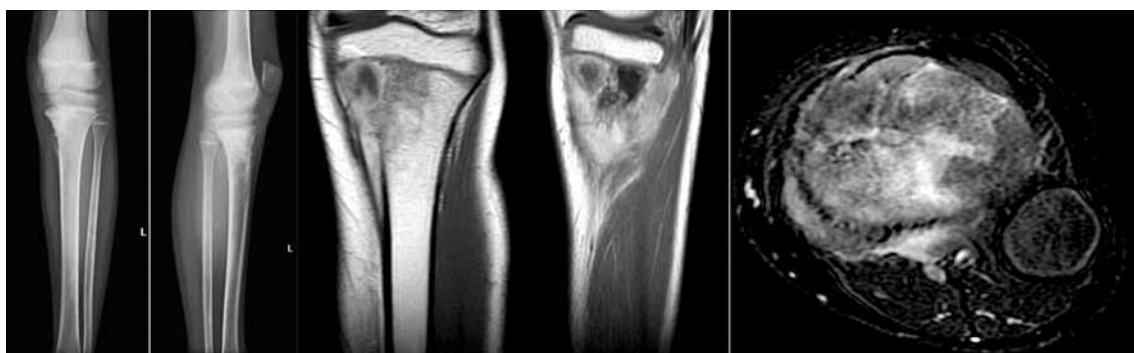


Рис. 3. Предоперационная рентгенография и магнитно-резонансная томография пациентки К.

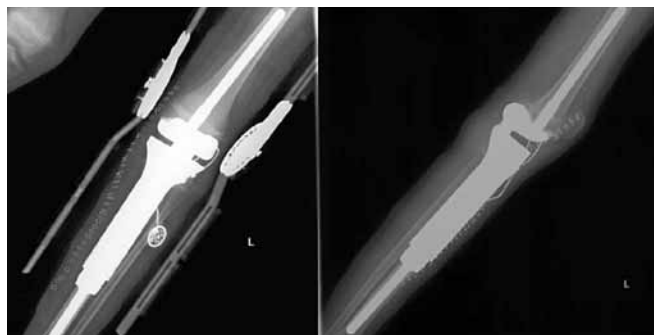

Рис. 4. Послеоперационная рентгенография пациентки К.

ческий материал Trevira. Этот материал фиксируется к анатомической шейке протеза плечевой кости и по краю суставной поверхности лопатки, имитируя капсулу сустава и обеспечивая фиксацию головки эндопротеза, а при эндопротезировании проксимального отдела большеберцовой кости укрывает протез и используется для прикрепления собственной связки надколенника и других мягких тканей [6].

Несмотря на то, что во всех случаях по результатам гистологического исследования края резекции проходили в пределах здоровых тканей, у 2 пациентов впоследствии диагностирована прогрессия заболевания с множественными метастазами в легкие. У 1 пациента выявлен локальный рецидив, по поводу которого выполнена ротационная пластика. У 1 пациентки спустя 11 мес диагностированы метастазы в легкое, по поводу чего проведено оперативное лечение.

Все пациенты начинали курс реабилитации с первых дней после эндопротезирования. Реабилитация включала в себя как работу с методистом лечебной физической культуры, так и с психологом. В раннем послеоперационном периоде проводилась изометрическая гимнастика, выполнялись активные и пассивные движения в суставах, смежных с оперированным. Активизация пациента с началом ходьбы при помощи костылей или ходунков, дозированной нагрузкой на оперированную конечность, обучением ходьбе. С 1–4-й послеоперационной недели, в зависимости от объема операции, начиналась разработка оперированного сустава при помощи аппаратов пассивного действия, на которых возможна установка индивидуальной программы интенсивности и амплитуды движений.

Как было сказано выше, оценка функционального результата проводилась спустя 3 мес после операции при помощи шкалы MSTS. У 1 пациента отследить результат не удалось, так как он продолжил получать химиотерапевтическое лечение по месту жительства и на динамические осмотры не являлся, еще 3 пациента не опрошены в связи с малым сроком после операции на момент написания статьи. Наихудший результат по шкале MSTS составил 50 %, наилучший – 93 %, средний показатель – 76 % (табл. 4).

Таблица 4. Характеристика пациентов (n = 20) и результаты терапии

Показатель	Данные
Соотношение по полу (мальчики:девочки)	1,8:1
Возраст на момент постановки диагноза, годы	Медиана – 13 (разброс – 7–16)
Диагноз	Остеосаркома – 17 (85 %) Саркома Юинга – 2 (10 %) Рабдомиосаркома – 1 (5 %)
Функциональный результат по шкале MSTS через 3 мес после операции, %	n = 17 Медиана – 70 (разброс – 50–93)
Функциональный результат по шкале MSTS через 6 мес после операции, %	n = 10 Медиана – 76 (разброс – 50–93)
Событие	Без событий – 16 (80 %) Прогрессия – 2 (10 %) Локальный рецидив – 1 (5 %) Метастатический рецидив – 1 (5 %)
Длительность наблюдения, мес	Медиана – 15 (разброс – 5–33)
Статус на настоящий момент	Живы без опухолевого процесса – 17 (85 %) Смерть от прогрессии заболевания – 2 (10 %) Потеряны из-под наблюдения – 1 (5 %)

Обсуждение

Хирургическое лечение опухолей требует проведения широкой резекции патологического очага. Как уже было сказано выше, большинство костных опухолей возникает у пациентов, у которых рост скелета еще не завершён. А их местоположение в костях обычно требует удаления вовлечённых в опухолевый процесс зон роста. В результате после операций у пациентов с незавершённым ростом последующий рост в контралатеральной конечности приводит к нарушению соотношения длин конечностей. Если на верхних конечностях это малозаметно и чаще носит лишь косметический дефект, то на нижних конечностях данные изменения могут вызвать серьёзные нарушения как при ходьбе, так и при дальнейшем развитии скелета. Это ставит перед оперирующим хирургом, которому придется выбирать тип устанавливаемого эндопротеза, нелегкую задачу, требует от него тщательного предоперационного планирования.

Вопрос о постановке «растущего» или стандартного модульного эндопротеза довольно сложный. Граница возраста, рекомендуемая большинством авторов, приблизительно одинаковая. По данным M.D. Neel et al., рост скелета останавливается у мальчиков в 16 лет, у девочек – в 14 лет. Наибольший рост осуществляют проксимальная ростковая зона плечевой кости и дис-

тальная бедренной кости, что также играет роль при выборе вида эндопротеза. Например, дистальная ростковая зона бедренной кости производит до 1,6 см в год [4, 5]. L. Jeys et al. считают, что «растущие» эндопротезы следует устанавливать, если ожидаемая разница в длине нижних конечностей более 3 см, верхних конечностей — более 5 см. Если ожидаемая разница в длине конечностей менее 3 см, то возможна установка стандартного эндопротеза на 1,5 см длиннее необходимой величины. Девочкам старше 11 лет и мальчикам старше 13 лет данные протезы требуются редко [8]. Эти же авторы, а также K. Veebe et al. рекомендуют проводить оценку костного возраста по рентгенографии кистей с последующим сопоставлением с кривой роста Тапмана или Притчета [9], использование множительного метода (Multiplier Method) [10].

В нашей клинике мы выполняли эндопротезирование с использованием стандартных модульных эндопротезов у девочек с 14 лет и у мальчиков с 15 лет. При решении данного вопроса тщательно собирался семейный анамнез пациента, оценивались ростовые показатели родителей, братьев и сестер, что позволяло приблизительно оценить потенциал роста, выполнялись снимки для оценки костного возраста, также мы опирались на показатели множительного метода (Multiplier Method) и кривые роста Тапмана и Притчета.

Использование модульных онкологических эндопротезов позволяло интраоперационно варьировать объем замещаемого дефекта как в сторону увеличения, так и уменьшения. Данная техническая особенность часто сокращает время операции. В 1 случае (при выявлении выраженного остеопороза) это уберегло пациента от проведения повторного вмешательства. Также выполнялись операции с использованием «растущих» неинвазивных эндопротезов. Для последующего удлинения эндопротеза этим пациентам не понадобится повторная операция. Использование данных методик уберегает больного от ревизионных операций, а значит, и от возможных инфекционных осложнений. Особенно это важно для пациентов детского и подросткового возраста, у которых часто имеются нарушения гемостаза и снижен иммунный статус. Все это уменьшает затраты на лечение.

Тщательное ведение пациента в послеоперационном периоде, а также начало реабилитации с первых

суток позволили достичь хороших и отличных результатов по шкале MSTs. Для иммобилизации оперированного сустава использовался шарнирный ортез, позволяющий выполнять дозированный объем движений. Вертикализация пациента проводилась по возможности в первые или вторые сутки после операции. С больными ежедневно работали врачи-реабилитологи, которые обучали ходьбе при помощи дополнительной опоры. Также использовались тренажеры для пассивной и активной разработки движений в оперированном суставе — механотерапия. Средний результат по шкале MSTs составил 76 %.

Заключение

Эндопротезирование костей и суставов после удаления злокачественных опухолей конечностей является современным и эффективным видом органосохраняющих операций как у взрослых, так и у пациентов подросткового и детского возраста. Возможность варьирования объема замещения пострезекционного дефекта интраоперационно является хорошей особенностью модульных эндопротезов, подстраховывающей оперирующего хирурга от возможных ошибок предоперационного планирования и неприятных находок во время операции. Это облегчает проведение эндопротезирования в условиях медицинского центра с малым клиническим опытом в данной области, особенно при проведении операций пациентам детского возраста.

Органосохраняющие операции у детей с онкологическими заболеваниями конечностей, разновидностью которых является эндопротезирование, — предпочтительный метод лечения. С учетом современных технологий они обеспечивают хорошие онкологические и функциональные результаты, а также способствуют наиболее адекватной социальной адаптации ребенка.

Мы хотели бы поблагодарить наших коллег: 3-е хирургическое отделение МГОб № 62 (зав. отделением М.Ю. Щупак), зав. отделением онкоортопедии клиники Шарите (г. Берлин) И. Мельхера, руководителя ортопедической группы Медицинского радиологического научного центра (г. Обнинск) А.А. Курильчика за неоценимую помощь, которую они оказали и оказывают нам на этапе становления методики в нашем клиническом центре.

ЛИТЕРАТУРА

1. Алиев М.Д., Тепляков В.В., Махсон А.Н. и др. Руководство по онкологии. Под ред. В.И. Чиссова, С.Л. Дарьяловой. М.: ООО «Медицинское информативное агентство», 2008. С. 649. [Aliyev M.D., Teplyakov V.V., Makhson A.N. et al. Manual in oncology.

V.I. Chissov, S.L. Dariyalova (eds.). Moscow: Medical Information Agency, 2008. P. 649. (In Russ.).]

2. Балберкин А.В., Шавырин Д.А. Клиника, диагностика и хирургическое лечение опухолей костей области колен-

ного сустава. Саркомы костей, мягких тканей и опухоли кожи 2013;(1):15. [Balberkin A.V., Shavyrin D.A. Clinic, diagnostics, and surgical treatment of bone tumors around the knee joint. Sarkomy kostey, myagkikh tkaney i opukholi kozhi =

Bone and soft tissue sarcomas and tumors of the skin 2013;(1):15. (In Russ.)].

3. Махсон Н.Е., Махсон А.Н. Адекватная хирургия при опухолях плечевого пояса и тазового пояса. Монография. М.: РПО «Гелла-принт», 1998. [Makhson N. E., Makhson A. N. Adequate surgery with tumors of the shoulder girdle and the pelvic girdle. Monography. Moscow: Gella-Print RPO, 1998. (In Russ.)].
4. Neel M. D., Letson G. D. Modular endoprostheses for children with malignant bone tumors. *Cancer Control* 2001;8(4):344–8.
5. Wu X., Cai Z. D., Chen Z. R. et al. A preliminary evaluation of limb salvage surgery

for osteosarcoma around knee joint. *PLoS One* 2012;7(3):e33492.

6. Gosheger G., Hillman A., Lindner N. et al. Soft tissue reconstruction of megaprosthesis using a trevira tube. *Clin Orthop Relat Res* 2001;(393):264–71.
7. Malawer M. M., Sugarbaker P. H. *Musculoskeletal cancer surgery*. Kluwer Academic Publishers, 2001. Ch. 1, 25.
8. Курильчик А.А., Иванов В.Е., Стародубцев А.Л. и др. Реабилитация онкологических больных после эндопротезирования крупных суставов. Саркомы костей, мягких тканей и опухоли кожи 2012;(3):10. [Kurilchik A. A., Ivanov V. E.,

- Starodubtsev A. L. et al. Rehabilitation of cancer patients after endoprosthesis replacement of large joints. *Sarkomy kostey, myagkikh tkaney i opukholi kozhi* = Bone and soft tissue sarcomas and tumors of the skin 2012;(3):10. (In Russ.)].
9. Beebe K., Benevenia J., Kaushal N. et al. Evaluation of a noninvasive expandable prosthesis in musculoskeletal oncology patients for the upper and lower limb. *Orthopedics* 2010;33(6):396.
10. Malawer M. M., Wittig J. C., Bickels J. *Operative techniques in orthopaedic surgical oncology*. Lippincott Williams & Wilkins, 2012. P. 46.