

## Патогенетические аспекты местного лечения синдрома диабетической стопы. Новая альгинатная повязка Fibroclean Ag: какие преимущества?

Е. В. Бублик, Ю. В. Коршунова, Ю. А. Крупинова, О. А. Морозова

Кафедра эндокринологии ГБОУ ВПО Первый МГМУ им. И. М. Сеченова Минздрава России;  
Россия, 119991, Москва, ул. Большая Пироговская, 2, стр. 4

Контакты: Евгения Викторовна Бублик [evb@mail.ru](mailto:evb@mail.ru)

Известно, что современные методы комплексного мультидисциплинарного лечения синдрома диабетической стопы (СДС) позволяют заживлять язвенные дефекты у 70–95 % пациентов. Для проведения эффективного местного лечения важно учитывать все патогенетические составляющие раневого процесса. У больных СДС раны, как правило, имеют тенденцию к хронизации (часто раневой процесс надолго задерживается в той или иной фазе или возвращается к предыдущей). Основная цель местного лечения — создание оптимальной среды для репаративных процессов.

Фаза выраженного экссудативного процесса в ране, как правило, представляет наибольшие сложности с точки зрения подбора оптимальной повязки. Обзор результатов проведенных исследований показывает, что новая альгинатная повязка Fibroclean Ag имеет высокую прочность и впитывающую способность, что позволяет реже ее менять, а следовательно, снижает риски спонтанной травматизации. Дополнительная атравматичность повязки обусловлена и наличием в ее составе гиалуроновой кислоты. Результаты исследований показывают, что антибактериальная активность повязки Fibroclean Ag соответствует спектру наиболее часто встречающихся микроорганизмов ран у пациентов с СДС. При этом повязка эффективна по отношению к штаммам как в форме биопленки, так и вне ее. Важным качеством данного перевязочного материала является его приемлемая стоимость. Таким образом, можно говорить о целесообразности использования повязки Fibroclean Ag в местном лечении сильно или средне экссудующих глубоких и поверхностных ран у больных СДС. В то же время необходимо помнить, что местное лечение ран может быть максимально эффективным лишь в рамках комплексного лечения СДС. Для более детального изучения свойств данной повязки необходимо проведение дополнительных исследований по эффективности ее использования в различных группах пациентов с СДС.

**Ключевые слова:** синдром диабетической стопы, раневой процесс, альгинатная повязка Fibroclean Ag, атравматичность, раневая инфекция, контроль инфекции, спектр микроорганизмов, резистентные штаммы, раны у больных сахарным диабетом

DOI: 10.17650/2408-9613-2015-2-1-20-25

### Pathogenetic aspects of the wound care in diabetic patients. A new silver alginate dressing Fibroclean Ag: what are benefits?

E. V. Bublik, Yu. V. Korshunova, Yu. A. Krupinova, O. A. Morozova

Department of Endocrinology, I. M. Sechenov First Moscow State Medical University, Ministry of Health of Russia;  
2 Bldg. 4 Bolshaya Pirogovskaya St., Moscow, 119991, Russia

It is well-known that multidisciplinary approaches allow to heal foot ulcers in 70–95 % of diabetic patients. In order to make an effective, local treatment, it is important to consider all pathogenic components of the wound healing process. Foot ulcers in diabetic patients tend to be chronic. The main objective of the local treatment is to create an optimal environment for tissue regeneration.

The management of exudating, infected wounds usually represents the biggest difficulties in terms of selecting an optimal dressing. An overview of the results of the research shows that a new silver alginate dressing Fibroclean Ag has high strength and absorbency, which allows changing the bandage less and by this reducing the risk of spontaneous trauma. An additional atraumatic quality of the dressing is specified by the presence of the hyaluronic acid in the structure. The results of the research show that the antibacterial activity Fibroclean Ag corresponds to the spectrum of microorganisms most frequently encountered in diabetic foot ulcers. At the same time the bandage is effective against strains in the form of a biofilm, and outside of it. The important quality of this dressing is a reasonable cost.

Thus, we can talk about a feasibility of using Fibroclean Ag in the local treatment of heavily exudating diabetic foot ulcers. At the same time, it should be remembered that the local treatment of wounds can be just as effective as part of a comprehensive treatment. For the detailed study of the properties of the dressing, it is necessary to conduct an additional research about the effectiveness of its usage in different groups of patients with diabetic foot ulcers.

**Key words:** diabetic foot ulcers, wound healing, alginate dressing Fibroclean Ag, atraumatic, wound infection, infection control, the range of microorganisms, antibiotic-resistance bacteria's, wounds of diabetic patients

Синдром диабетической стопы (СДС) – грозное осложнение сахарного диабета (СД), ставшее на настоящий момент глобальной проблемой, которая не имеет ни социально-экономических, ни географических границ. СДС – инфекция, язва и/или деструкция глубоких тканей, связанная с неврологическими нарушениями и/или снижением магистрального кровотока в артериях нижних конечностей различной степени тяжести [1]. В мире каждые 20 с теряет ногу 1 пациент с СД (что по инвалидизации сопоставимо с масштабами мировых войн). Около 30 % всех затрат на стационарное лечение больных диабетом приходится на лечение инфекции при СДС (рис. 1) [2].

К сожалению, количество пациентов, страдающих СДС, в прогнозе будет непрерывно увеличиваться, что связано прежде всего с катастрофически растущей распространенностью СД. По данным Всемирной организации здравоохранения, на 2014 г. в мире насчитывалось 387 млн больных СД, а к 2035 г. число пациентов, страдающих СД, достигнет 592 млн. В то же время эксперты Международной федерации диабета (International Diabetes Federation – IDF) считают, что на планете огромное количество «недиагностированных» пациентов (каждый 2-й человек с СД 2-го типа не знает о своем заболевании) [3]. Ключом к решению проблемы высоких рисков инвалидизации вследствие СДС являются адекватно и своевременно проведенные мероприятия по профилактике и лечению данной патологии, которые, как известно, могут предотвратить ампутацию у больных СД почти в 90 % случаев [2].

Современные методы комплексного мультидисциплинарного лечения СДС (разгрузка конечности, борьба с инфекцией, коррекция нарушений артериального кровотока, местное лечение ран) позволяют заживлять язвенные дефекты у 78–95 % пациентов [2].

Для проведения максимально эффективного лечения язвенных дефектов и ран у больных СДС важно

учитывать все патогенетические составляющие раневого процесса. При заживлении раны происходит ряд различных биологических процессов, таких как воспаление, восстановление кровеносных сосудов, формирование грануляционной ткани и, наконец, ремоделирование клеток, которое завершает заживление. Классически, согласно морфологическим данным, рассматривают 3 последовательные фазы раневого процесса: экссудация (некроз, очищение), грануляция, эпителизация. Хронические раны не всегда проходят последовательно все фазы, иногда раневой процесс надолго задерживается в той или иной фазе, часто возвращается к предыдущей, тем самым значительно замедляя прогнозируемую скорость заживления. В связи с этим для хронических ран чаще применяется визуальная классификация ран по цвету (B – black, Y – yellow, R – red, P – pink), ее использование помогает подбирать повязки с учетом фазы раневого процесса и количества экссудата (рис. 2) [4–6].

Снижение прогнозируемой скорости заживления отражает прежде всего замедление деления фибробластов (эти клетки являются основой репаративного процесса) вследствие факторов, нарушающих общий гомеостаз тканей раны. Такими негативными факторами могут являться: плохо контролируемая инфекция, недостаточное кровоснабжение, нарушение оптимальной влажности, хроническая травматизация области раны (как в результате неадекватной разгрузки, так и при неправильно проводимом местном лечении). Устранение перечисленных факторов, как правило, способствует тому, что кривая, отражающая скорость заживления раны, приближается к траектории классической идеальной кривой. По мнению экспертов в области лечения ран, лишь в 5 % случаев причины замедления скорости репарации раны остаются неизвестными и классические подходы к лечению раны не дают ожидаемого эффекта. И лишь в таких

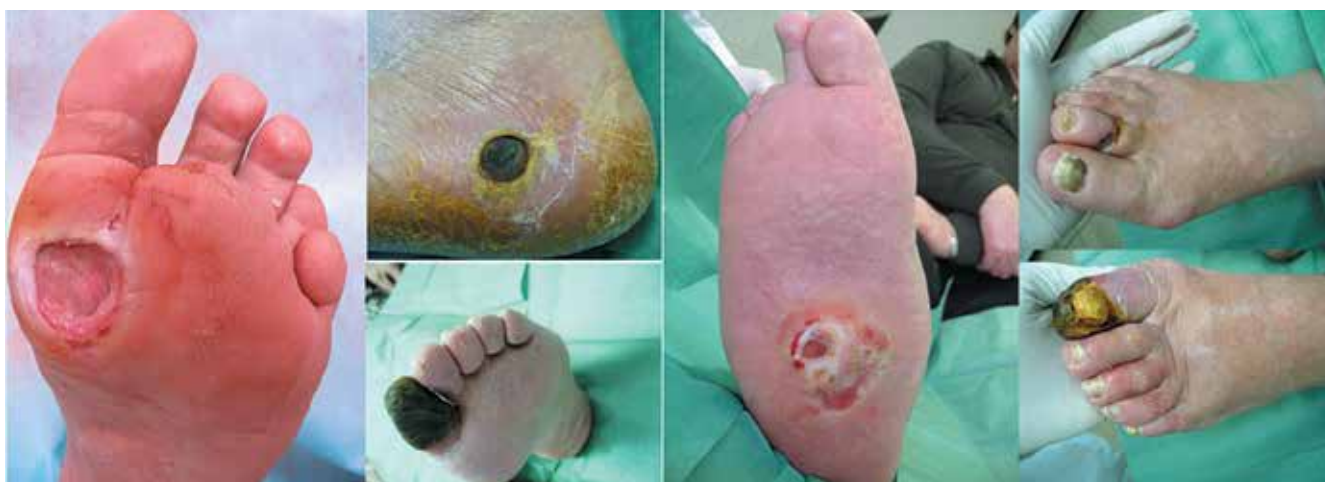

Рис. 1. Раны у больных СДС

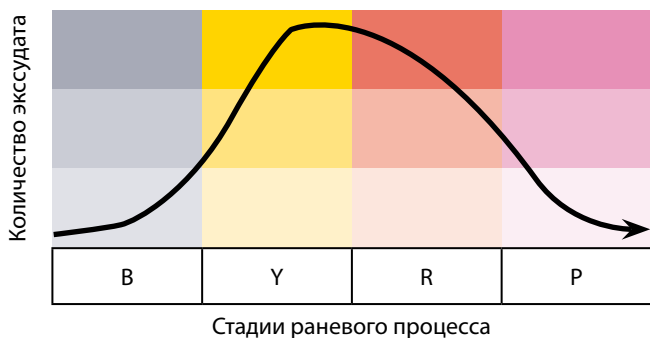


Рис. 2. Классификация ран с учетом количества экссудата

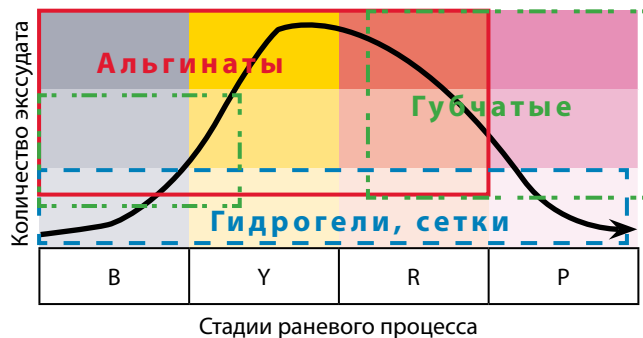


Рис. 3. Алгоритм оптимального использования повязок

ситуациях существует объективная и фармакоэкономически обоснованная необходимость рассматривать дополнительные возможности (искусственная кожа, факторы роста фибробластов и т. д.).

Местное лечение (промывание и проведение хирургической обработки раны, наложение повязок, перевязочных материалов) является чрезвычайно важным в лечении ран у больных СДС, но может быть эффективным лишь в совокупности с другими компонентами комплексной терапии СДС.

Учитывая отсутствие достаточного количества валидных исследований по местному лечению ран у больных СДС, иногда возникает впечатление, что оно проводится эмпирически. Тем не менее правильно проводимое местное лечение должно быть патогенетически обоснованным, и основной его целью является создание оптимальной среды для репаративных процессов в ране. Традиционно возникает вопрос: есть ли универсальная идеальная повязка, способная поддерживать оптимальные условия для любой раны? Ответ однозначен — такой повязки нет. Важно в ту или иную фазу раневого процесса использовать перевязочные материалы, отвечающие следующим требованиям (рис. 3):

- атравматичность (нет адгезии повязки);
- способность длительно поддерживать умеренно влажную среду;
- воздухопроницаемость;
- максимальная гипоаллергенность;
- способность поддерживать оптимальный уровень Ph раны.

На выбор повязки также влияют следующие обстоятельства:

- кто накладывает повязку (врач, медицинская сестра, пациент);
- стационарное/амбулаторное лечение;
- метод разгрузки пораженной стопы;
- финансовые возможности пациента;
- фармакоэкономическая целесообразность.

Но, останавливая выбор на том или ином перевязочном средстве, необходимо учитывать и тот факт, что заживление раны может сдерживаться рядом факторов, в том числе образованием колоний микроорга-

низмов. Повышенная биологическая нагрузка в ране, а также увеличение вирулентности и патогенности микроорганизмов значительно усиливают вероятность появления активного инфекционного процесса в ране [7, 8]. Плохо контролируемая инфекция — одна из частых причин ампутации при СДС, а порой становится и причиной летальных исходов [9].

Известно, что в большинстве случаев возбудителями инфекций в ранах у больных СДС являются аэробные грамположительные кокки. Нередко также встречаются энтерококки, энтеробактерии, облигатные анаэробы, синегнойная палочка или другие неферментирующие грамотрицательные палочки [10, 11].

Предшествующие госпитализации длительная терапия антимикробными препаратами широкого спектра действия и хирургическое лечение являются факторами, предрасполагающими к инфицированию язв стопы полирезистентными микроорганизмами (например, метициллин-резистентными штаммами *S. aureus*, полирезистентными энтерококками), что ухудшает прогноз лечения. Впрочем, эпидемиологические данные могут различаться, в связи с чем для повышения эффективности контроля инфекции необходим локальный мониторинг микрофлоры в каждом учреждении, занимающемся лечением СДС [9].

Проведенный нами анализ микрофлоры ран у пациентов с СДС в Клинике эндокринологии Первого МГМУ им. И.М. Сеченова (с 2007 по 2012 г. проанализировано 294 посева, из них лишь в 6 % случаев не выявили микрофлоры в ранах) показал, что наиболее часто определяемыми патогенами стали: золотистый стафилококк, коагулазонегативные стафилококки, энтеробактерии, неферментативные бактерии (псевдомонады, ацинетобактерии):

- *S. aureus* — 35 %;
- *E. faecalis* — 13 %;
- *S. epidermidis* — 10 %.

Важно отметить, что 87 % наших пациентов с СДС имели хронические раны, а 75 % в анамнезе уже получали курсы системной антибактериальной терапии. Вероятно, именно этот факт объясняет высокую частоту резистентной флоры в нашей выборке:

- метициллин-резистентный *S. aureus* – 50 %;
- метициллин-резистентный *S. epidermidis* – 30,2 %.

Зарегистрированы также единичные случаи формирования мультирезистентности и у других коагулазонегативных стафилококков (*S. haemolyticus*, *S. saprophyticus*, *S. intermedius*).

В 30,03 % случаев имело место сочетание микроорганизмов, устойчивых к 2 группам антибиотиков и более. Сочетание мультирезистентной грамположительной и грамотрицательной флоры определялось в 41 случае, а метициллин-резистентного золотистого стафилококка и других грамположительных микробов – в 19, метициллин-резистентного золотистого стафилококка и синегнойной палочки – в 17 случаях.

Очевидно, что эффективный контроль инфекции невозможен без соблюдения элементарных правил асептики, правильного проведения хирургической обработки ран, мониторинга бактериологического исследования биоптатов ран. Однозначна и первостепенность роли антибиотиков в лечении инфекции. Но часто мы встречаемся с ситуациями, когда антибактериальная терапия приводит к формированию мультирезистентной флоры, а эпизоды реинфекции становятся коварной тенденцией. В связи с этим возникает необходимость в использовании средств местного лечения, которые как минимум способствуют снижению риска реинфекции за счет дополнительных антибактериальных свойств.

Не является секретом, что на настоящий момент, с точки зрения академической доказательной медицины, практически нет серьезных, валидных клинических исследований, которые бы подтверждали значимую эффективность средств местного лечения ран у больных СДС, имеющих в своем составе бактериостатические или бактерицидные вещества. Однако необходимо понимать, что вопрос о дополнительном формировании доказательной базы по местному лечению ран, к сожалению, как правило, упирается как в высокую стоимость таких исследований, так и в технические сложности их проведения (трудности стандартизации групп сравнения, набора больших однородных выборок, объективного контроля всех факторов, влияющих на скорость заживления, а также отсутствие четких критериев эффективности, дискуссионность оптимальных конечных точек и т. д.). Таким образом, мы понимаем, что абсурдно игнорировать те или иные перевязочные средства, имеющие потенциал для снижения риска реинфекции в определенных ситуациях.

Фаза выраженного экссудативного процесса в ране, как правило, представляет наибольшие сложности с точки зрения подбора средств местного лечения. В этой ситуации одним из наиболее популярных классов перевязочных средств, широко вошедших в клиническую практику, являются альгинатные повязки [12–15].

Не так давно на российском рынке появилась новая альгинатная повязка – Fibroclean Ag, содержащая в своем составе целлюлозогликолевую гиалуроновую кислоту, а также 0,5 % ионного серебра. Наличие целлюлозогликолевой кислоты обеспечивает уникальную впитывающую способность данного перевязочного средства. Так, например, показатели впитываемости значимо выше, чем у альгинатной повязки Aquacel Ag (рис. 4).

Высокие показатели впитываемости дают большие возможности использования Fibroclean Ag как в лечении мокнущих ран, так и для остановки легких кровотечений (например, после хирургической обработки раны).

Конгломерат целлюлозогликолевой и гиалуроновой кислот обладает большой прочностью по сравнению с другими альгинатными повязками, что дает возможность удаления повязки без дополнительного увлажнения (рис. 5).

Прочность и высокая впитывающая способность позволяют реже менять повязку, что снижает риски спонтанной травматизации и дает очевидные фармакоэкономические преимущества.

Наличие гиалуроновой кислоты обуславливает образование геля при взаимодействии экссудата с повязкой, что обеспечивает не только максимальную атравматичность, но и помогает поддерживать оптимальную влажность раны.

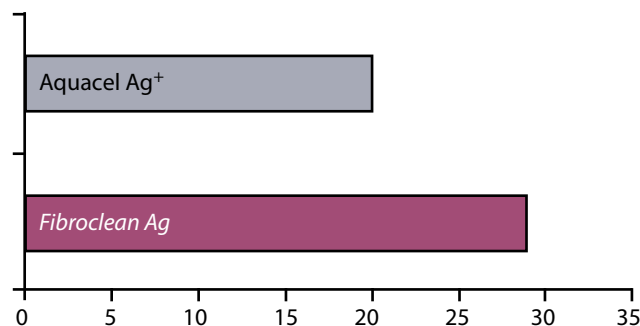


Рис. 4. Сравнительный анализ показателей степени впитывающей способности повязок, г/100 см<sup>2</sup> [8]

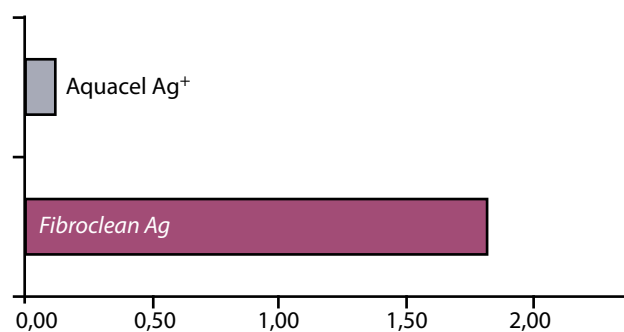


Рис. 5. Сравнительный анализ показателей пределов прочности повязок в намоченном состоянии (прочность – N/cm) [8]

Наличие ионов серебра в повязке Fibroclean Ag обеспечивает ее антибактериальную активность к широкому спектру микроорганизмов, подтвержденную рядом клинических исследований [8, 16]. Так, например, в одной из работ, опубликованных S. L. Percival et al. в 2011 г., проводилась оценка антибактериальной активности повязки с альгинатом серебра против 115 раневых штаммов, которые были выделены у пациентов в госпитале при Университете Западной Виргинии. Стандартизированные скорректированные зоны ингибирования (CZOI) были определены на всех клинических штаммах. Выявлено, что повязки с альгинатом серебра ингибировали рост всех испытываемых микроорганизмов, в частности повязка с альгинатом серебра ингибировала рост *Candida albicans* и дрожжей со значением CZOI 3–11,5 мм. Все метициллин-резистентные штаммы *S. aureus* проявили восприимчивость к повязке с альгинатом серебра со значением CZOI 3–7,8 мм. Также восприимчивость к повязке с альгинатом серебра проявил штамм *S. aureus* и ванкомицин-резистентные энтерококки. Для *Enterococcus faecium* было получено значение CZOI 4,25 мм, а для *Streptococcus viridans* – 9,8 мм. Наибольшую сопротивляемость к ионному серебру показали бактерии *Enterobacter cloacae* и *Acinetobacter baumannii*. Наиболее подверженными влиянию ионного серебра оказались различные стафилококки – *Streptococcus viridans* и *Candida albicans*. Ни один из антибиотикорезистентных штаммов, определенных согласно системе классификации Кирби–Бауэра Институтом клинических и лабораторных стандартов, также не оказался резистентным к ионам серебра [8].

Микроорганизмы, присутствующие в ранах, существуют в различных фенотипических формах: планктонной и биопленочной. Следовательно, антимикробные препараты, используемые для лечения или профилактики заражения хронических ран, должны воздействовать на микроорганизмы в обеих фенотипических формах, переносимость которыми антимикробных препаратов значительно отличается. В частности, важным является воздействие антимикробных препаратов на биопленочную форму организ-

мов, так как считается, что именно биопленки замедляют заживление ран [7, 8, 17]. В связи с этим разрушение биопленок в хронических ранах и замедление их развития являются одними из требований к «стратегии лечения раны».

S. L. Percival et al. изучали антимикробные свойства Fibroclean Ag *in vitro* на 46 штаммах бактерий ран, культивируемых методом агара с CZOI (псевдобиопленка и вне биопленки) и методом полоксамера (биопленка). Результаты показали одинаково высокую активность повязки ко всем штаммам (как грамположительным, так и грамотрицательным) во всех анализируемых случаях (как в форме биопленки, псевдобиопленки, так и вне подобных формирований) [8].

Обращает на себя внимание уникальное свойство материала Fibroclean Ag – способность длительно сохранять стабильный уровень выделяемого серебра (более 168 ч после нанесения повязки) (рис. 6).

По данным некоторых экспертов, снижение кислотности раневой среды является предиктором плохого заживления раны [18]. Известно также, что альгинаты могут сместить среду раны в сторону большей кислотности. Данные проведенных исследований свидетельствуют, что снижение уровня pH (увеличение кислотности) с 8,5 до 5 приводит к повышению эффективности Fibroclean Ag. Этот эффект был отме-

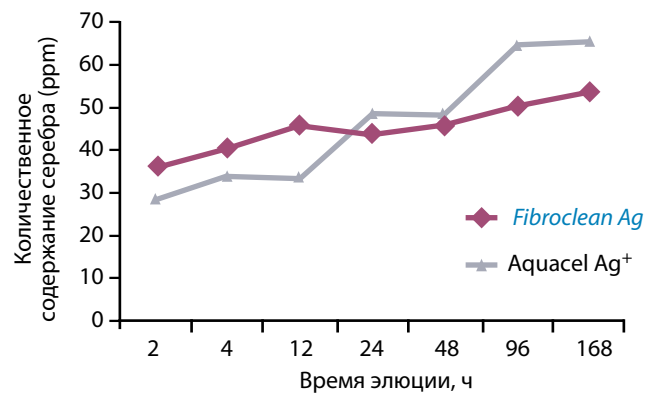


Рис. 6. Профиль элюции серебра, содержащегося в антимикробной салфетке Fibroclean Ag [8]

Таблица 1. Фармакоэкономические аспекты (сравнение Fibroclean Ag с другими альгинатными повязками, содержащими серебро)\*

Размер	Fibroclean Ag	Aquacel (Convated)	Suprasob Ag (Lohmann Rauscher)	Acticoat Absorbent (Smith&Nephew)	Silvercel (Systagenix)
5 × 5 см	1,3	9,7	5,2		10
10 × 10 см	2,3	14,5	14,6	60,7	
10 × 20 см	3,7	32,2 (15 × 15)	26		
2,5 × 30 см	3		22,4	62,7	

Примечание. Здесь и в табл. 2: \* – цены указаны в долларах США.

чен по отношению к грамположительным и грамотрицательным бактериям [19].

Дополнительным важным качеством данного перевязочного материала является его приемлемая стоимость в сравнении как с другими серебросодержащими альгинатными повязками, так и с альгинатными повязками, не содержащими серебра (табл. 1, 2).

Таким образом, можно говорить о целесообразности использования Fibroclean Ag в местном лечении сильно или средне экссудирующих глубоких и поверхностных ран у больных СДС. В то же время необходимо помнить, что местное лечение ран может быть максимально эффективным лишь в рамках комплексной терапии СДС. Для более детального изучения свойств

Таблица 2. Фармакоэкономические аспекты (сравнение Fibroclean Ag с другими альгинатными повязками, не содержащими серебра)\*

Размер	Fibroclean Ag	Suprasorb	Melgisorb	Seasorb
5 × 5 см	1,3	3	4,5	
10 × 10 см	2,3	8,7	7,1	7,1
10 × 20 см	3,7		13	
2,5 × 30 см	3	17	14,5	

данной повязки необходимо проведение дополнительных исследований по эффективности ее использования в различных группах пациентов с СДС.

## ЛИТЕРАТУРА

1. Международное соглашение по диабетической стопе. Составлено Международной рабочей группой по диабетической стопе. М.: Берг, 2000. 96 с. [International treaty for the diabetic foot. Made up by the International Task Force for the diabetic foot. Moscow: Berg, 2000. 96 p. (In Russ.)].
2. International Consensus on the Diabetic Foot, 2011.
3. International Diabetes Federation. Diabetes Atlas. 6<sup>th</sup> ed., 2014.
4. American Diabetes Association. Consensus Development Conference on Diabetic Foot Wound Care: 7–8 April 1999, Boston, Massachusetts. American Diabetes Association. Diabetes Care 1999;22(8): 1354–60.
5. Удовиченко О.В., Галстян Г.Р. Алгоритмы выбора перевязочного материала для лечения синдрома диабетической стопы (на примере повязок фирмы Paul Hartmann). Сахарный диабет 2006;(1):46–52. [Udovichenko O.V., Galstyan G.R. Algorithms of selection of dressing materials for treatment of the diabetic foot syndrome (by the examples of Paul Hartmann dressings). Sakharnyi Diabet = Diabetes Mellitus 2006;(1):46–52. (In Russ.)].
6. Токмакова А.Ю., Страхова Г.Ю., Галстян Г.Р. Современная концепция ведения больных с хроническими ранами и сахарным диабетом. Сахарный диабет 2005;(1):42–8. [Tokmakova A.Yu., Strakhova G.Yu., Galstyan G.R. Modern concept of management of patients with chronic wounds and diabetes. Sakharnyi Diabet = Diabetes Mellitus 2005;(1):42–8. (In Russ.)].
7. Percival S.L., Thomas J.G., Williams D.W. Biofilms and bacterial imbalances in chronic wounds: anti-Koch. Int Wound J 2010;7(3):169–75.
8. Percival S.L., Slon W., Linton S. et al. The antimicrobial efficacy of a silver alginate dressing against a broad spectrum of clinically relevant wound isolates. Int Wound J 2011;8(3):237–43.
9. Lipsky B.A., Berendt A.R., Deery H.G. et al. Diagnosis and treatment of diabetic foot infections. Clin Infect Dis 2004;39(7):885–910.
10. Cavanagh P., Lipsky B.A., Bradbury A.W., Botek G. Treatment for diabetic foot ulcers. Lancet 2005;366(9498):1725–35.
11. Lipsky B.A., Itani K., Norden C.; Linezolid Diabetic Foot Infections Study Group. Treating foot infections in diabetic patients: a randomized, multicenter, open-label trial of linezolid versus ampicillin-sulbactam/amoxicillin-clavulanate. Clin Infect Dis 2004;38(1):17–24.
12. Toy L.W., Macera L. Evidence-based review of silver dressing use on chronic wounds. J Am Acad Nurse Pract 2011;23(4):183–92.
13. Gove J., Hampton S., Smith G. et al. Using the exudate decision algorithm to evaluate wound dressings. Br J Nurs 2014;23(6):S24, S26–9.
14. Ozaki C.K., Hamdan A.D., Barshes N.R. et al. Prospective, randomized, multi-institutional clinical trial of a silver alginate dressing to reduce lower extremity vascular surgery wound complications. J Vasc Surg 2015;61(2):419–27. e1.
15. Dumville J.C., O'Meara S., Deshpande S., Speak K. Alginate dressings for healing diabetic foot ulcers. Cochrane Database Syst Rev 2013;6:CD009110.
16. Hooper S.J., Percival S.L., Hill K.E. et al. The visualisation and speed of kill of wound isolates on a silver alginate dressing. Int Wound J 2012;9(6):633–42.
17. Percival S.L., Cochrane C.A. MMPs and bacterial enzymes. In: S.L. Percival, K. Cutting (eds.). Microbiology of Wounds. New York: CRC Press, 2010.
18. Gethin G. Understanding the significance of surface pH in chronic wounds. Wounds UK 2007;3(3):52–6.
19. Percival S.L., Thomas J., Linton S. et al. The antimicrobial efficacy of silver on antibiotic-resistant bacteria isolated from burn wounds. Int Wound J 2011;8(3):237–43.