

ОЦЕНКА ФАКТОРОВ РИСКА И ПРОФИЛАКТИКА ОСЛОЖНЕНИЙ ПРИ КАРДИОХИРУРГИЧЕСКИХ ОПЕРАЦИЯХ

УДК: 616.132.2-004.6+616.136-007.64

ОЦЕНКА ВЛИЯНИЯ КАРДИАЛЬНЫХ ФАКТОРОВ РИСКА НА ТАКТИКУ ЛЕЧЕНИЯ БОЛЬНЫХ С СОЧЕТАННЫМ АТЕРОСКЛЕРОТИЧЕСКИМ ПОРАЖЕНИЕМ АОРТО-ПОДВЗДОШНОГО СЕГМЕНТА И КОРОНАРНЫХ АРТЕРИЙ

В. С. АРАКЕЛЯН, Н. В. БОРТНИКОВА, В. Г. ПАПИТАШВИЛИ

*Федеральное государственное бюджетное учреждение
«Научный центр сердечно-сосудистой хирургии им. А. Н. Бакулева»
Российской академии медицинских наук, Москва, Россия*

Цель. Оценить влияние кардиальных факторов риска на тактику лечения пациентов с сочетанным атеросклеротическим поражением.

Материалы и методы. В работе представлены результаты лечения 97 пациентов с поражением аорто-подвздошного сегмента в сочетании с атеросклерозом коронарных артерий (51 пациент с диагнозом аневризмы инфраренального отдела аорты и 46 пациентов с хронической ишемией нижних конечностей). Всем пациентам выполнялись электрокардиография, эхокардиография, коронароангиография, комплекс дополнялся проведением холтер- и АД-мониторирования, стресс-эхокардиографии, сцинтиграфии миокарда с таллием.

Результаты. По результатам обследования реваскуляризация миокарда была выполнена первым этапом путем открытых операций у 10 пациентов с аневризмой инфраренального отдела аорты и 8 пациентов с хронической ишемией нижних конечностей. Транслюминальная баллонная ангиопластика (ТЛБАП) со стентированием производилась у 12 и 11 пациентов каждой группы соответственно. Вторым этапом выполнялось вмешательство по поводу поражения аорто-подвздошного сегмента. После вмешательства по поводу поражения аорты зафиксирован один летальный исход в группе пациентов с аневризмой брюшного отдела аорты, в группе пациентов с ишемией нижних конечностей летальных исходов не было.

Выводы. 1. Большая часть пациентов с аневризмами брюшной аорты и хронической ишемией имеют значимые кардиальные факторы риска, лидирующим среди которых является поражение коронарных артерий. 2. Коронарография остается на сегодняшний день наиболее точным методом оценки коронарного русла. 3. У пациентов с тяжелыми поражениями коронарных артерий первым этапом необходимо выполнение реваскуляризации миокарда (аортокоронарное шунтирование, стентирование коронарных артерий). 4. У пациентов с высоким риском кардиальных осложнений операция по поводу аневризмы брюшной аорты, хронической ишемии нижних конечностей может быть выполнена только по жизненным показаниям.

Ключевые слова: аневризма брюшного отдела аорты, хроническая ишемия нижних конечностей, атеросклероз коронарных артерий.

IMPACT OF CARDIAC RISK FACTORS ON TREATMENT STRATEGY FOR PATIENTS WITH CORONARY ARTERY DISEASE AND AORTOILIAC LESIONS

V. S. ARAKELYAN, N. V. BORTNIKOVA, V. G. PAPITASHVILI

*Federal State Budgetary Institution Bakoulev Center for Cardiovascular Surgery
Russian Academy of Medical Sciences, Moscow, Russia*

Purpose. To assess the impact of cardiac risk factors on the treatment strategy for patients with multiple atherosclerotic lesions.

Materials and methods. The study presented the results of the treatment of 97 patients with aortoiliac lesions and coronary artery disease. 51 patients had infrarenal aortic aneurysm and 46 patients were diagnosed with chronic lower limb ischemia. All the patients had ECG, echocardiography and coronary angiography performed. The additional studies performed were Holter and blood pressure monitoring, stress echo and thallium myocardial perfusion scintigraphy.

Results. Open-heart myocardial revascularization as the first stage procedure was done in 10 aneurysm patients and 8 lower limb ischemia patients, transluminal balloon angioplasty (PTCA) with stenting was done in 12 and 11 patients, respectively. Aortoiliac lesions were treated during the second-stage procedure. After the interventions for aortic lesions there was one death in the abdominal aortic aneurysm group; the lower limb ischemia group had no fatal outcomes.

Conclusions. 1. Most patients with abdominal aortic aneurysms and chronic ischemia have significant cardiac risk factors with coronary artery lesions being the leading one. 2. Coronary angiography remains the most accurate technique for coronary lesion assessment. 3. Patients with severe coronary lesions require myocardial revascularization (coronary artery bypass surgery, stenting) as the first-stage procedure. 4. In patients at a high risk of cardiac complications the surgery for abdominal aortic aneurysms or chronic lower limb ischemia can be performed only if there exist life-saving indications.

Key words: abdominal aortic aneurysm, chronic lower limb ischemia, coronary artery disease.

Введение

Основным этиологическим фактором хронической ишемии нижних конечностей (ХИНК) и аневризмы инфраренального отдела аорты (АБА) является атеросклероз, который, в свою очередь, относится к системным заболеваниям. Трудно предположить, что длительно существующее нарушение липидного обмена может затронуть изолированно один бассейн сосудистого русла. Еще в 1984 г. dr Hertzger с соавт. выполнил КАГ у тысячи пациентов с поражениями различных сосудистых бассейнов вне зависимости от возраста (пациенты от 29 до 87 лет) и наличия ИБС (лишь у 55 % имелись признаки поражения коронарных артерий). В результате определено, что только у 8 % пациентов коронарные артерии были интактны, у 32 % имелись умеренные стенозы коронарных артерий, в 29 % случаев диагностированы пограничные поражения коронарного русла, в 25 – определены гемодинамически значимые стенозы с возможной реваскуляризацией миокарда и в 6 – инкурабельные поражения коронарных артерий [2, 6, 13]. Среди периоперационных осложнений при операциях на аорто-подвздошном сегменте на долю кардиальных осложнений приходится 8 %, практически 50 % летальных исходов связано с инфарктом миокарда. Частота периоперационных инфарктов миокарда (ИМ), по данным Henderson с соавт., составляет от 5 до 16 %. В работе Katz с соавт. летальность среди пациентов с сочетанием АБА с ИБС и нарушениями ритма сердца значительно выше, чем среди пациентов с неотягощенным кардиальным статусом. Например, у пациентов с АБА, по данным различных авторов, ИБС отмечают в 37–78 % случаев, причем на долю ее асимптомного течения приходится от 14 до 69 % [7, 8, 14].

Цель. Обосновать необходимость подробного изучения кардиального статуса больных, включая коронарографию, при показаниях к реконструктивным операциям на аорто-подвздошном сегменте, для дальнейшей разработки рациональной тактики ведения данной группы пациентов и снижения кардиальных осложнений в периоперационном периоде.

Материалы и методы

В исследование включены 97 пациентов, прооперированных в отделении хирургического лечения артериальной патологии НЦ ССХ им. А. Н. Бакулева в 2012 г. Пациенты были разделены на две группы. К первой группе относились 46 паци-

ентов с хронической ишемией нижних конечностей (ХИНК), средний возраст составил 65,3 года (47–74), из них 3 женщины. Во вторую группу вошел 51 пациент с аневризмами брюшного отдела аорты, средний возраст 62,1 года (44–72), 5 женщин. У всех пациентов при поступлении собирался тщательный кардиальный анамнез, выполнялись ЭКГ и ЭХОКГ, коронароангиография (КАГ-АГ), при необходимости стресс-ЭХОКГ с физической или медикаментозной нагрузками, сцинтиграфия миокарда, холтер- и АД-мониторирование. У обследованных пациентов были определены показания к хирургическому вмешательству на аорто-подвздошном сегменте. У пациентов с хронической ишемией нижних конечностей степень ишемии соответствовала 2 Б – 3-й степени. У пациентов с аневризмами брюшной аорты размер аневризмы в диаметре превышал 50 мм, или при меньшем максимальном диаметре аневризма имела мешковидные выпячивания. В группу пациентов не включались больные с признаками надрыва стенки аневризмы, требующие срочной операции. Исключались пациенты, требующие коррекции только дистального сосудистого русла, пациенты с острой и критической ишемией нижних конечностей, а также пациенты, которым было выполнено эндопротезирование. На рисунке 1 приведен алгоритм обследования пациентов в обеих группах.

Всем пациентам по поводу основной патологии было выполнено линейное протезирование аорты, аорто-бедренное бифуркационное шунтирование либо протезирование. К критериям кардиального риска, по которым оценивались пациенты, относились:

1. Значительное снижение сократительной способности миокарда (ФВ < 40 %).
2. Недавно перенесенный острый инфаркт миокарда (менее трех месяцев).
3. Стеноз аортального клапана с градиентом давления на клапане более 50 мм рт. ст.
4. Гемодинамически значимые поражения коронарных артерий.
5. Нестабильная или прогрессирующая стенокардия.
6. Недостаточность кровообращения больше третьего функционального класса.

Результаты

В первой группе пациентов с ХИНК наличие ишемической болезни сердца (ИБС) было выявлено у всех женщин и 74 % мужчин, причем у 12 пациентов течение ИБС было асимптомным,

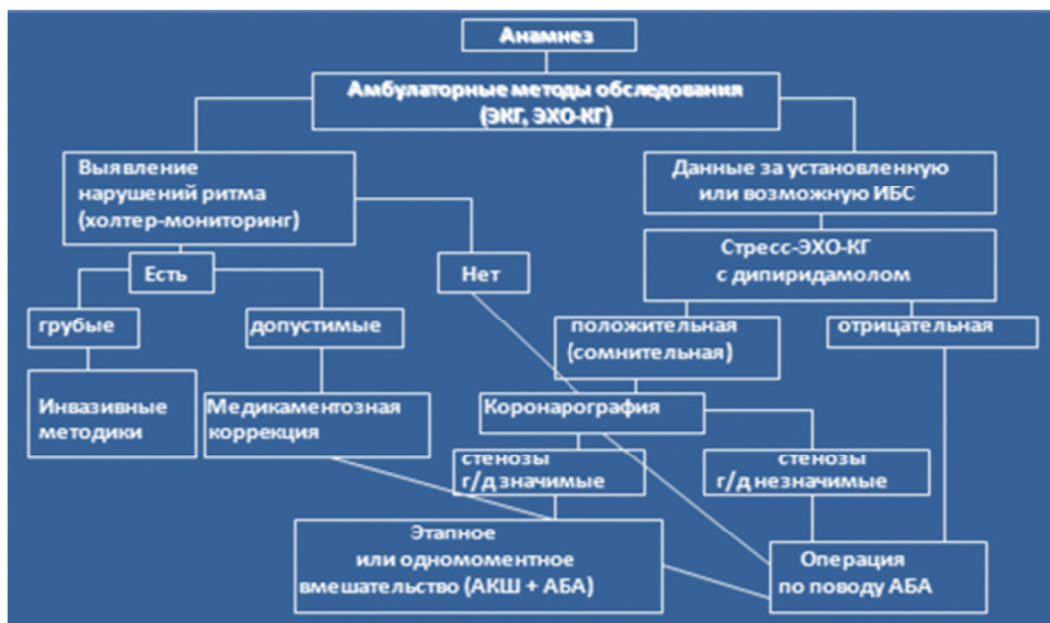


Рис. 1. Алгоритм обследования пациентов с АБА и ХИНК

у 10 человек в анамнезе был перенесенный инфаркт миокарда (ИМ) (более 6 месяцев давности), стенокардия напряжения соответствовала 1 ФК в двух случаях, 2 ФК – в 18 случаях, 3 ФК – в трех и 4 ФК – в одном случае. Значимые нарушения ритма были у 8 пациентов (18 %). Артериальная гипертензия (АГ) была у 32 лиц мужского пола (74%) и всех женщин (табл. 1).

Таблица 1

Кардиальная патология у пациентов с АБА

Форма ИБС		Абс.	%
Стенокардия напряжения	1 ФК	2	5
	2 ФК	21	53,8
	3 ФК	4	10,2
	4 ФК	1	2,5
Асимптомная форма		11	28,2
Нарушения ритма		22	43
ХСН		23	45,1
Инфаркт миокарда в анамнезе (> 6 мес)		11	21,5

Во второй группе пациентов с аневризмами брюшного отдела аорты ИБС выявлена у 34 мужчин (74%) и всех женщин. Одиннадцать пациентов имели асимптомное течение ИБС (28,2%), стенокардия напряжения 1 ФК была у двух пациентов, 2 ФК – в 21 случае, 3 ФК – в четырех, 4 ФК – в одном случае. ИМ (более 6 месяцев давности) в анамнезе отмечался у 11 пациентов (21,5%). Нарушения ритма сердца были зарегистрированы у 22 пациентов. Артериальная гипертензия отме-

чалась у всех лиц женского пола и 34 (74%) лиц мужского пола (табл. 2).

Таблица 2

Кардиальная патология у пациентов с ХИНК

Форма ИБС		Абс.	%
Стенокардия напряжения	1 ФК	2	5,6
	2 ФК	18	50
	3 ФК	3	8,3
	4 ФК	1	2,7
Асимптомная форма		12	33,3
Нарушения ритма		8	18
ХСН		17	38
Инфаркт миокарда в анамнезе		10	21

Так как в обеих группах достоверной разницы в характеристиках ИБС не было выявлено, данные коронарографии анализировались для обеих групп вместе. Гемодинамически значимое поражение одной коронарной артерии отмечалось в 30,4% случаев, двух – также в 30,4% и трех – в 39,2% случаев. Наиболее часто поражалась передняя межжелудочковая артерия (ПМЖВ) – в 60,7% случаев, огибающая артерия (ОВ) была стенозирована в 17,4% случаев, на долю стволых поражений пришлось 15,2%, ветвь тупого края (ВТК) – 13%, заднебоковая ветвь (ЗБВ) – 6,7%, диагональная ветвь (ДВ) – 6,7%, на долю правой коронарной артерии (ПКА) пришлось 43,5%. Окклюзирующие поражения коронарных артерий чаще всего отмечались в бассейне правой

коронарной артерии (ПКА). У исследуемых пациентов преобладало поражение проксимальных сегментов. Морфологическое состояние коронарных артерий, выявленное при селективной коронарографии у больных с АБА и ХИНК в сочетании с безболевой и симптомной ИБС, не имело достоверных различий.

К некардиальным факторам риска, утяжеляющим течение периоперационного процесса, также относились такие сопутствующие заболевания, как сахарный диабет 2-го типа – 13 (38,1 %) пациентов, острые нарушения мозгового кровообращения в анамнезе – 9 (9,3 %), патология почек – 26 (26,8 %), ХОБЛ – 53 (54,6 %), некорригированная дислипидемия – 37 (38,1 %) и, конечно же, курение – 82 (84,5 %) случая.

При пограничных поражениях коронарных артерий и отсутствии отягощенного кардиального анамнеза 23 пациентам выполнялась стресс-ЭХОКГ с дипиридомолом. У 11 пациентов она была положительной и у 12 – отрицательной. С целью оценки объема жизнеспособного, гибернированного миокарда, а также зоны рубца, сцинтиграфия миокарда с таллием была выполнена 6 пациентам. Сравнивая данные стресс-ЭХОКГ и сцинтиграфии миокарда с данными КГ, отметили, что чувствительность этих методов по сравнению с КГ составила 45 и 80 % соответственно, а специфичность – 100 и 50 %.

По результатам оценки кардиальных факторов риска первым этапом реваскуляризация миокарда была выполнена путем открытых операций (МИРМ, АКШ) у 10 (19,6 %) пациентов с АБА и 8 (17,4 %) пациентов с ХИНК; путем ТЛБАП со стентированием в первой группе – 11 (21,5 %) пациентам, во второй группе – 12 (26 %). После выполнения второго этапа (операции по поводу АБА) летальность в этой группе составила 1,9 % (1 пациент), причиной летального исхода послужило развитие панкреонекроза в раннем послеоперационном периоде. Во второй группе летальных исходов не было. На этапе реваскуляризации миокарда у наших пациентов также не отмечалось летальных исходов (табл. 3).

Таблица 3

Результаты исследования		
Показатель	АБА (%)	ХИНК (%)
АКШ, МИРМ	10 (19,6)	8 (17,4)
ТЛБАП + Стент	11 (21,5)	12 (26)
Летальность оперативных вмешательств по поводу сосудистой патологии	1 (1,9)	Нет

В периоперационном периоде ни у одного из прооперированных пациентов не было значимых кардиальных осложнений. Не было ни одного случая острого инфаркта миокарда в интра- и послеоперационном периоде.

Обсуждение

У пациентов с аневризмами брюшной аорты и хронической ишемией нижних конечностей ИБС остается наиболее часто встречающимся фоновым заболеванием, утяжеляющим течение периоперационного процесса и приводящего к тяжелым осложнениям, вплоть до летального исхода. Отсутствие у пациента выраженных кардиальных жалоб, а также значимых изменений, по данным ЭКГ и ЭХОКГ, не дает гарантий отсутствия у этих пациентов тяжелых поражений коронарных артерий. Выполнение стресс-ЭХОКГ у данной группы пациентов в большинстве случаев либо невозможно из-за прописанных в протоколе этих исследований противопоказаний, либо неинформативно в силу наличия у них поражений артерий нижних конечностей [3, 4, 11]. В данной ситуации коронарография остается наиболее информативным, достоверным и доступным для большинства клиник методом исследования, выполняемого для оценки состояния коронарного русла пациентов, что, в свою очередь, позволяет правильно определить этапность хирургического лечения и избежать тяжелых осложнений и снизить летальность [5, 9, 10].

В настоящем исследовании ИБС выявлена у абсолютного большинства пациентов – 83,4 %. Коронарография выполнена у подавляющего числа пациентов. По нашему мнению, высокая частота ИБС при поражениях аорто-подвздошного сегмента, влияние кардиального статуса как на выбор хирургической тактики (этапной либо одномоментной коррекции), так и на результаты лечения обосновывают необходимость «агрессивного» выполнения коронарографии у всех пациентов данной группы. Эта позиция согласуется и с литературными данными [11, 13]. В настоящем исследовании реваскуляризация миокарда выполнена в виде АКШ у 10 (19,6 %) пациентов с АБА и 8 (17,4 %) пациентов с ХИНК, путем ТЛБАП со стентированием в первой группе 11 (21,5 %) пациентам, во второй группе – 12 (26 %) пациентам. При этом всем пациентам выполнены этапные вмешательства. Стабильная стенокардия 3–4 функциональных классов, нестабильная стенокардия, стенозы ствола левой коронарной артерии, трехсосудистое поражение коронарного русла, выраженная клапанная патология (III–IV) и высокий класс застойной

сердечной недостаточности (по NYHA) служили критериями первоочередности операции на сердце.

Исходя из этих положений, в НЦ ССХ им. А. Н. Бакулева РАМН разработана следующая тактика хирургического лечения АБА и ХИНК в сочетании с поражениями артерий коронарного бассейна.

1. Все случаи сочетания АБА и ИБС при отсутствии гемодинамически значимых стенозов коронарных артерий являются показаниями для выполнения сосудистого этапа хирургического лечения.

2. Гемодинамически значимые стенозы коронарных артерий по данным коронарографии являются показаниями к первоочередной их пластике. При этом наличие осложненного течения поражения аорто-подвздошного сегмента требует обсуждения и индивидуального подхода.

3. При осложненном течении АБА, ХИНК и гемодинамически значимом поражении коронарного русла основное значение при выработке хирургической тактики имеют результаты оценки коронарного и миокардиального резерва. При высоком коронарном резерве первым этапом выполняется протезирование аорты с последующей пластикой коронарных артерий. При низком коронарном резерве необходимо рассматривать возможность одномоментной малоинвазивной реваскуляризации миокарда и поражений аорто-подвздошного сегмента. При отсутствии возможности ТЛБАП и низком коронарном резерве хирургическая коррекция поражений аорто-подвздошного сегмента выполняется только по жизненным показаниям.

Выводы

1. Большая часть пациентов с аневризмами брюшной аорты и хронической ишемией имеют значимые кардиальные факторы риска, лидирующим среди которых является поражение коронарных артерий.

2. Коронарография остается на сегодняшний день наиболее точным методом оценки коронарного русла.

3. У пациентов с тяжелыми поражениями коронарных артерий первым этапом необходимо выполнение реваскуляризации миокарда (АКШ, стентирование КА).

4. У пациентов с высоким риском кардиальных осложнений операция по поводу аневризмы брюш-

ной аорты, хронической ишемии нижних конечностей может быть выполнена только по жизненным показаниям.

ЛИТЕРАТУРА

1. Дуданов И. П. Хирургическое лечение сочетанных атеросклеротических поражений брахиоцефальных артерий и брюшной аорты: автореф. дис. ... д-ра мед. наук, СПб., 1993. 36 с.

2. Влияние кардиального статуса и артериальной гипертензии на результаты хирургического лечения больных с аневризмами брюшной аорты старше 70 лет / А. В. Покровский [и др.] // *Ангиология и сосудистая хирургия*. 2003. № 1. С. 71–76.

3. Казанчян П. О., Попов В. А. Осложнения в хирургии аневризм брюшной аорты. М.: Изд-во МЭИ, 2002. 304 с.

4. Спиридонов А. А., Туттов Е. Г., Аракелян В. С. Хирургическое лечение аневризм брюшной аорты. М.: Изд-во НЦ ССХ им. А. Н. Бакулева РАМН, 2000. 206 с.

5. Этапные и одномоментные операции реваскуляризации головного мозга и миокарда у больных ишемической болезнью сердца с поражением брахиоцефальных артерий / В. С. Работников [и др.] // *Анналы хирургии*. 1999. № 6. С. 36–40.

6. Combined coronary artery bypass graft and abdominal aortic aneurysmectomy / M. Garcia [et al.] // *J. Heart Surg.* 1983. Vol. 10(2). P. 125–130.

7. Current outcome of abdominal aortic aneurysm repair / S. Rinckenbach [et al.] // *Ann. Vasc. Surg.* 2004. Vol. 18(6). P. 704–709.

8. El-Sabroun R. A., Reul G. J., Colley D. A. Outcome after simultaneous abdominal aortic aneurysm repair and aortocoronary bypass // *Ann. Vasc. Surg.* 2002. Vol. 16(3). P. 321–330.

9. Influence of coronary artery disease on morbidity and mortality after abdominal aortic aneurysmectomy: a population-based study, 1971–1987 / V. L. Roger [et al.] // *J. Am. Coll. Cardiol.* 1989. Vol. 14. P. 1245–1252.

10. Infra-renal abdominal aortic aneurysm: factors influencing survival after operation performed over a 25-year period / E. S. Crawford [et al.] // *Ann. Surg.* 1981. Vol. 193. P. 699–709.

11. Limitations in the cardiac risk reduction provided by coronary revascularization prior to elective vascular surgery / M. R. Back [et al.] // *J. Vasc. Surg.* 2002. Vol. 36(3). P. 644–645.

12. Optimal timing of abdominal aortic aneurysm repair after coronary revascularization / L. H. Blackbourne [et al.] // *Ann. Surg.* 1994. Vol. 219. P. 693–698.

13. Predictors of death in nonruptured and ruptured abdominal aortic aneurysms / J. C. Chen [et al.] // *J. Vasc. Surg.* 1996. Vol. 24(4). P. 614–620.

14. The impact of coronary revascularization on long-term outcomes after surgical repair of abdominal aortic aneurysm / M. Garofalo [et al.] // *Ital. Heart J.* 2005. Vol. 6(6). P. 369–374.

Статья поступила 04.07.2013

Ответственный автор за переписку:

Аракелян Валерий Сергеевич –
руководитель отделения хирургии артериальной
патологии Института коронарной и сосудистой хирургии,
доктор медицинских наук

Адрес для переписки:

Аракелян В. С., 117931, Москва,
Ленинский проспект, д.8, корп. 7
E-mail: valeryarakelyan@hotmail.com

Corresponding author:

Valery S. Arakelyan –
head of arterial pathologies surgery department
of Institution of coronary and vascular surgery,
Dr. Med. Sci.

Correspondence address:

V. S. Arakelyan, 8, Bldg. 7, Leninskiy prospect,
Moscow, 117931
E-mail: valeryarakelyan@hotmail.com