

Оценка клинической эффективности щадящей и стандартной панретинальной лазеркоагуляции сетчатки при непролиферативной диабетической ретинопатии

Шилова О.Г., Запускалов И.В., Филиппова С.В.

Evaluation of clinical efficacy sparing and standard panretinal laser coagulation of the retina in nonproliferative diabetic retinopathy

Shilova O.G., Zapuskalov I.V., Philippova S.V.

Сибирский государственный медицинский университет, г. Томск

© Шилова О.Г., Запускалов И.В., Филиппова С.В.

Проведено сравнительное исследование вариантов лазеркоагуляции сетчатки при сахарном диабете. Установлено, что стандартная панретинальная лазеркоагуляция является достаточно травматичной процедурой, повреждающей все слои сетчатки, приводящей к сужению полей зрения и снижению электрической активности сетчатки, ухудшающим качество жизни пациента. Щадящая (субпороговая) лазеркоагуляция сетчатки является высокоэффективным методом длительного сохранения зрительных функций.

Ключевые слова: сахарный диабет, непролиферативная ретинопатия, лазеркоагуляция сетчатки.

We have shown that the classical panretinal laser coagulation is a rather traumatic procedure, damaging all layers of the retina, leading to a narrowing of visual fields and decrease the electrical activity of the retina that can impair quality of life. Using sparing laser coagulation is a highly effective method of prolonged of visual function.

Key words: diabetes mellitus, nonproliferative retinopathy, laser coagulation of the retina.

УДК 617.735-002-02:616.633.66-089:615.849.19

Введение

Сахарный диабет (СД) является одной из ведущих причин слепоты в развитых странах, причем на диабетическую ретинопатию приходится до 70% случаев. Считается, что у подавляющего большинства пациентов потерю зрения, связанную с диабетической ретинопатией, можно предотвратить. Сахарный диабет 2-го типа (СД-2) составляет почти 90% от общего числа случаев заболевания диабетом. Его распространенность постоянно растет в связи с увеличением продолжительности жизни, «диабетогенным» образом жизни (гиподинамия, высококалорийное питание, ожирение), при этом совершенствуются методы диагностики диабета [2, 5, 7, 10]. Часто у больных СД-2 ретинопатия обнаруживается в момент установления основного диагноза, а иногда вначале регистрируется поражение сетчатки, а затем диабет. Примерно у 65% больных СД-2 признаки

ретинопатии выявляются через 15—20 лет после начала заболевания, при этом у 20% пациентов — уже в пролиферативной стадии [6, 8, 11].

Сент-Винсентская декларация, принятая в 1989 г., содержит всеобъемлющую концепцию лечения и профилактики поздних осложнений сахарного диабета. Лазеркоагуляция сетчатки на сегодняшний день признается единственным эффективным способом предотвращения слепоты [1, 3, 5, 9, 11].

Согласно современным научным гипотезам, для достижения лечебного эффекта не обязательно в ходе лазерного облучения добиваться повреждения всей толщи сетчатки. Ряд проведенных экспериментальных исследований показал, что терапевтический эффект ретиальной лазеркоагуляции обеспечивается опосредованно за счет процессов, вызванных воздействием на пигментный эпителий сетчатки. Поиск методов лечения, не уступающих по эффективности имеющимся и сопровождающихся существенно меньшим

повреждением окружающих тканей, привел к появлению новых технологий [4, 8, 10, 12].

Цель исследования — сравнить эффективность и безопасность различных методик лазеркоагуляции сетчатки при непролиферативной диабетической ретинопатии.

Материал и методы

Проведено обследование 67 больных (134 глаза) сахарным диабетом 2-го типа с непролиферативной стадией диабетической ретинопатии (ДР-I). В качестве контроля служила группа из 32 пациентов, больных СД, не имеющих признаков ДР, в возрасте от 45 до 65 лет. Все наблюдаемые были подвергнуты комплексному обследованию эндокринологом и офтальмологом. Исследования проводили с разрешения локального комитета по этике Сибирского государственного медицинского университета (г. Томск). Общий срок наблюдения составил от 1 мес до 3 лет. На момент обследования стаж заболевания у пациентов составлял $(13,2 \pm 4,3)$ года. В контрольной группе — $(16,1 \pm 5,2)$ года. Обследование органа зрения всех пациентов осуществляли по общепринятой методике. Комплекс обследования включал в себя визометрию, периметрию, биомикроскопию, офтальмоскопию (прямую и обратную), флюоресцентную ангиографию глазного дна, модифицированный метод компьютерной морфометрии для измерения калибра сосудов глазного дна, электроретинографию (ЭРГ), определение электрического фосфена и лабильности сетчатки и зрительного нерва.

Среди пациентов с непролиферативной ДР методом случайных чисел были выделены две подгруппы: у 34 пациентов выполнена щадящая (субпороговая) лазеркоагуляция, а у 33 — стандартная панретинальная лазеркоагуляция сетчатки.

Для обработки полученных данных использовали пакет статистических программ Statistica 6.0 for Windows (StatSoft, США). Выборки результатов проверяли на нормальность распределения при помощи теста Колмогорова–Смирнова. Учитывая, что изучаемые данные имели различные законы распределения, в качестве презентационной характеристики использовали среднее значение X и выборочное стандартное отклонение. Для расчетов применяли как параметрические методы (t -критерий Стьюдента при нормальном распределении), так и непараметрические: U -

критерий Манна–Уитни (для независимых выборок), W -критерий Вилкоксона (для зависимых выборок), — при распределении, отличающемся от нормального. При проверке уровня значимости различий качественных признаков использовали точный тест Фишера. Во всех случаях различия считали достоверными при достижении уровня значимости меньше 0,05. Корреляции рассчитывали при помощи теста непараметрической корреляции Спирмана, поскольку исследуемые показатели имели закон распределения, отличающийся от нормального. Полученную корреляцию считали статистически значимой при $p < 0,05$.

Результаты и обсуждение

Результатом лечебных мероприятий стало улучшение таких показателей клинической картины, как снижение частоты выявления макулярного отека и тенденция к уменьшению площади центральной скотомы. У пациентов, пролеченных по методике щадящей лазеркоагуляции (ЩЛК), после операции скотома не выявлялась, как и у больных, чьи показатели принимались за контрольные. Через 6 мес после лечения обнаружена тенденция к увеличению площади центральной скотомы в подгруппе пациентов, перенесших панретинальную лазеркоагуляцию (ПРК), а в подгруппе после ЩЛК центральная скотома не определялась (рис. 1).

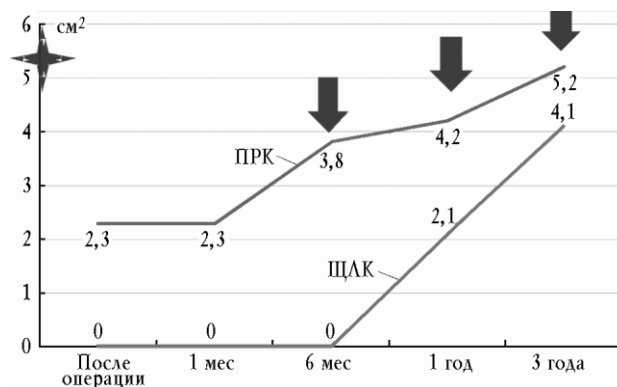


Рис. 1. Динамика изменений площади центральной скотомы у пациентов с непролиферативной ДР. Здесь и на рис. 2—7: ↓ — $p < 0,05$; ★ — исходный уровень показателя

Через 1 год в группе пациентов с ДР-I, пролеченных с использованием различных методик лазеркоагуляции сетчатки, происходило ухудшение клинической картины: в обеих подгруппах установлены единичные случаи макулярного отека, увеличение площади центральной скотомы. Средний групповой показатель последней был достоверно выше такового в подгруппе, пролеченной с

использованием ПРК. Вместе с тем выраженность признаков ухудшения клинической картины через 3 года у пациентов после ЩЛК была меньшей: площадь центральной скотомы у них достоверно ниже исходных значений и значений в группе, перенесшей ПРК ($p = 0,042$ и $p = 0,045$ соответственно) (рис. 1).

Острота зрения сразу после проведенного лечения практически не изменилась у пациентов обеих групп, однако у всех больных, пролеченных по методике ЩЛК, незначительно повысилась (рис. 2). Через 1 мес показатели остроты зрения были стабильно высокими. Через 6 мес наметилась тенденция к снижению остроты зрения у пациентов после ПРК. Через год этот показатель ухудшился в группе с ПРК: острота зрения снизилась почти на 0,1 (рис. 2).

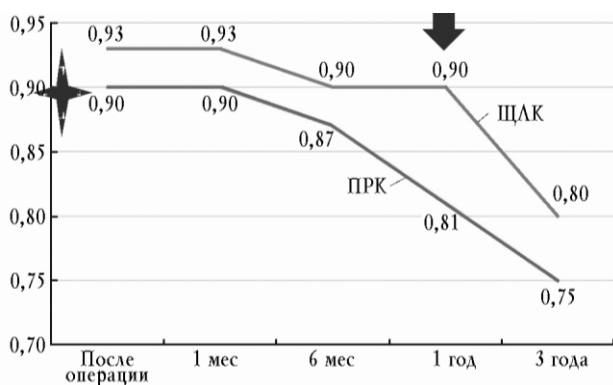


Рис. 2. Динамика изменений остроты зрения у пациентов с непролиферативной ДР

После лазеркоагуляции у пациентов, пролеченных по стандартной методике, выявлено снижение суммарного поля зрения по сравнению с показателями пациентов без ДР (рис. 3). Наблюдение за пациентами с ДР-I в течение 1 мес показало, что разные виды лазерной хирургии не дают значимо различающейся клинической картины через 1 мес после проведенного лечения. Однако снижение величины суммарного поля зрения в группе пациентов, пролеченных с применением ЩЛК, шло несколько медленнее, чем в группе сравнения. Так, если по истечении 1 мес после лазеркоагуляции у пациентов группы ЩЛК не выявлено достоверных различий в величине суммарного поля зрения, то у пациентов, пролеченных с применением классической технологии, различия в уменьшении этого показателя оказались достоверными ($(456,1 \pm 16,4)$ по окончании 1 мес наблюдения против $505,3 \pm 12,6$ после лазерного лечения, $p = 0,043$) (рис. 3).

Через 6 мес после лечения в клинических показателях обеих групп пациентов с ДР-I появились достоверные различия, касавшиеся величины суммарного поля зрения. В группе больных, перенесших ЩЛК, она отличалась от контрольных значений, но находилась в пределах исходных, а в группе пациентов, перенесших ПРК, этот показатель через 6 мес после операции был достоверно ниже исходных значений (рис. 3).

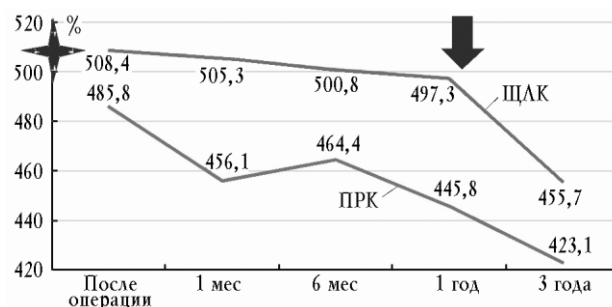


Рис. 3. Динамика изменений суммарного поля зрения у пациентов с непролиферативной ДР

Через 1 год в обеих группах отмечалось снижение значения суммарного поля зрения. Конечной точкой наблюдения отдаленных результатов лечения стал визит пациентов через 3 года после лечения. Установлено, что у представителей обеих групп наблюдения величина суммарного поля зрения не только была ниже контрольных величин, но и статистически значимо снизилась по отношению к величине суммарного поля зрения до лазеркоагуляции (рис. 3).

На фоне описанных изменений наблюдалось положительное влияние лечения на показатели ЭРГ у пациентов с ДР-I, при этом имели место различные результаты последних по данным ЭРГ-исследования у лиц, пролеченных по различным методикам.

При ЭРТ-исследовании отмечено улучшение таких показателей, как амплитуда (рис. 4, 5), латентность (рис. 6, 7), отношение b/a в группах пациентов, пролеченных по различным методикам, только в подгруппе ЩЛК удалось выявить достоверное улучшение показателей хроматической ЭРГ: повышение амплитуды в зеленом спектре, аналогичное показателям пациентов контрольной группы. Тип лечения влиял на показатели отношения волн b/a и цветовой амплитуды: ЩЛК приводила к более значимому повышению этих показателей ЭРГ.

Изучение показателей ЭРГ у пациентов по истечении 1 мес после лазеркоагуляции позволило выявить

более выраженный нормализующий эффект методики ЩЛК: достоверно выше, чем у пациентов, пролеченных по методике ПРК, оказались величины амплитудных показателей ЭРГ (рис. 4, 5). Показатели амплитудных характеристик через 6 мес были достоверно выше таковых в исходный момент наблюдения, однако не происходило полной их нормализации, судя по достоверной разнице с показателями группы пациентов без ДР. Вместе с тем все амплитудные характеристики в подгруппе с ЩЛК были значимо выше таковых в подгруппе с ПРК (рис. 4, 5).

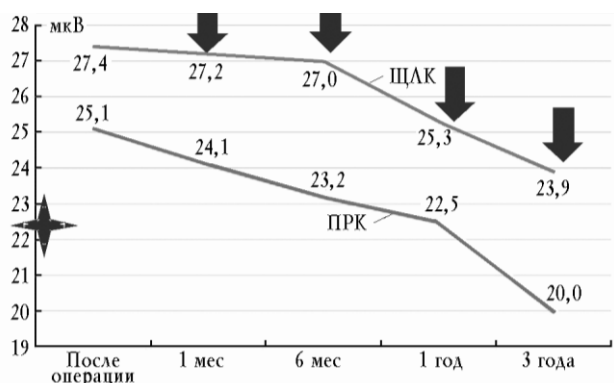


Рис. 4. Динамика изменений амплитуды а-волны ЭРГ у пациентов с непролиферативной ДР

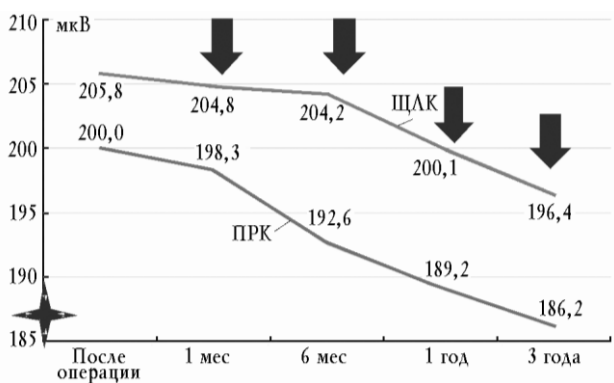


Рис. 5. Динамика изменений амплитуды б-волны ЭРГ у пациентов с непролиферативной ДР

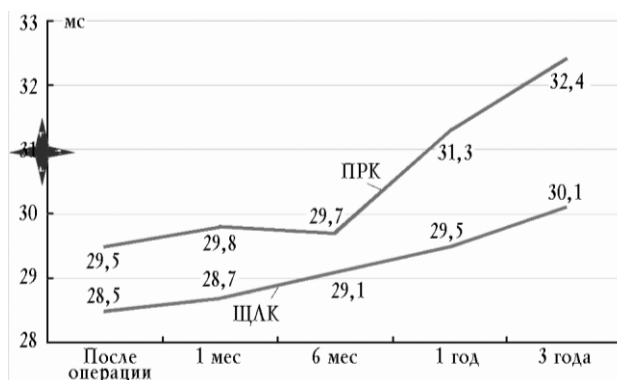


Рис. 6. Динамика изменений латентности а-волны ЭРГ у пациентов с непролиферативной ДР

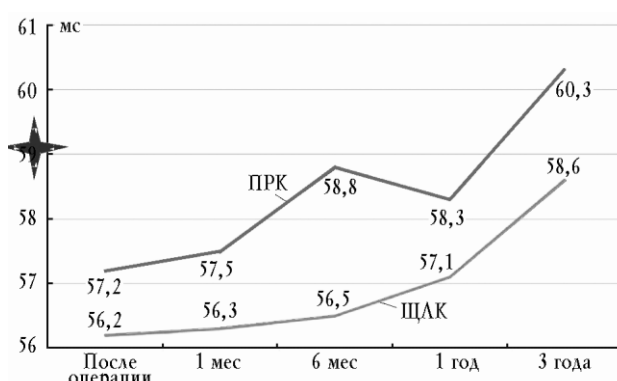


Рис. 7. Динамика изменений латентности б-волны ЭРГ у пациентов с непролиферативной ДР

Показатели ЭРГ-исследования пациентов с ДР-I через 1 год после операции сохранили структуру, установленную через 6 мес после проведения лазеркоагуляции. Как и ранее, лечение с применением ЩЛК позволяло поддерживать на достоверно более высоком уровне показатели амплитудных характеристик. При этом достоверные различия амплитудных характеристик в зависимости от типа лазерного лечения сопровождалось значимым отличием таковых в исходный момент наблюдения только в группе с ЩЛК. Через 3 года амплитудные характеристики ЭРГ у пациентов из группы после ПРК они были значимо ниже как исходного уровня, так и значений этих же показателей в группе пациентов, пролеченных с применением ЩЛК (см. рис. 4, 5).

Показатели латентности по а-волне нормализовались в обеих группах, а по б-волне проявили тенденцию к снижению. При исследовании ЭРГ пациентов через 1 мес после лечения отмечалось, что показатели ЭРГ в обеих группах, перенесших различные виды лазеркоагуляции, достоверно отличаются от таковых в

исходный момент наблюдения, однако только в величинах латентности не наблюдалось отличий от показателей группы контроля (рис. 6, 7).

Показатели латентности не отличались при сравнении их в зависимости от типа оперативного вмешательства, были достоверно выше исходных значений, однако через 6 мес после лечения полной нормализации не происходило. Через 1 год характеристика латентности в зеленом спектре у пациентов группы после ЦЛК, хоть и была достоверно ниже контрольных значений, но имела статистически подтвержденное превосходство по сравнению с исходными данными ($p = 0,042$). Изучение показателей электроретинограмм пациентов с ДР-I через 3 года после лазеркоагуляции выявило, что у всех обследованных и пролеченных показатели латентности в обоих режимах и в обоих спектрах изучения достигали исходного уровня (рис. 6, 7).

Заключение

Таким образом, своевременное проведение лазеркоагуляции сетчатки при ДР является наиболее реальным способом длительного сохранения зрительных функций. Но поскольку после проведения вмешательства у всех пациентов отмечается некоторое снижение этих функций, особенно через длительный промежуток времени, основная задача состоит в том, чтобы минимизировать возможный ущерб от лазеркоагуляции. При щадящей (субпороговой) лазеркоагуляции сетчатки проводится воздействие на уровне пигментного эпителия сетчатки, тем самым в нем создаются «окна», пропускающие крупноразмерные молекулы, которые позволяют стабилизировать встречные потоки жидкостей в обменных процессах и выровнять давление внутри сосудов, нормализуя концентрационный баланс внутри клеток и в межклеточных жидкостях.

При оказании малотравматичного теплового воздействия на слои сетчатки, сохраняется их функционирование на высоком уровне: более высокая острота зрения, почти не снизившаяся в течение 3 лет, более низкие темпы изменения суммарного поля зрения.

Длительное время отсутствовал макулярный отек и к исходу срока наблюдения он появился лишь у 2 пациентов с меньшей площадью центральной скотомы по сравнению с исходным уровнем. Медленнее происходило незначительное ухудшение электрического фосфена сетчатки. Состояние электрической активности сетчатки у пациентов, перенесших ЦЛК, было более стабильным.

Литература

1. *Астахов Ю.С., Шадричев Ф.Е.* Тактика ведения пациентов с диабетической ретинопатией в зависимости от степени выраженности пролиферативного процесса // РООФ: сб. трудов науч.-практич. конф. с междунар. участием. М., 2009. С. 21—27.
2. *Бунин А.Я., Кацнельсон Л.А., Яковлев А.А.* Микроциркуляция глаза. М.: Медицина, 1984. 173 с.
3. *Возженников А.Ю., Ковеленова И.В., Мидленко Т.А.* Организация работы лазерного центра по устранению обратимой слепоты больным сахарным диабетом // 8-й съезд офтальмологов России: тез. докл. М.: ИЦ МНТК «Микрохирургия глаза», 2005. С. 381.
4. *Глазные проявления диабета / Л.И. Балашевич, В.В. Бржеский, А.С. Измайлов и др.* СПб.: ИД СПбМАПО, 2004. 382 с.
5. *Деев Л.А., Кумерданк И.П., Назирова А.В.* Этапная аргон-лазеркоагуляция сетчатки как эффективный метод лечения больных с различными стадиями диабетической ретинопатии // 8-й съезд офтальмологов России: тез. докл. М.: ИЦ МНТК «Микрохирургия глаза», 2005. С. 389.
6. *Либман Е.С., Калева Э.В.* Состояние и динамика инвалидности вследствие нарушения зрения в России / Е.С. Либман, // 9-й съезд офтальмологов России: тез. докл. М., 2010. С. 73.
7. *Миленькая Т.М., Бессмертная Е.Г., Александрова В.К.* Диабетическая ретинопатия: диагностика, лечение, профилактика // Сахарный диабет. Медицина, «Качество жизни». М., 2002. 21 с.
8. *Экгардт В.Ф.* Диабетическая ретинопатия (патогенез, клиника и лечение). Челябинск, 2001. 99 с.
9. *Blankenship G.W.* Fifteen-year argon laser and xenon photo-coagulation results of Bascom Palmer Eye Institute's patients participating in the diabetic retinopathy study // Ophthalmology. 1991. V. 98. P. 125—128.
10. *D'Amico, D.G.* Diseases of retina // New Engl. J. Medicine. 1994. V. 331. № 2. P. 95—106.
11. *Frank R.N.* On the pathogenesis of diabetic retinopathy: a 1990 update // Ophthalmology. 1991. V. 98. P. 586—593.
12. *Zweng, H.C., Little H.L., Vassiliadis A.* Argon laser photo-coagulation // St. Louis. Mosby. 1977. V. 87, № 96. Abs. 127. P. 131—152.

Поступила в редакцию 12.12.2011 г.

Утверждена к печати 12.01.2012 г.

Шилова О.Г., Запускалов И.В., Филиппова С.В. Оценка клинической эффективности щадящей и стандартной панретинальной...

Сведения об авторах

О.Г. Шилова — канд. мед. наук, доцент кафедры офтальмологии СибГМУ (г. Томск).

И.В. Запускалов — д-р мед. наук, профессор, зав. кафедрой офтальмологии СибГМУ (г. Томск).

С.В. Филиппова — канд. мед. наук, доцент кафедры офтальмологии СибГМУ (г. Томск).

Для корреспонденции

Шилова Ольга Геннадьевна, тел. 8-913-820-9456; e-mail: ogshilova@gmail.com