

2. *Алексеев Л.П., Болдырева М.Н.* Физиологические функции системы HLA – новые представления. Журнал «Аллергология и иммунология», 2004.

3. *Бутарева М.М., Знаменская Л.Ф., Карпушева И.А., Стиридонова Е.В., Егорова Ю.Ю.* Принципы комбинированной терапии акне. Москва: Вестник дерматологии и венерологии, 2011. № 6. С. 13–17.

4. *Дашкова Н.А., Логачев М.Ф.* Акне: природа возникновения и развития, вопросы систематизации и современные ориентиры в выборе терапии. ЦНИКВИ Росздрава, Российский государственный медицинский университет. Москва: Вестник дерматологии и венерологии. 2006. № 4. С. 8–13.

5. *Зайцева Г.А.* Иммуногенетические маркеры крови и состояние противoinфекционного иммунитета // Диссертация на соискание ученой степени доктора медицинских наук. Киров, 1989. С. 16–18.

6. *Кошкин С.В.* Урогенитальный хламидиоз: клинико-иммунологическая характеристика, иммуногенетические маркеры, вопросы патогенеза и лечения // Автореферат диссертации на соискание ученой степени доктора медицинских наук. Москва. 2008. С. 4–5.

7. *Кубанова А.А., Самсонов В.А., Забненкова О.В.* Современные особенности патогенеза и терапии акне // Вестник дерматологии и венерологии. 2003. № 1. С. 9–15.

8. *Нажмутдинова Д.К., Таха Т.В., Швец О.И.* Акнекутан в терапии тяжелых форм акне. Москва: Вестник дерматологии и венерологии. 2011. № 6. С. 81–83.

9. *Перламутров Ю.Н., Ольховская К.Б., Ляпон А.О., Царькова Ю.В.* Инновационная терапия акне. МГМСУ, Москва: Вестник дерматологии и венерологии. 2011. № 5. С. 132–136.

10. *Самгин Н.А., Монахов С.А.* Новое в патогенезе и местной терапии угревой сыпи // Вестник дерматологии и венерологии. 2003. № 2. С. 31–38.

11. *Самцов А.В.* Топические антибиотики в лечении акне. ФГОУ ВПО «Военно-медицинская академия им. С.М. Кирова МО РФ», г. Санкт-Петербург // Вестник дерматологии и венерологии, 2011. № 1. С. 84–85.

12. *Самцов А.В.* Акне и акнеформные дерматозы. М.: 2009. С. 32–45.

13. *Хаитов Р.М., Алексеев Л.П.* Геномика HLA: новые возможности молекулярной генетики человека в диагностике и терапии // Молекулярная медицина. 2003. № 1. С. 17–31.

14. *Holland D.B, Jeremy A.N, Roberts S.G et al.* Inflammation in the acne scarring: a comparison of the responses in the lesions from patients prone and not prone to scar. Br. J. Dermatol. 2004. 150 (1): 72–81.

15. *Jeremy A.N. et al.* Inflammatory events are involved in acne lesion initiation. Journal of Investigation Dermatology 2003. 121: 20–27.

16. *Kim J.* Review of the innate immune response in acne vulgaris: activation of Toll-like receptor 2 in acne triggers inflammatory cytokine responses Dermatology 2005. 211 (3): 193–98.

17. *Hayashi F., Smith K.D., Ozinsky A. et al.* The innate immune response to bacterial flagellin is mediated by Toll-like receptor. Nature 2001. 410: 1099–1103.

#### Сведения об авторах

**Рябова Вера Владимировна** – ассистент кафедры дерматовенерологии Кировской ГМА, e-mail: [koshkin@kirovgma.ru](mailto:koshkin@kirovgma.ru)

**Кошкин Сергей Владимирович** – д.м.н., заведующий кафедрой дерматовенерологии Кировской ГМА, e-mail: [koshkin@kirovgma.ru](mailto:koshkin@kirovgma.ru)

**Черных Татьяна Валентиновна** – ассистент кафедры дерматовенерологии Кировской ГМА, e-mail: [koshkin@kirovgma.ru](mailto:koshkin@kirovgma.ru)

**Зайцева Галина Алексеевна** – д.м.н., профессор, первый заместитель директора по научной работе ФГБУН «Кировский НИИ гематологии и переливания крови ФМБА России».

УДК: 616.349+616.345-089

Г.М. Ходжиматов, Д.О. Тен

## РЕЗУЛЬТАТЫ ФОРМИРОВАНИЯ ТОЛСТОКИШЕЧНОГО АНАСТОМОЗА ПОСЛЕ РЕЗЕКЦИИ СИГМОВИДНОЙ КИШКИ (экспериментальное исследование)

*Андижанский государственный  
медицинский институт*

G.M. Khodjimатов, D.O. Ten

## RESULTS OF COLONIC ANASTOMOSIS FORMATION AFTER RESECTION OF THE SIGMOID COLON (experimental study)

*Andijan state medical institute*

Авторами усовершенствована техника формирования толстокишечных анастомозов однорядными узловыми и непрерывными швами путем создания манжетки из слизистой приводящего отдела.

Экспериментальное исследование на 30 собаках, выполненное в сравнительном аспекте, выявило преимущества непрерывного шва по отношению к узловым анастамозам, а при использовании непрерывного шва – преимущества викриловой нити по сравнению с шелком. В целом технические инновации, предложенные в исследовании, легко выполняемы и способствуют минимизации послеоперационных осложнений.

**Ключевые слова:** толстокишечный анастомоз, резекция сигмовидной кишки, шовный материал.

The authors perfected the technique of forming colonic anastomosis by single row interrupted sutures and uninterrupted sutures through the creation of a cuff out of upper intestines mucosa.

Experimental study on 30 dogs, carried out in a comparative aspect, revealed the advantages of uninterrupted sutures compared to interrupted ones and using an uninterrupted suture – vicryl thread advantages compared to a silk one. In general technical innovation represented in the study are easy to realize and contribute to minimizing postoperative complications.

**Key words:** colonic anastomosis, resection of the sigmoid colon, suture material.

На сегодняшний день вопросы профилактики такого грозного осложнения, как недостаточность швов анастомозов, остается одной из нерешенных проблем как в ургентной, так и в плановой абдоминальной хирургии. По литературным данным, частота развития несостоятельности кишечных швов варьирует от 0,3% до 18,7%, а в условиях перитонита достигает 34,2% и не имеет тенденции к снижению [2, 4, 5, 6, 9].

Несмотря на совершенствование техники формирования ручных и механических толстокишечных анастомозов, высокое качество современных шовных материалов и сшивающих аппаратов, до настоящего времени не удается преодолеть некоторые негативные стороны анастомозирования. Наличие инородных включений в зоне соединения тканей удлинняет сроки регенерации, формирование раневых каналов способствует проникновению эндогенной микрофлоры в глубокие структуры анастомоза и вызывает развитие воспалительной реакции с последующей рубцовой деформацией соустья [1, 3, 4, 7, 8].

Цель исследования: усовершенствовать способы формирования толстокишечных анастомозов и дать им экспериментальную оценку.

### Материал и методы исследования

Нами усовершенствована техника формирования толстокишечных анастомозов однорядными узловыми и непрерывными швами (удостоверения на изобретения патентного ведомства РУз № IAP 04333 и № IAP 04334). Суть предложенных инноваций заключается в следующем: после резекции пораженного участка толстой кишки производят создание манжетки из слизистой приводящего отдела. После чего формируют анастомоз однорядными узловыми или непрерывными швами.

Заживление анастомозов, сформированных предложенными способами, изучено в эксперименте на 30 беспородных собаках обоего пола, весом 15–20 кг. Экспериментальные животные представлены четырьмя группами: 1-я группа (8 животных) – анастомоз сформирован непрерывным швом нитью викрил; 2-я группа (8 животных) – анастомоз сформирован непрерывным швом шелковой нитью; 3-я группа (8 животных) – анастомоз сформирован узловыми швами нитью викрил; 4-я группа (6 животных) – анастомоз сформирован узловыми швами шелковой нитью. Оперативные вмешательства проводили под внутривенным тиопенталовым наркозом в дозировке 5–6 мг/кг. На 1-м этапе эксперимента у собак моделировали острую кишечную непроходимость путем перевязки сигмовидной кишки. На 2-м этапе, выполняемом через 12–14 часов после 1-го, производили резекцию измененной части сигмовидной кишки с формированием толстокишечного анастомоза.

### Результаты и их обсуждение

В послеоперационном периоде всем животным проводилась антибиотикотерапия, осложнений и летальных исходов не отмечено. На 2-е сутки отмечалось восстановление двигательной активности собак, на 3-и сутки восстанавливалась перистальтика кишечника, и отмечалось его опорожнение. На 5-е сутки собак переводили на обычный рацион питания. Заживление послеоперационной раны у всех животных носило характер первичного натяжения. Выведение животных из эксперимента проводили на 7-е, 14-е, 20-е сутки и через 1 месяц.

При вскрытии оперированных собак патологических изменений со стороны органов брюшной полости мы не наблюдали. Участки анастомозов макроскопически мало отличались от других отделов толстой кишки. На 7-е, 14-е и 20-е сутки созданные нами манжетки во всех случаях оставались мягкими, имели бледно-розовый цвет, сужений просвета кишки не отмечалось. Через 1 месяц в зоне анастомозов отмечено образование зрелых соединительнотканых рубцов, определить границы манжеток не представлялось возможным. Зоны анастомозов иссекали, проводили биопсию из нескольких участков, из биоптатов готовили срезы для гистологического исследования.

В ранние сроки после формирования анастомозов как узловыми, так и непрерывными шелковыми или викриловыми нитями, в области анастомозов отмечалось разрастание грануляционной соединительной ткани с большим числом микрососудов. Прилежащие крипты были расширены, а строма – отечна и инфильтрирована большим числом клеток, преимущественно лимфоцитами. Необходимо отметить, что при использовании непрерывного викрилового шва не отмечалось образования детрита и наложений фибрина, процессы неоваскулогенеза носили более выраженный характер (рис. 1, 2).

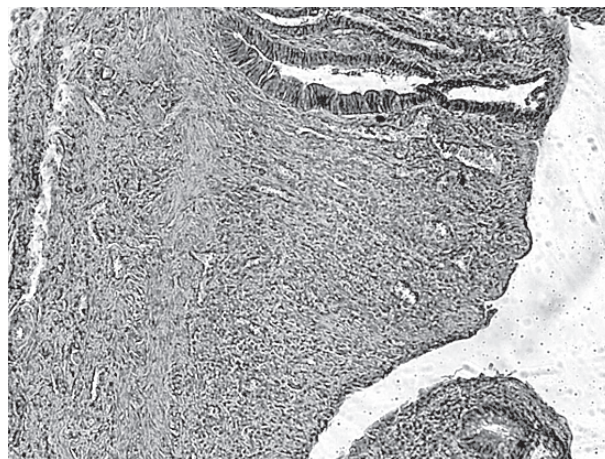


Рис. 1. Гистопрепарат анастомоза, сформированного непрерывным викриловым швом. Окраска гематоксилином и эозином, 10x10. (7 сутки)

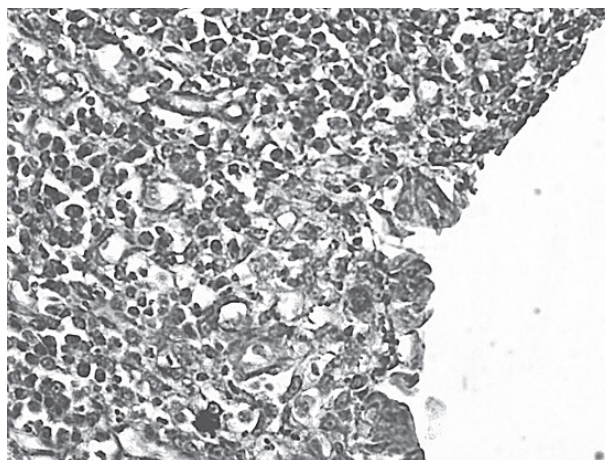


Рис. 2. Гистопрепарат анастомоза, сформированного непрерывным викриловым швом: грануляционная ткань с микрососудами и круглоклеточными элементами. Окраска гематоксилином и эозином, 10x40. (14 сутки)



При использовании узловых шелковых швов на поверхности грануляционной ткани отмечались скопления фибрина с мигрировавшими лимфоцитами (рис. 3).

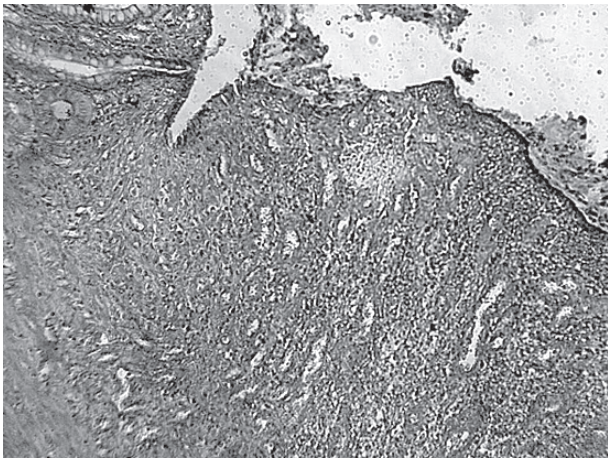


Рис. 3. Гистопрепарат анастомоза, сформированного узловыми шелковыми швами. Окраска гематоксилином и эозином, 10x10. (7 сутки)

В более поздние сроки наблюдения отмечены процессы наползания языков эпителиальных клеток на поверхность грануляционной ткани в области анастомозов. Эти процессы были выражены ярче в анастомозах, сформированных непрерывными швами, в большей степени викриловым швом. При этом отмечено не только наползание эпителиальных языков на грануляционную поверхность, но и погружение эпителиальных тяжей в грануляционную ткань с формированием крипт. В грануляционной ткани сохранялось довольно большое число микрососудов, но число клеточных элементов уменьшалось (рис. 4, 5).

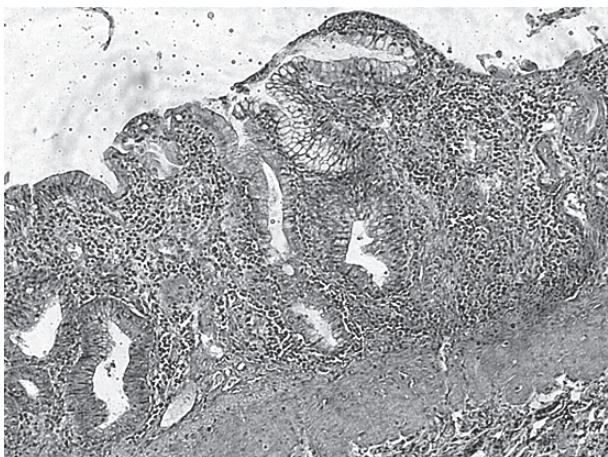


Рис. 4. Гистопрепарат анастомоза, сформированного непрерывным викриловым швом: эпителизация грануляционной ткани. Окраска гематоксилином и эозином, 10x10. (20 сутки)

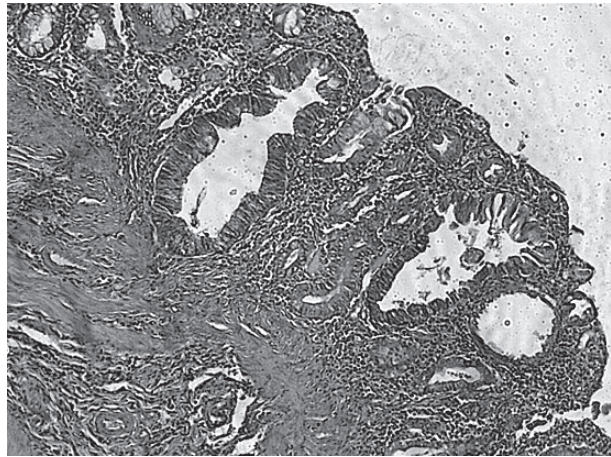


Рис. 5. Гистопрепарат анастомоза, сформированного непрерывным викриловым швом: эпителизация грануляционной ткани с формированием крипт. Окраска гематоксилином и эозином, 10x10. (30 сутки)

В анастомозах, сформированных с помощью узловых шелковых швов, языки эпителия формировались в расширенных участках крипт, прилежащих к грануляционной ткани. Наползание эпителиальных языков на поверхность грануляций не сопровождалось выраженным погружным ростом эпителиальных языков с формированием новых крипт (рис. 6).

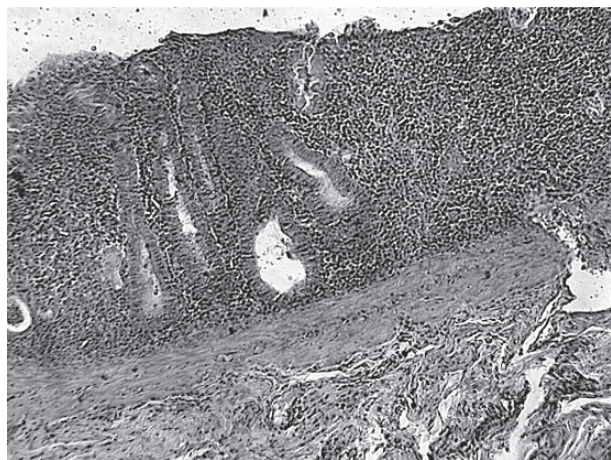


Рис. 6. Гистопрепарат анастомоза, сформированного узловыми шелковыми швами: слабо выраженные процессы эпителизации с проявлениями воспалительной реакции. Окраска гематоксилином и эозином, 10x10. (20 сутки)

Одновременно с процессами эпителизации шел процесс восстановления мышечного слоя слизистой оболочки. При этом в нем не определялось векторной направленности слоев гладких мышц. Они на этом этапе располагались хаотически, особенно при использовании узловых шелковых швов. По мере наползания эпителиальных тяжей на грануляционную поверхность просветы близлежащих крипт несколько уменьшались, но сохранялась их извитость и значительная инфильтрация межкрипталльной соединительной ткани полиморфными элементами (рис. 7).



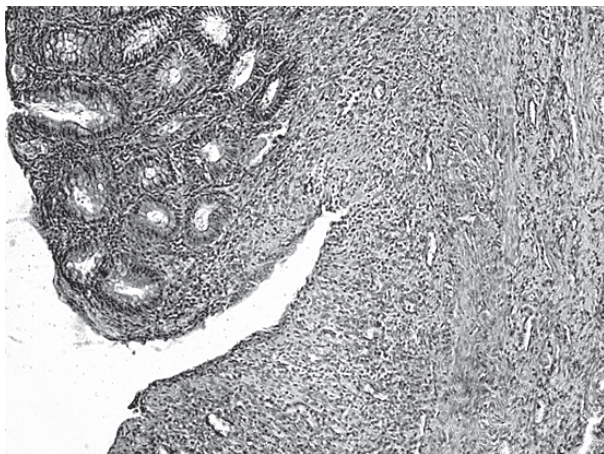


Рис. 7. Гистопрепарат анастомоза, сформированного узловыми шелковыми швами: хаотическое расположение гладких мышц. Окраска гематоксилином и эозином, 10x10. (20 сутки)

Таким образом, проведенные исследования показали, что созданная манжетка остается жизнеспособной, надежно защищает место анастомоза от соприкосновения с кишечным содержимым, что способствует заживлению анастомоза первичным натяжением.

При сравнении узлового шва с непрерывным швом выявлены некоторые преимущества последнего. При использовании непрерывного шва на сформированной грануляционной ткани быстрее идут процессы эпителизации с формированием крипт. Кроме того, исследование выявило довольно выраженные морфологические различия во взаимодействии ткани толстой кишки с шовными материалами – викрил и шелк. Применение рассасывающихся викриловых нитей способствует меньшему проявлению отека и воспалительной инфильтрации, более быстрой и полноценной эпителизации с восстановлением структуры подслизистой и мышечной оболочки.

### Выводы

1. Проведенное экспериментальное исследование при формировании толстокишечных анастомозов выявило определенные преимущества непрерывного шва по отношению к узловым аналогам.

2. При выборе шовного материала предпочтнее следует отдавать викриловой нити. Применение рассасывающихся викриловых нитей способствует меньшему проявлению отека и воспалительной инфильтрации, более быстрой и полноценной эпителизации с восстановлением структуры подслизистой и мышечной оболочки.

3. Технические инновации формирования толстокишечного анастомоза, предложенные в исследо-

вании, легко выполнимы и способствуют минимизации послеоперационных осложнений.

### Список литературы

1. Буянов В.М., Егиев В.Н., Удотов О.А. Хирургический шов // М. Репид-принт.
2. Есин В.Л., Силищев Р.В., Гришин К.Н. Выбор толстокишечного анастомоза // Актуальные проблемы колопроктологии. Тез. докл. IV конф. колопроктологов. Иркутск, 1999. С. 36–37.
3. Каримов Ш.И., Асраров А.А., Орзиматов С.К., Бабаханов О.А. Роль энтерального зондового питания в лечении больных острой кишечной непроходимостью // Хирургия Узбекистана. 2004. № 2. С. 32–37.
4. Красильников Д.М., Миннуллин М.М., Фаррахов А.З. и др. Биоэлектрическая активность желудочно-кишечного тракта при острой кишечной непроходимости // Вестн. хир. им. И.И. Грекова. 2004. Т. 163. № 1. С. 25–27.
5. Наврузов С.Н., Абдужаббаров С.Б., Сапаев Д.А. Особенности диагностики и лечения острой послеоперационной кишечной непроходимости при заболеваниях толстой кишки // Медицинский журнал Узбекистана. 2003. № 3. С. 31–33.
6. Наврузов С.Н., Мехмонов Ш.Р., Долимов К.С. Расширенные и комбинированные операции при толстокишечной непроходимости // Бюллетень ассоциации врачей Узбекистана. 2003. № 3. С. 20–23.
7. Прохоров Г.П., Сидоров А.В., Шайхелисламова А.О. Двухрядный прецизионный кишечный шов в условиях перитонита и характеристика регенерации межкишечных анастомозов // Анналы хирургии. 2008. № 5. С. 59–62.
8. Саламов К.Н., Жученко А.П., Москалев А.И. Выбор метода восстановления естественного пассажа по толстой кишке после операции Хартмана при «короткой» культе прямой кишки // Российский журнал гастроэнтерологии, гепатологии, колопроктологии. 2001. № 1. С. 56–61.
9. Сысоев С.В. Усовершенствованный однорядный шов в хирургии тонкой и толстой кишки (экспериментально-клиническое исследование) Автореф. дис. ... канд. мед. наук. Уфа, 2009. 18 с.

### Сведения об авторах

**Ходжиматов Гуломидин Минходжиевич** – доктор медицинских наук, профессор, заведующий кафедрой хирургических болезней факультета усовершенствования врачей АндГосМИ, e-mail: [prof.hodjimatov@mail.ru](mailto:prof.hodjimatov@mail.ru).

**Тен Дмитрий Олегович** – ассистент кафедры хирургических болезней факультета усовершенствования врачей АндГосМИ, e-mail: [dtен81@mail.ru](mailto:dtен81@mail.ru).