

**Е.Б.Кропоткин, Э.А.Иваницкий, Ю.В.Иваницкая, Д.Б.Дробот,
Н.П.Пынько, Т.А.Касимцева, Д.А.Заманов, С.И.Антонов,
А.П.Царегородцев, Л.В.Пристромова, А.В.Федоров, О.Н.Кабушева**

ОТДАЛЕННЫЕ РЕЗУЛЬТАТЫ СТИМУЛЯЦИИ ВЫХОДНОГО ТРАКТА И ВЕРХУШКИ ПРАВОГО ЖЕЛУДОЧКА У ПАЦИЕНТОВ С ПОЛНОЙ АТРИОВЕНТРИКУЛЯРНОЙ БЛОКАДОЙ И ИМПЛАНТИРОВАННЫМ ДВУХКАМЕРНЫМ ЭЛЕКТРОКАРДИОСТИМУЛЯТОРОМ

Краевая клиническая больница, Красноярск, Россия

С целью сравнительной оценки отдаленных результатов стимуляции выходного тракта и верхушки правого желудочка у пациентов с полной атриовентрикулярной блокадой и имплантированными двухкамерными электрокардиостимуляторами обследованы 211 человек, в том числе 108 человек (49 мужчин и 59 женщин) в возрасте $66,23 \pm 17,51$ лет с апикальной стимуляцией и 103 человека (53 мужчины и 50 женщин) в возрасте $66,17 \pm 14,66$ лет со стимуляцией выходного тракта.

Ключевые слова: полная атриовентрикулярная блокада, постоянная электрокардиостимуляция, верхушка правого желудочка, выходной тракт правого желудочка, эхокардиография, тест шестиминутной ходьбы

To compare the long term outcomes of pacing of the outflow tract and apex of the right ventricle in patients with the complete atrio-ventricular block and implanted dual chamber pacemakers, 211 patients were examined including 108 subjects (49 men and 59 women) aged 66.23 ± 17.51 years with the apical pacing and 103 patients (53 men and 50 women) aged 66.17 ± 14.66 years with the outflow tract pacing.

Key words: complete atrio-ventricular block, permanent pacing, right ventricular apex, right ventricle out-flow tract, echocardiography, six minute walking test.

В настоящее время электрокардиостимуляция (ЭКС) является высоко эффективным и широко распространенным методом лечения гемодинамически значимых брадиаритмий. С момента введения ЭКС в клиническую практику, верхушка правого желудочка (ПЖ) являлась наиболее удобным местом для имплантации желудочкового электрода. Это было обусловлено, в первую очередь, дизайном самих электродов, простотой позиционирования электродов, их стабильностью, надежностью, относительно невысокими порогами стимуляции [5].

При апикальной стимуляции распространение возбуждения по желудочкам происходит от верхушки ПЖ (ВПЖ) к основанию сердца. Это, в свою очередь, приводит к аномально поздней активации латеральной стенки левого желудочка (ЛЖ) [19], в результате чего развивается ремоделирование ЛЖ в виде укорочения и дезорганизации мышечных волокон [10], что повышает нагрузку на миокард желудочков [11] и потребление кислорода [4]. В конечном счете все вышеперечисленное приводит к изменению гемодинамики сердца [18]. Клинически у пациентов при апикальной стимуляции имеется больший риск развития дисфункции ЛЖ [14, 15], застойной сердечной недостаточности [9, 13] и фибрилляции предсердий [12]. Вышеописанные наблюдения побудили к необходимости поиска альтернативных мест стимуляции ПЖ.

В своем исследовании С. J. Wiggers постулировал, что степень функциональных изменений миокарда при стимуляции правого желудочка, была обратно пропорциональна степени удаления области стимуляции от системы Гиса-Пуркинье [17]. Выходной тракт ПЖ

(ВТПЖ) и межжелудочковая перегородка стали рассматриваться как альтернативные области стимуляции ПЖ. В серии исследований было описано положительное непосредственное влияние стимуляции этих областей на гемодинамические показатели [6, 7, 1, 2]. Тем не менее, данных об отдаленных результатах стимуляции ПЖ из альтернативных областей пока недостаточно и вопрос о преимуществе стимуляции альтернативных мест до сих пор остается открытым [3, 8].

Целью данной работы явилась сравнительная оценка отдаленных результатов стимуляции выходного тракта и верхушки правого желудочка у пациентов с полной атриовентрикулярной блокадой и имплантированными двухкамерными электрокардиостимуляторами.

МАТЕРИАЛ И МЕТОДЫ ИССЛЕДОВАНИЯ

В исследование были включены пациенты с атриовентрикулярной (АВ) блокадой 3 ст., у которых в режиме DDD обеспечивается хроническая, практически 100%, стимуляция желудочков. Если статистика ЭКС показывала процент стимуляции желудочков ниже 80, пациенты исключались из исследования. Для исключения отрицательного влияния постоянных предсердных аритмий на сердечный выброс обязательным критерием включения в исследование было наличие у пациента синусового ритма. Критериями исключения из исследования считались: наличие искусственной или врожденной АВ блокады, врожденных и приобретенных пороков сердца.

Для более объективной и всесторонней оценки отдаленных результатов (прогрессирования сердеч-

ной недостаточности) в исследуемых группах использовался шестиминутный тест ходьбы. Учитывая эту особенность, пациенты с патологией суставов нижних конечностей, которая ограничивала проведение данного теста, также исключались из исследования. Все пациенты регулярно получали адекватную медикаментозную терапию по поводу сердечной патологии. Общее количество пациентов, включенных в исследование, составило 211 человек, которым с января 2003 по январь 2008 г. были имплантированы двухкамерные физиологические DDD электрокардиостимуляторы по поводу полной АВ блокады. Все пациенты были рандомизированы на две группы.

Первая группа пациентов состояла из 108 человек (49 мужчин и 59 женщин) в возрасте $66,23 \pm 17,51$ лет. Из них: 31 пациенту имплантированы ЭКС фирмы Guidant, 77 пациентам - ЭКС фирмы Biotronic. Использовались электроды фирмы Guidant: предсердный Sweet PicTip, 52 см. - 31 шт.; желудочковый Flexsend - 2,59 см. - 31 шт. Электроды фирмы Biotronic: предсердный - Selox SR 53 см. - 77 шт., желудочковый Selox SR 60 см. - 77 шт. Желудочковые электроды с активной фиксацией позиционированы в ВПЖ. Во вторую группу вошли 103 человека (53 мужчины и 50 женщин) в возрасте $66,17 \pm 14,66$ лет. Всем были имплантированы ЭКС фирмы Biotronic. Электроды: предсердные Selox SR 53, желудочковые - Selox SR 60. Желудочковые электроды позиционированы в ВТПЖ.

Процедура имплантации электрода в область ВПЖ осуществлялась по стандартной методике. Обязательными условиями для имплантации желудочкового электрода являлись: порог стимуляции ПЖ ниже 1,0 В при длительности импульса 0,5 мс.; типичная рентгенологическая локализация электрода в ВПЖ, импеданс ниже 1500 Ом. Для позиционирования желудочковых электродов с активной фиксацией в области ВТПЖ сначала выполнялась конфигурация стилета в J-образную форму. Под рентгеновским контролем электрод проводился в просвет легочной артерии. Затем конфигурированный J-образный стилет заменялся на прямой. Желудочковый электрод выводился из легочной артерии в область ВТПЖ. Рентгенологический контроль позиционирования электрода осуществлялся

в двух косых и прямой проекциях (рис. 1). В области ВТПЖ производился поиск места для имплантации. Обязательными условиями для имплантации желудочкового электрода являлись: наиболее узкие комплексы QRS на ЭКГ мониторе во время пробной стимуляции желудочков; порог стимуляции ПЖ ниже 1,0 В при длительности импульса 0,5 мс.; типичная рентгенологическая локализация электрода в области ВТПЖ согласно трем рентгенологическим проекциям; импеданс ниже 1500 Ом. После соблюдения вышеописанных условий вворачивалась спираль, стилет извлекался. После этого осуществлялись пробы на стабильность желудочкового электрода, проводился контроль порога стимуляции и импеданса на анализаторе ERA 3000 фирмы BIOTRONIK.

После имплантации ЭКС у каждого пациента осуществлялось ЭКГ и эхокардиографическое (ЭхоКГ) исследование. Для оценки качества жизни и определения субъективной симптоматики использовался Миннесотский опросник качества жизни пациентов с сердечной недостаточностью. Для объективной оценки прогрессирования сердечной недостаточности проводился шестиминутный тест ходьбы. В отдаленном периоде эти параметры оценивались повторно. Минимальный период наблюдения за пациентами составил 6 месяцев. Средний период наблюдения в обеих группах пациентов составил $22,6 \pm 10,17$ месяцев.

ПОЛУЧЕННЫЕ РЕЗУЛЬТАТЫ

Контроль длительности комплекса QRS осуществлялся на программаторе ICS 3000 BIOTRONIK, при скорости записи ЭКС 100 мм/сек., в режиме FREEZE. Полученные результаты фиксировались на бумаге. Средняя длительность комплекса рассчитывалась как средний показатель длительности трех разных комплексов. Измерялась от начала зубца Q до точки J при измерении длительности «собственного» комплекса и от стимула до точки J - при измерении длительности стимулированного комплекса. Длительность собственного комплекса до имплантации ЭКС в группах пациентов составила $108,97 \pm 23,8$ и $107,02 \pm 26,01$ мс, соответственно, результаты достоверно не различались. После имплантации ЭКС, длительность стимулированного комплекса во 2-ой группе пациентов

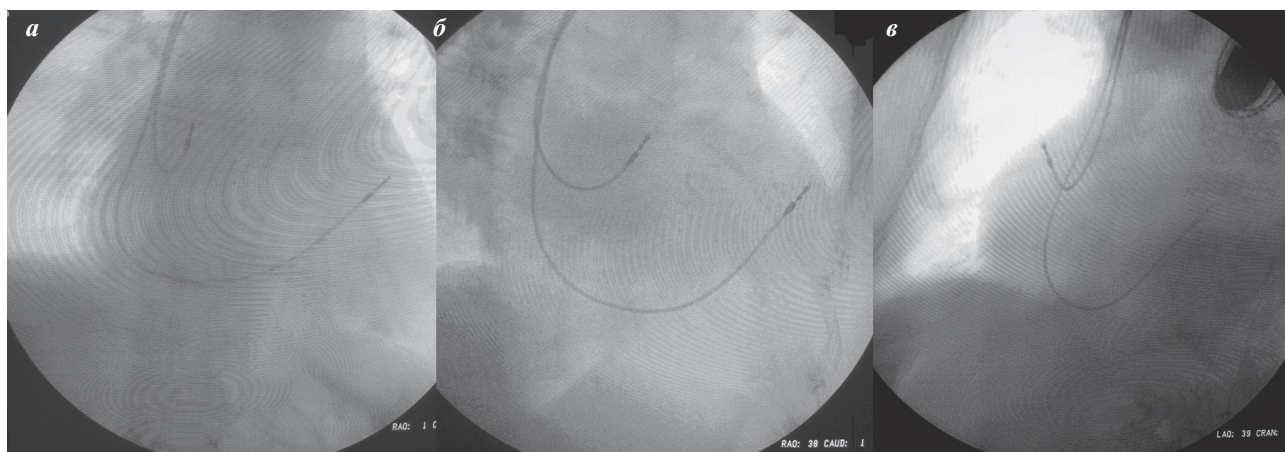


Рис. 1. Типичная рентгенологическая картина при позиционировании электродов в область выходного тракта правого желудочка в прямой (а), правой (б) и левой (в) косых проекциях.

(146,96±23,6 мс) была достоверно меньше, чем в 1-ой (158,37±22,82 мс). Это может свидетельствовать о более синхронном возбуждении миокарда желудочков во время их стимуляции из области ВТПЖ и, соответственно, о более синхронном сокращении камер сердца, что, в конечном счете, может улучшить насосную функцию сердца.

ЭхоКГ исследование осуществлялось сразу же после имплантации ЭКС и в отдаленном периоде. В своей работе Н.Ф.Тсе и соавт. подчеркнул, что для того, чтобы произошли какие-либо изменения в миокарде при постоянной его стимуляции, требуется определенное время. Согласно его данным, динамика ЭхоКГ показателей появлялась только через 6 мес. [16]. По этой причине минимальный срок наблюдения за пациентами в нашем исследовании составил 6 месяцев. Необходимо учитывать, что в ЭхоКГ исследовании имеет место субъективный компонент. Для его минимизации ЭхоКГ осуществлял только один врач, использовался один эхокардиограф. Средний срок наблюдения в первой группе составил: 20,95±6,04 мес.; во второй - 22,6±10,17. Данные, отражающие динамику ЭхоКГ изменений в группах больных представлены в табл. 1.

До имплантации ЭКС достоверной разницы в значениях фракции выброса между двумя исследуемыми группами не было. После операции в отдаленном периоде отмечается умеренное, но достоверное снижение фракции выброса в группе с апикальной стимуляцией по сравнению с группой, где осуществлялась стимуляция выходного тракта правого желудочка. Размеры левого предсердия до имплантации достоверно не различались. В отдаленном периоде в группе со стимуляцией ВПЖ выявлено достоверно большее увеличение полостей сердца. Также выявлено достоверно большее увеличение полости ПЖ в первой группе по сравнению со второй.

Согласно данным, полученным при использовании Миннесотского опросника, сразу после имплантации ЭКС достоверной разницы между двумя группами не отмечалось. В отдаленном периоде наблюдения пациенты в первой группе чаще предъявляли жалобы, свидетельствующие о более прогрессивном течении сердечной недостаточности.

В количественном отношении это выглядело так: в группе с апикальной стимуляцией исходный показатель был 28,25±9,2, после имплантации ЭКС в отдаленном периоде 39,47±20,8. Во второй группе 29,93±8,4 и 32±19,2 - соответственно.

Для объективной оценки прогрессирования сердечной недостаточности использовался шестиминутный тест ходьбы. Сразу после имплантации ЭКС пациенты первой группы могли пройти за шесть минут достоверно большее расстояние (433±108 м), чем пациенты во второй группе (374±117 м). Если анализировать результаты, полученные в отдаленном периоде, то является очевидным тот факт, что проходимое расстояние в абсолютных цифрах значительно уменьшилось именно в первой группе: 354±100 м. и 366±109 м. соответственно. Таким образом, прогрессирование сердечной недостаточности с течением времени отмечается в обеих группах, но более интенсивно этот процесс развивается в группе пациентов с апикальной стимуляцией. Данный момент является наиболее веским аргументом в пользу выбора альтернативных мест ПЖ для осуществления их хронической стимуляции.

Осложнения, связанные с имплантацией желудочкового электрода, наблюдались в обеих группах. В группе пациентов с апикальной стимуляцией наблюдались: дислокация желудочкового электрода у двух пациентов; блок выхода - у трех. Во всех случаях произведена успешная реимплантация желудочкового электрода с первой попытки. У пациентов со стимуляцией ВТПЖ, наблюдались: дислокация - у трех пациентов; блок выхода - у четырех. Во всех случаях так же произведена успешная реимплантация электродов с первой попытки. Перфораций и перелома электродов в наблюдаемых группах не наблюдалось. За время наблюдения умерло трое пациентов от неустановленных причин: двое пациентов из первой группы, один из второй.

Таким образом, суммируя полученные результаты, можно предположить, что стимуляция выходного тракта правого желудочка является более гемодинамически выгодной по сравнению с апикальной стимуляцией. Стимуляция альтернативных мест правого желудочка позволяет пациентам более длительное время

Таблица 1.

Динамика эхокардиографических параметров в группах пациентов

	Стимуляция ВПЖ		Стимуляция ВТПЖ	
	1	2	1	2
Размеры левого предсердия, см	3,92±0,63	4,11±0,59*	3,98±0,53	3,96±0,52*
Конечно-диастолический размер, мс	5,62±0,65	5,5±0,68*	5,71±0,47	5,63±0,62*
Конечно-систолический размер, см	3,81±0,61	3,9±0,73*	3,84±0,51	3,89±0,58*
Конечно-диастолический объем, мл	158,49±40,42	149,91±43,27*	159,3±30,12	152,77±35,27*
Конечно-систолический объем, мл	66,05±25,09	68,46±32,0*	66,20±19,94	67,35±24,09*
Ударный объем, мл	91,73±22,82	81,92±17,46*	93,19±15,61	89,34±19,45*
Фракция выброса, %	58,45±8,14	55,12±9,08*	58,79±6,55	57,26±6,19*
Размер правого желудочка, см	1,83±0,37	2,03±0,44*	1,79±0,32	1,92±0,38*
Среднее давление в легочной артерии, мм рт.ст.	28,47±4,72	31,39±7,59*	30,68±8,12	31,42±8,36*

где, 1- непосредственные, 2 - отдаленные результаты, * - p<0,05

находиться в компенсированном состоянии, при условии регулярного приема адекватной медикаментозной терапии, заниматься активной физической деятельностью.

Такие пациенты предъявляют меньше жалоб на контрольных осмотрах, качество их жизни в отдаленном периоде остается более высоким.

ЛИТЕРАТУРА

1. Киркутис А., Повилонас А. Постоянная стимуляция парагисальной области - эффективный и безопасный метод лечения пациентов с нарушениями атриовентрикулярной проводимости // Вестник аритмологии 2007; 50: С. 5-10.
2. Alboni P., Scarfo S., Fuca G., et al. Short - term haemodynamic effects of DDD pacing from the ventricular apex, right ventricular outflow tract and proximal septum // Giornale Italiano di Cardiologia 1998; 28: 237-41.
3. de Cock C.C., Meyer A., Kemp O., et al. Haemodynamic benefits of right ventricular outflow tract pacing: comparison with right ventricular apical pacing // PACE 1998; 21: 536-41.
4. Delhaas T., Arts T., Prinzen F.W., et al. Regional fibre stress - fibre strain area as an estimate of regional blood flow and oxygen demand in the canine heart // J Physiol 1994; 477 (Pt. 3): 481-96.
5. Furman S., Schwedel J.B. An intracardiac pacemaker for Stokes-Adams seizures // N Engl J Med 1959; 261: 943-8.
6. Giudici M., Thornburg G.A., Buck D.L., et al. Comparison of right ventricular outflow tract and apical lead permanent pacing on cardiac output // Am J Cardiol 1997; 79: 209-12.
7. Giudici M.C., Meyer M.J., Coyne E.P., et al. Comparison of left ventricular regional wall motion and ejection fraction in right ventricular outflow tract pacing vs. apical pacing // (Abstr). PACE 1998; 21: 817.
8. Karpawich P.P., Patel S. Comparative left ventricular function following atrial, septal and apical single chamber heart pacing in the young // PACE 1997; 20: 1983-8.
9. Nahlawi M., Waligora M., Spies S.M., et al., Left ventricular function during and after right ventricular pacing // J Am Coll Cardiol 2004; 44:1883-8.
10. Prinzen F.W., Augustijn C.H., Arts T., et al., Redistribution of myocardial fiber strain and blood flow by asynchronous activation // Am J Physiol 1990; 259 : H300-308.
11. Prinzen F.W., Hunter W.C., Wyman B.T., et al., Mapping of regional myocardial strain and work during pacing: experimental study using magnetic resonance imaging tagging // J Am Coll Cardiol // 1993; 33: 1735-42.
12. Sweeney M.O., Hellkamp A.S., Ellenbogen K.A., et al., Adverse effect of ventricular pacing on heart failure and atrial fibrillation among patients with normal baseline QRS duration in a clinical trial of pacemaker therapy for sinus node dysfunction // Circulation 2003; 107: 2932-7.
13. Sweeney M.O., Hellkamp A.S. Heart failure during cardiac pacing // Circulation 2006; 113: 2082-8.
14. Tantengco M.V., Thomas R.L., Karpawich P.P. Left ventricular dysfunction after long - term right ventricular apical pacing in the young // J Am Coll Cardiol 2001; 37: 2093-2100.
15. Thambo J.B., Bordachar P., Garrigue S. et al., Detrimental ventricular remodelling in patients with congenital complete heart block and chronic right ventricular apical pacing // Circulation 2004; 110: 3766-72.
16. Tse H.F., Yu. C., Wong K.K., et al. Functional abnormalities in patients with permanent right ventricular pacing: the effect of sites of electrical stimulation // J Am Coll Cardiol 2002; 40: 1451-8.
17. Wiggers C.J. The muscular reactions of the mammalian ventricles to artificial stimuli // Am J Physiol 1925; 73C: 275-82.
18. Wikoff B.L., Cook J.R., Epstein A.E., et al., Dual chamber pacing or ventricular back - up pacing in patients with an implantable defibrillator: the Dual Chamber and VVI Implantable Defibrillator (DAVID) Trial // JAMA 2002; 288: 3115-23.
19. Wyman BT, Hunter WC, Prinzen FW, et al., Mapping propagation of mechanical activation in the paced heart with MRI tagging // Am J Physiol, 1999; 276 : H881-91.

ОТДАЛЕННЫЕ РЕЗУЛЬТАТЫ СТИМУЛЯЦИИ ВЫХОДНОГО ТРАКТА И ВЕРХУШКИ ПРАВОГО ЖЕЛУДОЧКА У ПАЦИЕНТОВ С ПОЛНОЙ АТРИОВЕНТРИКУЛЯРНОЙ БЛОКАДОЙ И ИМПЛАНТИРОВАННЫМ ДВУХКАМЕРНЫМ ЭЛЕКТРОКАРДИОСТИМУЛЯТОРОМ

Е.Б.Кропоткин, Э.А.Иваницкий, Ю.В.Иваницкая, Д.Б.Дробот, Н.П.Пынько, Т.А.Касимцева, Д.А.Заманов, С.И.Антонов, А.П.Царегородцев, Л.В.Пристромова, А.В.Федоров, О.Н.Кабушева

С целью сравнительной оценки отдаленных результатов стимуляции выходного тракта и верхушки правого желудочка (ВТПЖ и ВТЖ) у пациентов с полной атриовентрикулярной (АВ) блокадой и имплантированными двухкамерными электрокардиостимуляторами. (ЭКС) обследованы 211 человек, которым с января 2003 по январь 2008 г. были имплантированы двухкамерные физиологические ЭКС по поводу полной АВ блокады. В первую группу вошли 108 человек (49 мужчин и 59 женщин) в возрасте $66,23 \pm 17,51$ лет у которых желудочковые электроды с активной фиксацией позиционированы в ВПЖ. Во вторую группу вошли 103 человека (53 мужчины и 50 женщин) в возрасте $66,17 \pm 14,66$ лет у которых желудочковые электроды позиционированы в ВТПЖ. После имплантации ЭКС у каждого пациента осуществлялось ЭКГ и эхокардиографическое (ЭхоКГ) исследование, использовали Миннесотский опросник качества жизни, проводили шестиминутный тест ходьбы. В отдаленном периоде эти параметры оценивались повторно. Минимальный период наблюдения за пациентами составил 6 месяцев, средний период наблюдения в обеих группах пациентов составил $22,6 \pm 10,17$ месяцев.

Длительность комплекса QRS до имплантации ЭКС в группах пациентов ($108,97 \pm 23,8$ и $107,02 \pm 26,01$ мс, соответственно) достоверно не различалась. После имплантации ЭКС, длительность стимулированного комплекса во 2-ой группе пациентов ($146,96 \pm 23,6$ мс) была достоверно меньше, чем в 1-ой ($158,37 \pm 22,82$ мс). После

операции в отдаленном периоде отмечается умеренное, но достоверное снижение фракции выброса в группе с апикальной стимуляцией по сравнению с группой, где осуществлялась стимуляция ВППЖ. Сразу после имплантации ЭКС пациенты первой группы могли пройти за шесть минут достоверно большее расстояние (433 ± 108 м), чем пациенты во второй группе (374 ± 117 м). В отдаленном периоде проходимое расстояние значительно уменьшилось именно в первой группе (354 ± 100 м. и 366 ± 109 м. соответственно). Таким образом, суммируя полученные результаты, можно предположить, что стимуляция ВППЖ является более гемодинамически выгодной по сравнению с апикальной стимуляцией. Стимуляция альтернативных мест ПЖ позволяет пациентам более длительное время находиться в компенсированном состоянии, при условии регулярного приема адекватной медикаментозной терапии, заниматься активной физической деятельностью. Такие пациенты предъявляют меньше жалоб на контрольных осмотрах, качество их жизни в отдаленном периоде остается более высоким.

LONG TERM OUTCOMES OF PACING OF THE OUTFLOW TRACT AND APEX OF THE RIGHT VENTRICLE IN PATIENTS WITH COMPLETE ATRIO VENTRICULAR BLOCK AND IMPLANTED DUAL CHAMBER PACEMAKER

E.B. Kropotkin, E.A. Ivanitskiy, Yu.B. Ivanitskaya, D.B. Drobot, N.P. Pynko, T.A. Kasimtseva, D.A. Zamanov, S.I. Antonov, A.P. Tsaregorodtsev, L.V. Pristromova, A.V. Fedorov, O.N. Kabusheva

To compare the long term outcomes of pacing of the outflow tract and apex of the right ventricle (RVOT and RVA, respectively) in patients with the complete atrio-ventricular (AV) block and implanted dual chamber pacemakers, 211 patients, to whom dual-chamber physiological pacemakers had been implanted in January 2003 through January 2008 because of the complete AV block, were examined. Group 1 included 108 patients (49 men and 59 women) aged 66.23 ± 17.51 years, with ventricular electrodes with the active fixation positioned in RVA. Group 2 included 103 patients (53 men and 50 women) aged 66.17 ± 14.66 years with ventricular electrodes placed in RVOT. After the pacemaker implantation, ECG and echocardiography were performed in each patient; the Minnesota Living with Heart Failure Questionnaire was filled in, and the six minute walking test was performed in all subjects. In the late post-implantation period, the above tests were carried out once again. The follow-up period for both groups was no less than 6 months and made up 22.6 ± 10.17 months.

The QRS complex duration did not significantly differ in the study groups at baseline (108.97 ± 23.8 ms and 107.02 ± 26.01 ms, respectively). After the pacemaker implantation, paced complexes in Group 2 were significantly wider than in Group 1 (146.96 ± 23.6 ms and 158.37 ± 22.82 ms, respectively). In the late post implantation period, a moderate but significant decrease in the ejection fraction took place in the patients with the RVA pacing as opposed to the patients with the RVOT pacing. Immediately after implantation, the patients of Group 1 were able to walk significantly longer within a six-minute period than the Group 2 subjects (433 ± 108 m and 374 ± 117 m, respectively). In the late post-implantation period, a more pronounced decrease in the walking distance was found in Group 1 than in Group 2 (354 ± 100 m and 366 ± 109 m, respectively).

Thus, when summarizing the results obtained, one can suggest that the RVOT pacing is a more hemodynamically favorable procedure as compared with the apical pacing. The pacing of alternative areas of the right ventricle permits the patients to remain in the stable state for a longer period of time, provided the prescribed antiarrhythmics are regularly taken, and to carry out active physical activities. The patients have fewer complaints at control check-ups, with a higher quality of life in the late follow-up period.