

И.Н. Михайлов¹, М.Э. Пусева^{1, 2}

ОТДАЛЕННЫЕ РЕЗУЛЬТАТЫ ЛЕЧЕНИЯ ПАЦИЕНТОВ С ПОВРЕЖДЕНИЕМ МОНТЕДЖИ МЕТОДОМ ЧРЕСКОСТНОГО ОСТЕОСИНТЕЗА

¹ ФГБУ «Научный центр реконструктивной и восстановительной хирургии» СО РАМН (Иркутск)² ГБОУ ДПО «Иркутская государственная медицинская академия последипломного образования» Минздрава России (Иркутск)

В основу исследования положен анализ лечения методом чрескостного остеосинтеза 30 пациентов (в период 2002–2010 гг.) с повреждениями Монтеджи. Основная цель работы – показать возможности чрескостного остеосинтеза как малоинвазивного метода, с помощью которого закрытым способом восстанавливаются анатомические структуры поврежденного сегмента. Использованная в работе раздельная фиксация локтевой и лучевой кости позволила демонтировать аппарат с лучевой кости без потери жесткости фиксации локтевой кости, тем самым обеспечить возможность более ранней разработки ротационных движений.

При оценке эффективности лечения, кроме результатов клинического и рентгенологического обследования пациента, учитывалась функциональная активность поврежденной верхней конечности. Акцент сделан на типичные ошибки, допускаемые в лечении этих пациентов.

Изучение исходов лечения показало, что обычная степень социальной интеграции через 6 месяцев имела место у 13 пациентов (86,6 %), 2 пациента (13,4 %) участвовали в общественной жизни с небольшими ограничениями. Через год все пациенты считали себя социально интегрированными.

Ключевые слова: чрескостный остеосинтез, переломовывих, повреждение Монтеджи, аппарат внешней фиксации, повреждения предплечья, переломы костей предплечья

REMOTE RESULTS OF TREATMENT OF PATIENTS WITH MONTEGGIA INJURIES BY TRANSOSSEOUS OSTEOSYNTHESIS

I.N. Mikhaylov¹, M.E. Puseva^{1, 2}¹ Scientific Center of Reconstructive and Restorative Surgery SB RAMS, Irkutsk² Irkutsk State Medical Academy of Continuing Education, Irkutsk

The research is based on the analysis of treatment of 30 patients (during 2002–2010 years) with Monteggia injuries by transosseous osteosynthesis. The aim of the work was to show opportunities of transosseous osteosynthesis as mini-invasive method that allows to restore anatomical structures of injured segment by closed method. Separate fixation of radial and ulnar bones used in the work allowed to remove fixator from the radial bone without losing rigidity of fixation of ulnar bone and to provide the opportunity of earlier development of rotation.

At the estimation of effectiveness of treatment we considered functional activity of injured upper extremity in addition to the result of clinical and radiologic examination of the patient. The accent was made on the typical mistakes at the treatment of these patients.

Study of outcomes of treatment showed that 13 patients (86,6 %) had usual degree of social integration in 6 months, 2 patients (13,4 %) had slight limitations of social life. In a year all patients were considered socially integrated.

Key words: transosseous osteosynthesis, fracture-dislocation, Monteggia injury, external fixator, forearm injuries, fractures of forearm bones

ВВЕДЕНИЕ

В последнее время увеличивается количество высокоэнергетических повреждений в результате дорожно-транспортных и других катастроф, сопровождающихся тяжелыми сочетанными и политравмами, в том числе, переломовывихами костей предплечья.

По данным литературы, переломовывихи костей предплечья составляют примерно 1–2% среди всех повреждений предплечья [3]. Несмотря на относительную редкость этих повреждений (1–2%), проблема лечения до настоящего времени остается актуальной, так как неудовлетворительные результаты лечения составляют 95% случаев [4].

К неблагоприятным последствиям переломовывихов костей предплечья относятся: замедленное сращение в неправильном положении и псевдо-

артроз диафиза локтевой кости; застарелый вывих головки лучевой и локтевой кости; синостозы между локтевой и лучевой костями [4].

Основными причинами неблагоприятных исходов лечения являются: вид травмы [4], включающий переломы обеих костей предплечья, смежных суставов и сочленений, повреждением мягких тканей, сосудов и нервов; диагностические ошибки (16–33%) [4], неквалифицированные кадры; небоснованная тактика лечения; упрощенно-стандартный подход к восстановительному лечению.

К диагностическим ошибкам относятся: выполнение рентгенологического исследования поврежденного предплечья на малых размерах рентгенологической пленки без захвата смежных суставов, вследствие чего вывих головки лучевой кости не диагностируется.

Сложная анатомо-функциональная взаимосвязь локтевой и лучевой костей требует идеального сопоставления костных отломков, поэтому любые неустраненные виды смещений ограничивают ротацию лучевой кости вокруг локтевой. К ограничению ротации приводят не только поврежденные костные структуры, но и нарушение структуры и функции мягкотканых образований: межкостной мембраны, мышц-ротаторов предплечья, сосудов, нервов, покровных тканей.

Из экспериментального исследования известно, что фиксация неповрежденного предплечья в любом положении более трех недель приводит к рубцовому изменению межкостной мембраны [1]. Поэтому целесообразно выполнять остеосинтез, обеспечивающий хотя бы минимальную амплитуду ротационных движений в раннем послеоперационном периоде в течение всего периода лечения [2].

Анализ методов лечения переломовывиха Монтеджи показал, что все известные технологии исключают ротационные движения предплечья на протяжении всего этапа фиксации костных отломков локтевой кости. Это приводит к стойким контрактурам в проксимальном, дистальном лучелоктевом сочленениях, локтевом и кистевом суставах.

Цель работы: изучить отдаленные функциональные результаты лечения повреждений Монтеджи предложенным хирургическим способом.

МАТЕРИАЛЫ И МЕТОДЫ

Разработанный в нашем центре метод чрезкостного остеосинтеза переломовывихов костей предплечья типа Монтеджи включает два изолированных друг от друга способа управления костными структурами с помощью репозиционных узлов аппарата внешней фиксации: 1) репозицию и фиксацию отломков локтевой кости с восстановлением ее первоначальной длины; 2) вправление, фиксацию головки лучевой кости.

С помощью предложенного оригинального репозиционного узла можно вправить головку лучевой кости при всех возможных смещениях. Использование консольных чрезкостных элементов (стержней-шурупов) обеспечивает жесткую фиксацию отломков локтевой кости и удерживает головку лучевой кости в анатомически правильном положении (рис. 1).

Раздельная фиксация локтевой и лучевой кости позволяет в ранний срок демонтировать систему с лучевой кости без потери жесткости фиксации локтевой кости, обеспечивая ротационные движения предплечья на этапе фиксации локтевой кости.

За период 2002 – 2010 г. в клинике ФГБУ «НЦРВХ» СО РАМН нами прооперировано 30 пациентов с повреждением Монтеджи.

Критерии включения:

- пациенты с повреждением Монтеджи без грубой сопутствующей соматической патологии;
- сроки после травмы – до 1 года;
- пациенты работоспособного возраста 18 – 50 лет.

Критерии исключения:

- открытые переломы локтевой кости;
- сроки заболевания – более 1 года;

- возраст пациентов – до 18 лет и старше 50 лет;
- отказ пациента от предлагаемого метода лечения.

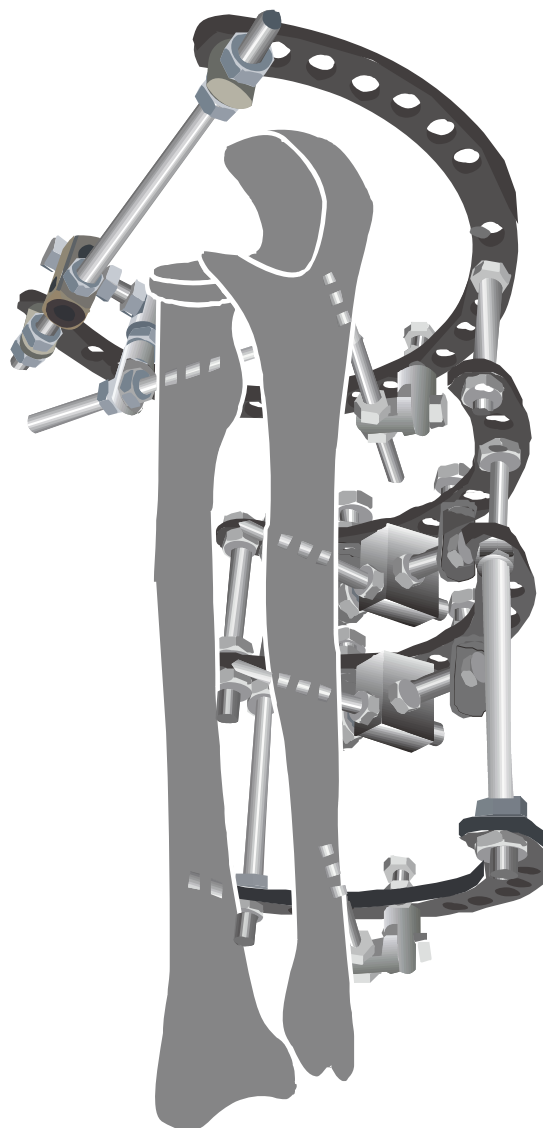


Рис. 1. Модель аппарата внешней фиксации по предлагаемой технологии.

Особенностью возрастной структуры изученного контингента пациентов являлось преобладание лиц работоспособного возраста: до 30 лет – 9 человек (32,25 %); 30 – 50 лет – 21 человек (64,5 %), средний возраст – $35,866 \pm 11,75$ лет. Мужчин было 20 человек (66,7 %), женщин – 10 (33,3 %) человек.

Распределение больных по нозологической патологии представлено в таблице 1.

Таблица 1
Распределение пациентов по виду переломов локтевой кости, согласно классификации АО/ASIF

Вид перелома	Количество пациентов	
	абс.	%
22-A1.3	22	73,3
22-B1.3	8	26,6
Итого	30	100

Пациенты были распределены на 2 группы.

Группа клинического сравнения (ГКС): 15 пациентам проведено оперативное лечение методом чрескостного остеосинтеза аппаратом внешней фиксации спице-стержневой компоновки, закрытое вправление вывиха головки лучевой кости.

Основная группа (ОГ): 15 пациентам применена разработанная нами технология чрескостного остеосинтеза предплечья, закрытое вправление вывиха головки лучевой кости.

РЕЗУЛЬТАТЫ

Исследовали амплитуду движений в локтевом суставе и амплитуду ротационных движений в раннем послеоперационном периоде на этапе фиксации локтевой кости и после демонтажа аппарата внешней фиксации.

В группе клинического сравнения срок фиксации в среднем составил 95 дней.

Амплитуда движений в локтевом суставе в раннем послеоперационном периоде в среднем составила 100° (90 – 105°), ротационные движения отсутствовали.

На этапе фиксации амплитуда движений в локтевом суставе составила, в среднем 102,5° (100 – 110°). Ротационные движения отсутствовали.

После демонтажа аппарата внешней фиксации амплитуда движений в локтевом суставе – в среднем 125° (112,5 – 135°). Амплитуда ротационных движений в среднем 10° (10 – 15°).

Осложнения. Воспаление мягких тканей в области проведения спиц возникло в 6 случаях (40 %);

необходимость в замене чрескостных элементов – в одном случае (6,6 %). Воспаление купировано консервативным методом (перевязки, физиотерапия), что привело к удлинению сроков фиксации в среднем на 5-е суток.

В основной группе срок фиксации в среднем составил 78 (74 – 105) дней.

Амплитуда движений в локтевом суставе в раннем послеоперационном периоде в среднем составила 105° (95 – 110°), ротационные движения отсутствовали.

На этапе фиксации локтевой кости амплитуда движений в локтевом суставе составила в среднем 125° (117,5 – 127,5°), амплитуда ротационных движений – в среднем 40° (37,5 – 50°).

После демонтажа аппарата внешней фиксации амплитуда движений в локтевом суставе составила в среднем 140° (130 – 140°), амплитуда ротационных движений – в среднем 100° (100 – 105°).

Осложнения. Воспаление мягких тканей в области введения стержня-шурупа возникло в одном случае; необходимости в замене чрескостных элементов не было, воспаление купировано консервативно (перевязки, физиотерапия). На сроки лечения и реабилитации эти осложнения не повлияли.

Уровни значимости критерия U Манна – Уитни в группе клинического сравнения и основной группе представлены в таблице 2.

Сравнительные данные по двум группам приведены в таблице 3.

Сравнительный анализ выявил межгрупповые различия по ряду признаков. Достоверных отличий

Таблица 2

Уровни значимости критерия U Манна – Уитни

Сравниваемые группы	Параметры	n	P
Группа клинического сравнения * основная группа	кровопотеря (мл)	15	0,7290
	иммобилизация суставов	15	1,0000
	амплитуда движений в локтевом суставе первые сутки после операции (°)	15	0,0531
	ротация на этапе фиксации (°)	15	0,0000*
	амплитуда движений в локтевом суставе на этапе фиксации (°)	15	0,0024*
	ротация после демонтажа АВФ (°)	15	0,0002*
	амплитуда движений в локтевом суставе после демонтажа АВФ (°)	15	0,0017*
	срок фиксации (дни)	15	0,2145

Примечание: P – уровень значимости; * – P < 0,05.

Таблица 3

Амплитуда движений

Группа	Крово-потеря	Амплитуда движений (°)					
		Локтевой сустав			Ротация предплечья		
		10 суток после операции	Этап фиксации 4 недели	Через 6 мес. после демонтажа АВФ	10 суток после операции	Этап фиксации 4 недели	Через 6 мес. после демонтажа АВФ
ГКС (n = 15)	0	100 ± 12,921° (90–105°)	102,5 ± 12,63° (100–110°) [ОГ]	125 ± 16,25° (112,5–135°) [ОГ]	0	0 [ОГ]	10 ± 3,98° (10–15°) [ОГ]
ОГ (n = 15)	0	105 ± 12,99° (95–110°)	125 ± 11,48° (117,5–127,5) [ГКС]	140 ± 4,92° (130–140°) [ГКС]	0	40 ± 14,79° (37,5–50°) [ГКС]	100 ± 11,28° (100–105°) [ГКС]

Примечание: в квадратных скобках указана группа, с которой данный признак имеет значимые отличия p ≤ 0,05.

чий в значениях исследуемых параметров между выборками по возрасту не обнаружено ($P > 0,05$). Достоверных половых отличий в значениях исследуемых параметров между выборками по возрасту не обнаружено ($P > 0,05$). Исключение составляет признак «Ротация на этапе фиксации (°)», который значимо выше у мужчин ($P < 0,05$).

Оценка качества жизни пациентов проводилась с помощью опросника DASH на сроках 6 и 12 месяцев.

Сроки реабилитации в **основной группе** составили от 1,5 до 2 месяцев, что обусловлено началом разработки движений в суставах в раннем послеоперационном периоде. 9 пациентов (60 %), чья трудовая деятельность не была связана с физической нагрузкой (администратор, офис-менеджер, вахтер и т.п.), приступили к труду на этапах фиксации в аппарате внешней фиксации.

Обычная степень социальной интеграции через 6 месяцев имела место у 13 пациентов (86,6 %); 2 пациента (13,4 %) участвовали в общественной жизни с небольшими ограничениями. Через год все пациенты считали себя социально интегрированными.

После остеосинтеза локтевой кости при свежих переломах к концу периода фиксации функция конечности практически соответствовала функциональной норме.

После остеосинтеза локтевой кости при застарелых повреждениях, к концу периода фиксации, функция конечности практически соответствовала функциональной нормы.

Обычная степень социальной интеграции в **группе клинического сравнения** через 6 месяцев имела место у 9 пациентов (60 %); 6 пациентов (40 %) участвовали в общественной жизни с небольшими ограничениями, 5 пациентов (41,66 %), чья трудовая деятельность не была связана с физической нагрузкой (бухгалтер, секретарь, менеджер), приступили к труду на этапах фиксации в аппарат внешней фиксации. Через 1 год 80 % (12 пациентов) пациентов вернулись к обычному образу жизни.

Кроме исследования качества жизни по опросным листам, отдаленные результаты лечения нами были оценены по системе Любошица — Матисса — Шварцберга (Любошиц Н.А. с соавт., 1980; Шварцберг И.Л., 1980; Маттис Э.Р., 1985). При сумме баллов 85 — 100 результат оценивался как отличный, при сумме баллов 70 — 84 — как хороший, 55 — 69 баллов — удовлетворительный, меньше 55 баллов — неудовлетворительный.

В **основной группе** у 93,3 % (14 пациентов) индекс определялся в диапазоне 3,5 — 4,3 (в среднем — 3,87), что соответствует хорошему результату лечения; у 6,7 % (1 пациент) результат был признан удовлетворительным (индексы 3,0).

В **группе клинического сравнения** у 73,3 % (11 пациентов) индекс определялся в диапазоне 3,5 —

4,2 (в среднем — 3,7), что соответствует хорошему результату лечения; у 26,7 % (4 пациента) результат был признан удовлетворительным (индексы 3,0 — 3,2). Неудовлетворительных функциональных результатов не было.

ВЫВОДЫ

1. Проведенный сравнительный анализ лечения повреждений Монтеджи предложенным способом с помощью оригинального аппарата внешней фиксации и известных технологий показал хорошие функциональные результаты у большинства пациентов.

2. Применение данного аппарата внешней фиксации позволяет сохранить достаточную жесткость фиксации отломков локтевой кости на протяжении всего периода лечения и способствует проведению ранней разработки движений в смежных суставах и сочленениях.

3. Сокращение сроков нетрудоспособности и инвалидности дает основание рекомендовать предложенный способ для широкого применения в практике лечебных учреждений.

ЛИТЕРАТУРА

1. Горячев А.Н., Фоминых А.А., Игнатъев А.Г. Ротационная контрактура у больных с переломами костей предплечья // Гений ортопедии. — 2001. — № 2. — С. 97 — 98.
2. Иванников С., Оганесян О., Шестерня Н. Наружный чрескостный остеосинтез при переломах предплечья. — М., 2003. — 140 с.
3. Коломытцев В.Д. Переломовывихи предплечья и особенности их лечения: автореф. дис. ... канд. мед. наук. — Донецк, 1976. — 24 с.
4. Павлов Д.В. Ортопедо-хирургическая реабилитация больных с переломовывихами типа Монтеджи: автореф. дис. ... канд. мед. наук. — Н. Новгород, 2000. — 24 с.
5. Хмызов С.А., Тихоненко А.А. Анализ ошибок и осложнений при использовании аппаратов внешней фиксации для коррекции деформаций костей предплечья // Ортопедия, травматология. — 2002. — № 4. — С. 33 — 37.
6. Швед С.И. Чрескостный остеосинтез при закрытых переломах длинных трубчатых костей // Современные методы лечения больных с травмами и их осложнениями: Матер. Всеросс. науч.-практ. конф. — Курган, 2006. — С. 439.
7. Bongiovanni J.-C. High energy fracture: one step bone reconstruction // 12th Meeting of ASAMI: Program & Abstracts. — Kyoto, 2006. — P. 101.
8. Clare D.J., Corley F.G., Wirth M.A. Ipsilateral combination Monteggia and Galeazzi injuries in an adult patient: a case report // J. Orthop. Trauma. — 2002. — Vol. 16 (2). — P. 130 — 134.

Сведения об авторах

Михайлов Иван Николаевич — кандидат медицинских наук, научный сотрудник научно-клинического отдела травматологии ФГБУ «Научный центр реконструктивной и восстановительной хирургии» СО РАМН (664003, г. Иркутск, ул. Борцов Революции, 1; тел.: 8 (3952) 29-03-57)

Пусева Марина Эдуардовна — кандидат медицинских наук, заведующая травматолого-ортопедическим отделением ФГБУ «Научный центр реконструктивной и восстановительной хирургии» СО РАМН, доцент кафедры травматологии, ортопедии и нейрохирургии ГБОУ ДПО «Иркутская государственная медицинская академия последипломного образования» Минздрава России