

Отдаленные результаты эмболизации артериовенозных мальформаций головного мозга гистоакрилом

Андреева Е.С., Панунцев В.С., Иванова Н.Е.

Long-term results of embolization arteriovenous malformations with hystoacryl

Andreyeva Ye.S., Panuncev V.S., Ivanova N.Ye.

Российский научно-исследовательский нейрохирургический институт им. А.Л. Поленова, г. Санкт-Петербург

© Андреева Е.С., Панунцев В.С., Иванова Н.Е.

В последнее время наиболее распространенным эмболизирующим веществом является смесь гистоакрила с липиодолом. При этом в системе комплексного лечения артериовенозных мальформаций отдаленные результаты эмболизации изучены недостаточно. Проведено обследование 136 пациентов со средним сроком катамнеза (4 ± 1) год. Установлено, что снижение качества жизни пациентов обусловлено когнитивными, двигательными нарушениями.

Ключевые слова: артериовенозная мальформация, эмболизация, гистоакрил, качество жизни, когнитивные нарушения.

N-butyl cyanoacrylate (Hystoacryl) is one of the most frequently used glues for the treatment of cerebral arteriovenous malformation. However, long-term results of its treatment with Hystoacryl are insufficiently studied. 136 patients were examined. Catamnesis was (4 ± 1) year. The quality of life is reduced due to cognitive and motor disorders.

Key words: arteriovenous malformation, embolization, hystoacryl, quality of life, cognitive disorders.

УДК 616.133.33-005.7:616.831

Введение

Среди сосудистых заболеваний головного мозга, требующих хирургического лечения, ведущее место занимают артериовенозные мальформации (АВМ). Частота встречаемости АВМ составляет 19 случаев на 100 тыс. человек в год [3]. В последнее время в связи с улучшением качества нейровизуализации возросло число пациентов с бессимптомным течением заболевания, хотя до сих пор наиболее частым проявлением АВМ остаются церебросубарахноидальные кровоизлияния. Ежегодный риск кровоизлияния из АВМ составляет около 4% [2, 7], риск повторного кровоизлияния в течение первого года при естественном течении патологии составляет 6%, что ухудшает качество жизни пациентов [6, 8].

В 15—40% случаев артериовенозные мальформации проявляются эпизиндромом, что может привести к потере трудоспособности, а также к субъективному и объективному снижению качества жизни, нарушению когнитивных функций.

В 6—12% случаев может развиваться прогрессирующий на протяжении нескольких месяцев или лет

неврологический дефицит как из-за недостатка кровотока в окружающих мальформацию функционально значимых зонах головного мозга (так называемый феномен обкрадывания), так и вследствие масс-эффекта увеличивающейся в объеме мальформации или венозной гипертензии в дренирующих венах [2].

В настоящее время наиболее целесообразным способом лечения остается открытое удаление АВМ, но в качестве самостоятельного метода лечения оно применимо только у пациентов с минимальным риском послеоперационных осложнений. В связи с этим актуальным является проведение эмболизации сосудов мальформации как в качестве подготовки больных к открытому вмешательству, так и самостоятельного метода лечения. Послеоперационная летальность и инвалидизация больных остаются довольно высокими [1, 4—6, 8]. При этом отдаленные результаты внутрисосудистой эмболизации мальформации в системе комплексного лечения изучены недостаточно.

Цель исследования — изучение отдаленных результатов эмболизации АВМ гистоакрилом с учетом локализации, анатомических особенностей, типа тече-

ния, числа внутрисосудистых операций и степени выключения АВМ из кровотока.

Материал и методы

Обследовано 140 пациентов (82 мужчины, 58 женщин) в возрасте от 15 до 59 лет (средний возраст 32,9 года). Срок катамнеза составил — (4 ± 1) год.

В 70% случаев имела место полушарная локализация мальформации, в 22% — подкорковая и в 8% — в структурах заднечерепной ямки. По типам течения выделяли эпилептический тип (34% наблюдений), геморрагический (32%), ишемический (12%), смешанный (22%). При этом обращал на себя внимание тот факт, что у некоторых пациентов (16%) с течением времени формировался смешанный тип течения заболевания. По Ю.М. Филатову (1975) малый размер АВМ (до 5 см^3) встречался в 16% случаев, средний ($5—20 \text{ см}^3$) — в 40%, большой ($20—100 \text{ см}^3$) — в 35% случаев и гигантские мальформации — в 9%. Степень операбельности оценивали с помощью градаций по Martin-Spetzler, которые учитывают объем мальформации, локализацию в функционально значимой зоне головного мозга, наличие поверхностных и (или) глубоких венозных коллекторов. Так, I градация встречалась в 6% наблюдений, II градация — в 17%, III — в 32%, IV градация — в 26% и V — в 19%. Из них I и II градации чаще встречались при геморрагическом и смешанном типах течения (11 и 19% соответственно), III градация практически равнозначно встречалась при всех типах течения, IV и V — при эпилептическом и смешанном типах течения (33 и 23% соответственно).

Необходимыми в обследовании пациентов являлись компьютерная томография, магнитно-резонансная ангиография головного мозга, электроэнцефалография, транскраниальная доплерография сосудов шеи и головного мозга, катетеризационная панангиография. Для оценки клинической симптоматики использовались шкала Е.И. Гусева и В.И. Скворцовой (1991), шкала MMSE, батарея лобной дисфункции FAB, тест рисования часов, индекс Бартела, индекс активности в повседневной жизни ADL, шкала исходов Глазго.

Средний балл по шкале Е.И. Гусева и В.И. Скворцовой при геморрагическом типе течения составил 42, при эпилептическом — 46, при смешанном — 44 и при ишемическом — 45. По шкале MMSE (рис. 1) в основном при геморрагическом и смешанном типах течения количество баллов соответствовало нормаль-

ным показателям когнитивных функций (28—30 баллов), при эпилептическом и ишемическом типах течения — умеренным когнитивным нарушениям (средний балл — 26). Шкала FAB использовалась для скрининга когнитивных нарушений с преимущественным поражением лобных долей или подкорковых церебральных структур, т.е. когда чувствительность MMSE может быть недостаточной. Минимальное количество баллов (средний балл — 12) по батарее лобной дисфункции соответствовало умеренным когнитивным нарушениям и встречалось преимущественно при эпилептическом и смешанном типах течения (рис. 2).

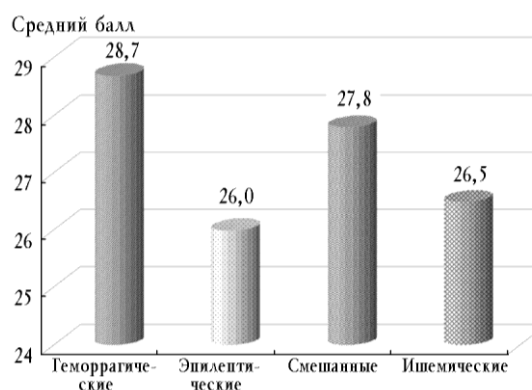


Рис. 1. Когнитивные нарушения по MMSE: 28—30 баллов — норма; 24—27 баллов — умеренные когнитивные нарушения

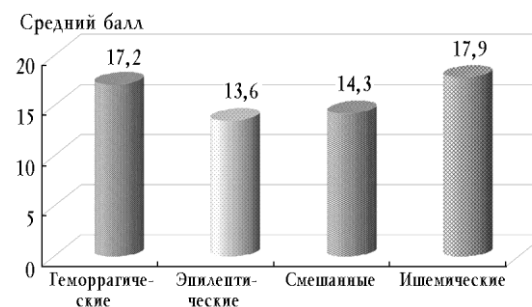


Рис. 2. Когнитивные нарушения по батарее лобной дисфункции: 16—18 баллов — норма; 12—15 баллов — легкие когнитивные нарушения

Всем больным был выполнен один или несколько этапов эмболизации АВМ гистаакрилом в зависимости от количества и размера приводящих сосудов, объема мальформации, формирования коллатерального кровообращения в послеоперационном периоде.

Результаты и обсуждение

После эмболизации АВМ гистаакрилом в 67% случаев было достигнуто частичное выключение АВМ из кровотока, в 29% случаев — субтотальное, в 4% — то-

тальное выключение. Степень радикальности выключения соотносили с градациями по Martin-Spetzler: тотального выключения АВМ из кровотока добились в наблюдениях с I и II градациями, субтотального — при II (34%), III (23%), IV (10%) градациях и частичного выключения при III (12%), IV (27%), V (29%) градациях.

Осложнения встречались в 26% случаев, среди которых различали ишемические осложнения преимущественно в бассейне кровоснабжения сосуда, через который производилась эмболизация (в трех наблюдениях — летальный исход в ближайшем послеоперационном периоде вследствие выраженной ишемии функционально значимых зон головного мозга) и геморрагические осложнения как интраоперационно (3%), так и в раннем послеоперационном периоде (2%). Повторные кровоизлияния в отдаленном периоде встречались в двух наблюдениях, одно из которых закончилось летальным исходом.

В отдаленном периоде при геморрагическом и ишемическом типах течения в большинстве наблюдений когнитивные функции и уровень социально-трудовой адаптации сохранялись на исходном уровне — в среднем 28—30 баллов по MMSE, 16—18 баллов по шкале FAB, 90—100 баллов по индексу Бартела, 4—5 баллов по шкале исходов Глазго. При эпилептическом типе течения в 51% случаев отмечался частичный регресс неврологической симптоматики (в среднем на 2—3 балла по стандартной шкале) и некоторое улучшение когнитивных функций: 25—28 баллов по MMSE, 14—17 баллов по шкале FAB, 90—100 баллов по индексу Бартела, 4—5 баллов по шкале исходов Глазго. В 20% наблюдений в отдаленном периоде следует отметить регресс эписиндрома на фоне применения противосудорожных препаратов, а в 11% случаев, несмотря на противосудорожную терапию, — учащение и усложнение структуры припадков по сравнению с исходным, а также нарастание когнитивных нарушений (до 24 баллов по MMSE, 12 баллов по FAB, 80 баллов по индексу Бартела, 3 баллов по шкале исходов Глазго). В 27% наблюдений с эпилептическим и смешанным типами течения симптоматика в отдаленном периоде, как и эписиндром, сохранялась на ис-

ходном уровне — 28 баллов по MMSE, 16 баллов по шкале FAB, 85—90 баллов по индексу Бартела, 4 балла по шкале исходов Глазго. При смешанном типе течения в 10% случаев в отдаленном периоде доминировали двигательные нарушения со снижением способности к самообслуживанию до 3 баллов по шкале исходов Глазго, 70—80 баллов по индексу Бартела.

Заключение

Таким образом, снижение качества жизни преимущественно было обусловлено наличием когнитивных нарушений при эпилептическом и смешанном типах течения, двигательных нарушений — при смешанном типе течения. Повторные кровоизлияния встречались в 5% наблюдений при частичном выключении АВМ из кровотока. После проведенных эмболизаций отмечалась тенденция к уменьшению частоты и изменению структуры припадков от сложных к более простым.

Литература

1. Бухарин Е.Ю., Яковлев С.Б., Бочаров А.В. и др. Эндовазкулярное лечение АВМ задней черепной ямы // 5-й съезд нейрохирургов России: тез. докл. Уфа, 2009. С. 193—194.
2. Ляпакова М.О. Клиническое течение артериовенозных мальформаций и результаты комплексного лечения: автореф. ... дис. канд. мед. наук. СПб., 1999. 201 с.
3. Brown R.D. Jr., Wiebers D.O., Torner J.C., O'Fallon W.M. Incidence and prevalence of intracranial vascular malformations in Olmsted County, Minnesota, 1965 to 1992 // Neurology. 1996. V. 46. P. 949—952.
4. Charles S. Haw, Terbrugge K., Willinsky R., Tomlinson G. Complications of embolization of arteriovenous malformations of the brain // J. Neurosurg. 2006. V. 104. P. 226—232.
5. Duckwiler G.R., Dion J.E., Viñuela F., Reichman A. Delayed venous occlusion following embolotherapy of vascular malformations in the brain // AJNR. 1992. V. 13. P. 1571—1579.
6. Picard L., Da Costa E., Anxionnat R. et al. Acute spontaneous hemorrhage after embolization of brain arteriovenous malformation with N-butyl cyanoacrylate // J. Neuroradiol. 2001. V. 28. P. 147—165.
7. Tasic G.M., Kostic A., Djurovic B.M. Natural course of the arteriovenous malformations of the brain // Acta chirurgica Iugoslavica. 2008. V. 55 (2). P. 107—118.
8. Valavanis A., Yasargil M.G. The endovascular treatment of brain arteriovenous malformations // Adv. Tech. Stand. Neurosurg. 1998. V. 24. P. 131—214.

Поступила в редакцию 01.10.2009 г.

Утверждена к печати 15.10.2009 г.

Сведения об авторах

Е.С. Андреева — аспирант-невролог отделения хирургии сосудов головного мозга РНХИ им. А.Л. Поленова (г. Санкт-Петербург).

В.С. Панунцев — профессор, д-р мед. наук, нейрохирург, зав. отделением хирургии сосудов головного мозга РНХИ им. А.Л. Поленова (г. Санкт-Петербург).

Андреева Е.С., Панунцев В.С., Иванова Н.Е. Отдаленные результаты эмболизации АВМ головного мозга гистоакрилом

Н.Е. Иванова — профессор, д-р мед. наук, невролог отделения хирургии сосудов головного мозга, главный научный сотрудник, заместитель директора РНХИ им. А.Л. Поленова (г. Санкт-Петербург).

Для корреспонденции

Андреева Елена Сергеевна, тел.: 8-921-323-0724, 8 (812) 495-21-32, e-mail: Elena-sergeevna2005@yandex.ru