

ОСТЕОПОРОЗ У БОЛЬНОГО МУЖСКОГО ПОЛА С РЕВМАТОИДНЫМ АРТРИТОМ (КЛИНИЧЕСКОЕ НАБЛЮДЕНИЕ)

А.А. Мурадянц, Н.А. Шостак, А.А. Кондрашов

Кафедра факультетской терапии им. акад. А.И. Нестерова лечебного факультета ГБОУ ВПО РНИМУ им. Н.И. Пирогова Минздрава России, Москва

Контакты: Артем Александрович Кондрашов kaartjom@yandex.ru

В статье представлено клиническое наблюдение развития ревматоидного артрита (РА) у мужчины, осложненного остеопорозом (ОП). Рассматриваются возможные факторы риска возникновения ОП и переломов, в том числе ассоциированных с РА, необходимость оценки 10-летнего риска основных остеопоротических переломов и переломов шейки бедра в целях своевременного назначения не только препаратов кальция и витамина D для профилактики ОП, но и антиостеопоротической терапии.

Ключевые слова: ревматоидный артрит, остеопороз, калькулятор FRAX, мужской пол, гипогонадизм, бисфосфонаты

OSTEOPOROSIS IN A MALE PATIENT WITH RHEUMATOID ARTHRITIS (A CLINICAL CASE)

A.A. Muradyants, N.A. Shostak, A.A. Kondrashov

Acad. A.I. Nesterov Department of Faculty Therapy, Faculty of Therapeutics, N.I. Pirogov Russian National Research Medical University, Ministry of Health of Russia, Moscow

The paper describes a clinical case of developing rheumatoid arthritis complicated by osteoporosis in a male. It considers the possible risk factors of osteoporosis and fractures, including those associated with rheumatoid arthritis, the necessity of assessing the 10-year risk of major osteoporotic fractures and femoral neck ones to timely use not only calcium and vitamin D preparations, but also antiosteoporotic therapy to prevent osteoporosis.

Key words: rheumatoid arthritis, osteoporosis, FRAX calculator, male sex, hypogonadism, bisphosphonates

Введение

Ревматоидный артрит (РА) является гетерогенным заболеванием, исходы которого во многом определяются своевременной диагностикой и правильно выбранной тактикой лечения. Ранняя стадия РА (в особенности первые 3 мес от начала заболевания) наиболее благоприятна для проведения эффективной базисной терапии. Однако в случаях поздних стадий РА цель терапии состоит не только в минимизации активности заболевания и уменьшении скорости прогрессирования костных деструкций, но и становится особо актуальным комплексный междисциплинарный подход к ведению больного: своевременные ортопедические манипуляции, коррекция психоэмоциональных нарушений, выявление и лечение остеопенического синдрома, контроль гастроинтестинальной и кардиоваскулярной безопасности лечения.

Развитие остеопороза (ОП) является одним из наиболее тяжелых осложнений РА, определяющих неблагоприятное течение и прогноз заболевания [1–4]. ОП при РА относится к вторичным метаболическим остеопатиям, обусловленным иммуноопосредованным нарушением костного ремоделирования с преобладанием

процессов костной резорбции, приводящим к развитию периартикулярного и системного ОП и увеличению риска развития ассоциированных с ОП переломов.

Глюкокортикоиды (ГК), часто используемые в лечении РА, обладают двояким эффектом: являются одними из эффективных препаратов в лечении РА, подавляя активность хронического воспаления, но в то же время занимают лидирующее место среди причин развития вторичного ОП [5].

Известно, что распространенность РА среди лиц мужского пола значительно меньше, имеются отличия клинических проявлений в дебюте заболевания, а развитие ОП у мужчин наступает приблизительно на 10 лет позже, чем у женщин [6]. Это заставляет многих ученых изучать гендерные особенности РА. Так, например, выявлены некоторые особенности течения РА у пациентов мужского пола: более поздний возраст начала заболевания, большая выраженность активности воспалительного процесса и частоты системных проявлений (ревматоидные узелки, снижение массы тела, поражение легких), раннее появление эрозий, а также более значительные функциональные нарушения опорно-двигательного аппарата [7–9].

Однако в последнее время большое внимание привлечено к изучению особенностей ОП у больных РА мужского пола. Известно, что определенная роль в возникновении ОП у мужчин принадлежит возрастному андрогенному дефициту: после 30–40 лет у мужчин уровень тестостерона снижается на 1–2 % в год. В возрасте от 40 до 50 лет примерно 7 % мужчин страдают гипогонадизмом, а в возрасте от 60 до 80 лет – 20 % [10, 11]. В работах D. Gordon et al. показано, что уровень тестостерона при РА коррелирует с титром ревматоидного фактора (РФ) и скоростью оседания эритроцитов (СОЭ) [12].

В 2008 г. ВОЗ был разработан метод, основанный на клинической оценке риска развития переломов, – алгоритм (калькулятор) FRAX, который позволяет определить абсолютную 10-летнюю вероятность возникновения основных остеопоротических переломов и переломов шейки бедра и тем самым выявить пациентов, нуждающихся в назначении антиостеопоротической терапии еще на стадии остеопении по данным двухэнергетической рентгеновской денситометрии (DXA). РА – единственное отдельно выделенное заболевание, которое внесено в данный алгоритм как независимый фактор риска развития переломов [2, 13]. Важным аспектом ведения больного РА является настороженность врача в отношении возможного риска развития остеопоротических переломов и их профилактики, что продемонстрировано в представленном ниже клиническом наблюдении.

Пациент Г., 54 года, обратился на кафедру факультетской терапии им. акад. А.И. Нестерова ГБОУ ВПО РНИМУ им. Н.И. Пирогова с жалобами на боль, припухлость и ограничение движений в мелких суставах кистей и стоп, лучезапястных, плечевых, коленных, голеностопных суставах, боли в шейном и поясничном отделах позвоночника, утреннюю скованность до 3 ч, снижение веса на 5 кг за последний год.

В сентябре 2011 г. больной впервые отметил появление болей в шейном отделе позвоночника при поворотах головы, спустя 1 мес стал отмечать боли и периодическое припухание коленных суставов. Связывал свое состояние с нагрузками на работе и переохлаждением, к врачам не обращался, самостоятельно принимал нестероидные противовоспалительные препараты (НПВП). В ноябре 2011 г. в связи с усилением болей в коленных суставах и появлением болей в плечевых суставах обратился в поликлинику по месту жительства; был поставлен диагноз: двусторонний гонартроз, назначены НПВП, хондропротекторы. С конца декабря 2011 г. стал отмечать боль и припухание лучезапястных суставов, повышение температуры тела до 37,5 °С, ознобы, в анализах крови в поликлинике по месту жительства были выявлены увеличение СОЭ, С-реактивного белка (СРБ) и РФ. В феврале 2012 г. пациент консультирован в НИИ ревматологии РАМН, где впервые был установлен диагноз: РА, полиартрит, серопозитивный, назначен метотрексат

15 мг/нед, НПВП. В марте 2012 г. в связи с сохраняющейся высокой активностью увеличена доза метотрексата до 17,5 мг/нед, неоднократно проводилось внутрисуставное введение ГК. В июне 2012 г. появились боли, ограничение подвижности, ревматические узелки в области локтевых суставов, синовит коленных суставов, в связи с чем консультирован в Московском городском ревматологическом центре. Доза метотрексата была увеличена до 20 мг/нед, назначены метипред 8 мг/сут и диклофенак 50 мг 2 раза в день, после чего отмечено уменьшение активности РА.

После перенесенной острой респираторной вирусной инфекции в августе 2013 г. отмечается резкое ухудшение самочувствия пациента: появление болей в поясничном отделе позвоночника, усиление болей практически во всех группах суставов, постепенное снижение массы тела на 5 кг, теносиновит обоих лучезапястных суставов, синовит голеностопных суставов, в связи с чем консультирован на кафедре факультетской терапии им. акад. А.И. Нестерова ГБОУ ВПО РНИМУ им. Н.И. Пирогова.

В анамнезе также гипертоническая болезнь II стадии, II степени, риск 4 (диагностирована в 2006 г., постоянно принимает периндоприл 5 мг/сут, индапамид 1,5 мг/сут). Не курит и ранее никогда не курил. Алкоголь не употребляет. Женат, имеет 2 детей. Работает электромехаником, инвалид III группы. Заболевания опорно-двигательного аппарата у родственников отрицает. У матери в возрасте 62 лет – чрезвертельный перелом шейки левой бедренной кости (падение с высоты собственного роста).

При осмотре: общее состояние удовлетворительное. Рост 170 см, вес 71 кг. Температура тела 36,7 °С. Кожный покров и видимые слизистые оболочки чистые, нормальной окраски. Лимфоузлы не увеличены. В легких дыхание везикулярное, хрипов нет. Частота дыханий 16 в минуту. Тоны сердца звучные, ритм правильный. Частота сердечных сокращений 78 уд/мин, артериальное давление 140/80 мм рт. ст. Живот мягкий, безболезненный. Печень, селезенка не увеличены. Симптом «поколачивания» отрицательный с обеих сторон. Дефигурация лучезапястных, пястно-фаланговых и проксимальных межфаланговых суставов II–V пальцев обеих кистей, голеностопных, плюснефаланговых суставов II–V пальцев обеих стоп за счет экссудативно-пролиферативных изменений. Сгибательная контрактура обоих локтевых суставов. Болезненность при движении и пальпации плечевых суставов. Руки отводит на 110°, сгибает правую руку на 90°, левую – на 100°. Кисть сжимает в кулак на 90 %, сила сжатия снижена. Ревматоидные узелки в области разгибательной поверхности предплечий. Синовит обоих коленных суставов, положительный симптом баллотирования надколенника с обеих сторон. Положительный симптом бокового сжатия стоп. Гипотрофия мышц бедер. Таким образом, число болезненных суставов составило 16 (из 28)

и 32 (из 68), число припухших суставов — 9 (из 28) и 13 (из 66).

Клинический анализ крови от 12.12.13: гемоглобин — 135 г/л, лейкоциты — $6,7 \times 10^9$ /л, палочкоядерные лейкоциты — 2 %, сегментоядерные — 54 %, эозинофилы — 1 %, лимфоциты — 37 %, моноциты — 8 %, СОЭ — 45 мм/ч (по Вестергрену).

Биохимический анализ крови от 13.12.13: общий белок — 70 г/л, альбумин — 43,44 г/л, аланинаминотрансфераза — 28,9 Ед/л, аспартатаминотрансфераза — 32,4 Ед/л, холестерин — 5,87 ммоль/л, липопротеиды низкой плотности — 4,16 ммоль/л, липопротеиды высокой плотности — 0,88 ммоль/л, кальций общий — 2,28 ммоль/л, кальций ионизированный — 1,19 ммоль/л, щелочная фосфатаза 165 Ед/л, креатинин — 67,7 мкмоль/л.

Иммунологический анализ крови от 13.12.13: СРБ — 15 мг/л, РФ — 300 Ед/л, антитела к циклическому цитруллинированному пептиду (АЦЦП) — 94,6 Ед/мл.

Общий анализ мочи — без патологии.

На рентгенограмме органов грудной клетки от 12.12.13: легочные поля прозрачные, очаговых и инфильтративных изменений нет, корни структурны, не расширены. Тень сердца и аорты без особенностей.

На рентгенограммах кистей от 13.12.13: около-суставной ОП, сужение суставных щелей пястно-фаланговых и проксимальных межфаланговых суставов, множественные краевые узур (эрозии) — общее количество 7.

Интенсивность боли, оцененная пациентом по визуальной аналоговой шкале (ВАШ), — 64 мм, общее состояние заболевания по ВАШ — 75 мм.

Исходя из числа болезненных и припухших суставов, оценки состояния здоровья по мнению пациента и показателя СОЭ (по Вестергрену), была определена активность заболевания (DAS28 — Disease Activity Score 28) — 6,79, что соответствует высокой степени активности заболевания.

Таким образом, у пациента выявлены следующие факторы риска развития ОП и переломов:

- белая (европеоидная) раса;
- РА и ассоциированные с ним низкая физическая активность и склонность к падениям;
- наследственность (семейный анамнез ОП, в частности перелома шейки бедра);
- системный прием ГК > 3 мес;

Некоторые факторы риска развития ОП требовали исключения: гипогонадизм, дефицит витамина D, снижение клиренса креатинина и/или скорости клубочковой фильтрации (СКФ), низкая минеральная плотность костной ткани (МПК).

Гормональный статус от 22.12.13: тестостерон общий — 9,89 нмоль/л (норма > 12 нмоль/л); глобулин, связывающий половые гормоны, — 32,8 нмоль/л (норма 15–61 нмоль/л); уровень свободного тестостерона — 0,194 нмоль/л (норма > 0,225 нмоль/л), рассчитан с по-

мощью электронного калькулятора [14]. Выявленное снижение общего и свободного тестостерона можно расценить как андрогенный дефицит/гипогонадизм.

Витамин D (25(OH) D₃) — 13,05 нг/мл (норма > 30 нг/мл). Данный показатель был более чем в 2 раза меньше нижней границы нормы, поэтому был расценен как дефицит витамина D.

СКФ (рассчитан по формуле СКД-EPI) — 103 мл/мин/1,73 м² (норма).

Для оценки МПК пациенту 19.12.13 выполнена DXA (рис. 1): МПК шейки правой бедренной кости 0,742 г/см² (Т-критерий -1,9 SD), МПК проксимального отдела правой бедренной кости 0,935 г/см² (Т-критерий -1,1 SD), МПК поясничного отдела позвоночника 0,788 г/см² (Т-критерий -2,3 SD), что соответствует уровню остеопении.

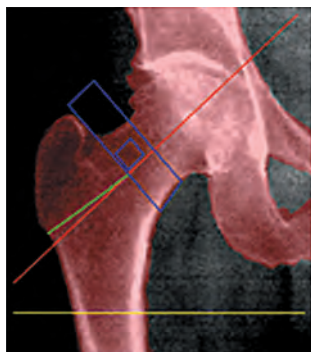Однако, учитывая наличие большого количества факторов риска ОП и переломов у больного РА, необходимо рассчитать 10-летний абсолютный риск основных остеопоротических переломов с использованием калькулятора FRAX [15] (рис. 2), который позволяет определить необходимость назначения антиостеопоротической терапии. Порог вмешательства на основании определения 10-летнего абсолютного риска представлен на рис. 3 и соответствует высокому риску остеопоротических переломов, требующему назначения антиостеопоротических препаратов.

В связи с жалобами на боли в нижней части спины пациенту была выполнена рентгенография поясничного отдела позвоночника в боковой проекции: повышение рентгенопрозрачности костной ткани, «рамочная» структура тел позвонков; небольшой пролапс опорных площадок тел L2, L3; деформации тел позвонков нет (индексы тел позвонков > 0,8), определяются остеофиты на передних углах тел позвонков.

Диагноз: РА, полиартрит, серопозитивный, АЦЦП-позитивный, развернутая стадия, эрозивный (рентгенологическая стадия III), активность высокая (DAS28 = 6,79), с внесуставными проявлениями (ревматоидные узелки, амиотрофический синдром). Остеопения с преимущественной потерей массы кости в поясничном отделе позвоночника (Т-критерий -2,3 SD). Десятилетний риск основных остеопоротических переломов 26 %, перелома бедренной кости — 3,6 %. Деформирующая дорсопатия. Распространенный спондилоартроз II стадии. Функциональный класс 3. Дефицит витамина D. Гипогонадизм.

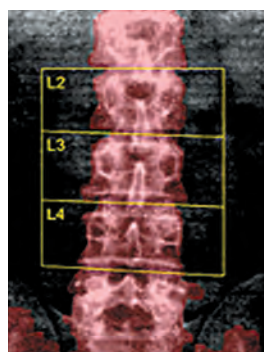
Пациенту увеличена доза метотрексата до 20 мг/нед (подкожно), назначен также гидроксихлорохин 200 мг/сут. Учитывая высокий риск переломов поясничного отдела позвоночника и проксимального отдела бедра, снижение уровня витамина D, пациенту были назначены препараты кальция и витамина D в ежедневной дозе 1500 мг и 1000 мг соответственно, а также бисфосфонаты (алендроновая кислота 70 мг/нед). В связи со снижением уровня общего и свободного тестостерона пациенту рекомендована кон-

Правое бедро



Страна: Россия		
Тип перелома	Без BMD, %	С учетом BMD, %
Остеопоротический	4,64	7,38
Бедро	0,24	1,37

Спина



10-летний прогноз риска перелома. Страна: Россия		
Тип перелома	Без BMD, %	С учетом BMD, %
Остеопоротический	18,78	NC
Бедро	4,08	NC

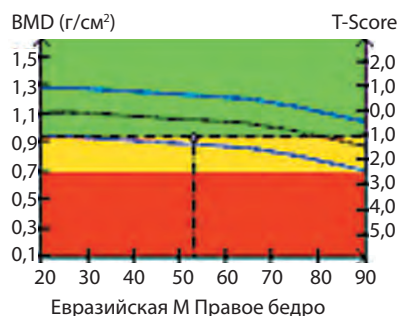
Данные денситометрии

ROI	BMD (г/см ²)	BMC (г)	Площадь (см ²)	T-score	Z-score
Шейка бедра	0,742	4,43	5,97	-1,9 (73 %)	-1,1 (82 %)
Большой вертел	0,717	9,64	13,45	-1,0 (84 %)	-0,7 (88 %)
Межвертельное пр-во	1,130	23,61	20,89	-0,9 (80 %)	-0,7 (89 %)
Все бедро	0,935	37,68	40,31	-1,1 (84 %)	-0,7 (88 %)
Урд	0,443	0,47	1,06	NC	NC

Данные денситометрии

ROI	BMD (г/см ²)	BMC (г)	Площадь (см ²)	T-score	Z-score
12	0,760	12,81	16,85	-2,5 (67 %)	-2,2 (70 %)
13	0,817	15,37	18,83	-2,0 (74 %)	-1,7 (77 %)
14	0,875	15,27	19,45	-2,0 (73 %)	-1,7 (76 %)
Полный	0,788	43,46	55,14	-2,3 (78 %)	-1,9 (75 %)

Нормативная кривая Правое бедро



Нормативная кривая Спина

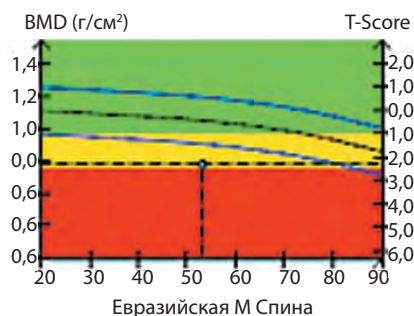


Рис. 1. Больной Г., 54 года. Результат DXA проксимального отдела правой бедренной кости и поясничного отдела позвоночника. BMD – минеральная плотность костной ткани, BMC – минеральная костная масса

сультация уролога-андролога для решения вопроса о назначении тестостерона.

Обсуждение

Таким образом, развитие остеопенического синдрома у данного пациента ассоциировалось с такими факторами риска, как белая (европеоидная) раса, низкая МПК, наличие РА-ассоциированных факторов (активности, стадии заболевания и др.). Однако важную роль в развитии остеопении сыграли выявленные дефицит витамина D и гипогонадизм. Также, несмотря на то что снижение МПК по T-критерию достигло лишь уровня остеопении, расчет FRAX выявил высокий риск низкоэнергетических переломов, что требовало назначения антиостеопоротической терапии.

Основной задачей профилактики ОП у больных РА является своевременная диагностика и адекватная терапия, направленная на снижение активности заболевания, расширение двигательной активности пациента. Известно, что пациентам, получающим ГК на протяжении 3 и более месяцев, показано назначение витамина D и препаратов кальция в целях профилактики нарушений минерализации костной ткани [16].

Важным фактором развития ОП является гипогонадизм. Так, в исследованиях D. Vanderschueren et al. [17], W. Balkan et al. [18], K.M. Wiren et al. [19] показано, что снижение уровня тестостерона оказывает негативное влияние на костную ткань. Снижение уровня тестостерона у больных РА ассоциировано с активно-

страна: **Россия** Имя / ID: Пациент Г. [О факторах риска](#)

анкета:

1. Возраст (от 40 до 90 лет) или дата рождения
 Возраст: Дата рождения: год: месяц: день:

2. Пол Мужской женский

3. Вес (кг)

4. Рост (см)

5. Предшествующий перелом нет да

6. Перелом бедра у родителей нет да

7. Курение в настоящее время нет да

8. Глюкокортикоиды нет да

9. Ревматоидный артрит нет да

10. Вторичный остеопороз нет да

11. Алкоголь от 3 единиц и более в день нет да

12. Минеральная плотность кости (МПК)
 показатель T

BMI: 24.6
 The ten year probability of fracture (%)
with BMD

Major osteoporotic	26
Hip fracture	3.6

Рис. 2. Расчет 10-летнего абсолютного риска основных остеопоротических переломов и переломов проксимального отдела бедра с использованием калькулятора FRAX, валидированного для России

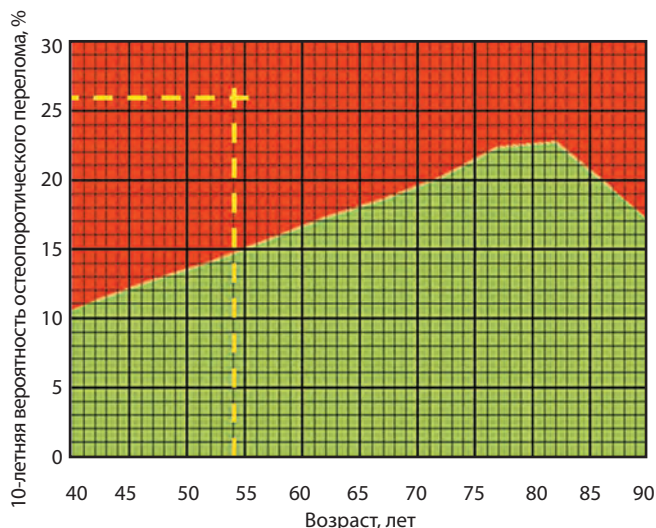


Рис. 3. Порог вмешательства на основании определения 10-летнего абсолютного риска основных остеопоротических переломов

стью заболевания, механизм реализации которого обусловлен негативным влиянием интерлейкина-1,

интерлейкина-6, фактора некроза опухоли α на все звенья оси гипоталамус—гипофиз—гонады [20]. Обследование больных РА у андролога с определением фолликулостимулирующего и лютеинизирующего гормонов может позволить уточнить характер гипогонадизма (первичный или вторичный); однако у больных РА чаще имеют место оба компонента [21]. Если выраженность вторичного гипогонадизма может уменьшиться на фоне адекватной терапии РА, то первичный гипогонадизм требует междисциплинарного подхода к терапии больных (наблюдение урологом и назначение препаратов тестостерона).

Использование алгоритма FRAX особенно актуально у пациентов со снижением МПК до уровня остеопении и имеющих помимо РА другие факторы риска развития ОП и ассоциированных с ним переломов.

В целом лечение ОП у больных РА мужского пола не отличается от терапии первичного ОП у мужчин [22]. Среди лекарственных средств препаратами выбора являются бисфосфонаты, имеющие на сегодняшний день наиболее доказанную эффективность.

Л И Т Е Р А Т У Р А

1. Oelzner P., Schwabe A., Lehmann G. et al. Significance of risk factors for osteoporosis is dependent on gender and menopause in rheumatoid arthritis. *Rheumatol Int* 2008;28(11):1143–50.
 2. Kim S.Y., Schneeweiss S., Liu J. et al. Risk of osteoporotic fracture in a large population-based cohort of patients with rheumatoid

arthritis. *Arthritis Res Ther* 2010;12(4):R154.
 3. Haugeberg G., Orstavik R.E., Uhlig T. et al. Bone loss in patients with rheumatoid arthritis: results from a population-based cohort of 366 patients followed up for two years. *Arthritis Rheum* 2002;46(7):1720–8.
 4. Roux C. Osteoporosis in inflammatory joint diseases. *Osteoporosis Int* 2011;22(2):421–33.

5. Pereira R.M., Carvalho J.F., Canalis E. Glucocorticoid-induced osteoporosis in rheumatic diseases. *Clinics (Sao Paulo)* 2010;65(11):1197–205.
 6. Cawthon P.M. Gender differences in osteoporosis and fractures. *Clin Orthop Relat Res* 2011;469(7):1900–5.

7. Jawaheer D., Lum R.F., Gregersen P.K., Criswell L.A. Influence of male sex on disease phenotype in familial rheumatoid arthritis. *Arthritis Rheum* 2006;54(10):3087–94.
8. Weyand C.M., Schmidt D., Wagner U., Goronzy J.J. The influence of sex on the phenotype of rheumatoid arthritis. *Arthritis Rheum* 1998;41(5):817–22.
9. Раскина Т.А., Летаева М.В. Минеральная плотность костной ткани у мужчин при различных клинических вариантах ревматоидного артрита. *Науч-практ ревматол* 2011;(2):21–4.
10. Harman S.M., Metter E.J., Tobin J.D. et al. Longitudinal effects of aging on serum total and free testosterone levels in healthy men. *Baltimore Longitudinal Study of Aging. J Clin Endocrinol Metab* 2001;86(2):724–31.
11. Bhasin S., Cunningham G.R., Hayes F.J. et al. Testosterone therapy in men with androgen deficiency syndromes: an Endocrine Society clinical practice guideline. *J Clin Endocrinol Metab* 2010;95(6):2536–59.
12. Gordon D., Beastall G.H., Thomson J.A. Sturrock R.D. Androgenic status and sexual function in males with rheumatoid arthritis and ankylosing spondylitis. *Q J Med* 1986;60(231):671–9.
13. Kanis J.A., Johnell O., Odén A. et al. FRAX and the assessment of fracture probability in men and women from the UK. *Osteoporos Int* 2008;19(4):385–97.
14. <http://www.issam.ch/freetesto.htm>.
15. <http://www.shef.ac.uk/FRAX/tool.aspx?country=13>.
16. Grossman J.M., Gordon R., Ranganath V.K. et al. American College of Rheumatology 2010 recommendations for the prevention and treatment of glucocorticoid induced osteoporosis. *Arthritis Care Res (Hoboken)* 2010;62(11):1515–26.
17. Vanderschueren D., Vandeput L., Boonen S. et al. Androgens and bone. *Endocr Rev* 2004;25(3):389–425.
18. Balkan W., Burnstein K.L., Schiller P.C. et al. Androgen-induced mineralization by MC3T3-E1 osteoblastic cells reveals a critical window of hormone responsiveness. *Biochem Biophys Res Commun* 2005;328(3):783–9.
19. Wiren K.M. Androgens and bone growth: it's location, location, location. *Curr Opin Pharmacol* 2005;5(6):626–32.
20. Edwards C.J., Williams E. The role of interleukin-6 in rheumatoid arthritis-associated osteoporosis. *Osteoporos Int* 2010;21(8):1287–93.
21. Kalyani R.R., Gavini S., Dobs A.S. Male hypogonadism in systemic disease. *Endocrinol Metab Clin North Am* 2007;36(2):333–48.
22. Клинические рекомендации. Остеопороз. Диагностика, профилактика и лечение. Под ред. Л.И. Беневоленской, О.М. Лесняк. М.: ГЭОТАР-Медиа, 2009.