

УДК 616.716-007(477)

Галич Л.В., Куроєдова В.Д., Галич Л.Б.

ОСОБЛИВОСТІ ТИПУ РОСТУ НИЖНЬОЇ ЩЕЛЕПИ У ПАЦІЄНТІВ ПІВНІЧНОГО ТА ЦЕНТРАЛЬНОГО РЕГІОНІВ УКРАЇНИ З АНОМАЛІЯМИ ІІ КЛАСУ ЗА ЕНГЛЕМ

ВДНЗУ «Українська медична стоматологічна академія», м. Полтава
Сумська обласна дитяча клінічна стоматологічна поліклініка, м. Суми

Прогнозування основного напрямлення росту нижньої щелепи має велике теоретичне і практичне значення для вибору оптимального періоду початку ортодонтичного лікування сагітальних аномалій прикусу, визначення плану лікування, вибору його засобів і прогнозування результатів. Мета дослідження. Порівняти типи росту нижньої щелепи між пацієнтами північного та центрального регіонів України з аномаліями ІІ класу за Енглеєм. Об'єкт та методи дослідження. Проведено рентгенологічне дослідження 76 пацієнтів з пізнім змінним прикусом у порівнянні з даними 2006 року. Визначення типу росту нижньої щелепи проводилось за ортопантомограмами за методикою німецьких авторів. Результати дослідження. Дослідження типу росту нижньої щелепи пацієнтів північного регіону України із аномаліями ІІ класу за Енглеєм показали, що нейтральний тип росту виявлено у 36,84% пацієнтів, що майже у два рази більше, ніж в українців центрального регіону. Така сама картина спостерігається при порівнянні даних вертикального та горизонтального типів росту (19,74% і 18,42% відповідно). І навпаки лише 25% припадає на пацієнтів з комбінованим типом росту, що майже в два рази менше ніж в групі полтавських пацієнтів. Висновки. У пацієнтів Сумської та Полтавської області із аномаліями ІІ класу за Енглеєм встановлено різні типи росту нижньої щелепи.

Ключові слова: аномалії ІІ класу за Енглеєм, тип росту, нижня щелепа, ортопантографія, північний та центральний регіони України.

НДР «Стан ортодонтичного здоров'я та його корекція у пацієнтів різного віку із дистальним прикусом» № держреєстрації 0113 і 003539

Висока розповсюдженість зубощелепних аномалій пояснює високий відсоток пацієнтів, які потребують ортодонтичного втручання [6]. При їх лікуванні рентгенологічне дослідження використовується не тільки з метою первинної діагностики, але й в подальшому при здійсненні ряду лікувальних заходів та контролю за їх якістю. У зв'язку з цим, стоматологія займає перше місце за зверненнями до рентгенологічного методу дослідження з розрахунку на одного пацієнта.

Серед рентгенографічних методів ортопантомографія за останні 30 років стала основною методикою рентгенологічного дослідження зубощелепного апарату. Цьому сприяло скорочення часу дослідження, низькі дози випромінювання пацієнтів та висока інформативність [1].

Ортопантомограма дозволяє прогнозувати ортодонтичне лікування, контролювати етапи та кінцевий результат [7].

Одним із ведучих факторів ступеня тяжкості морфологічних змін зубощелепного апарату при аномаліях прикусу є тип росту нижньої щелепи. Прогнозуванню основного напрямлення росту нижньої щелепи стали приділять увагу лише в останні 20 років. Такі дослідження мають велике теоретичне і практичне значення для вибору оптимального періоду початку ортодонтичного лікування сагітальних аномалій прикусу, визначення плану лікування, вибору його засобів і прогнозування результатів [3, 4, 5].

Велика кількість робіт, які присвячені цьому питанню, висвітлюють вивчення типів росту нижньої щелепи за допомогою телерентгенографічного дослідження [4,5]. І лише поодинокі відомості представлені у вітчизняній та іноземній літературі щодо вивчення типів росту нижньої щелепи за даними ортопантомографії [1, 2, 7, 8, 9].

Мета дослідження

Удосконалення методів діагностики зубощелепного апарату у пацієнтів із аномаліями прикусу ІІ класу за Енглеєм в пізньому періоді змінного прикусу, оцінюючи тип росту нижньої щелепи за даними ортопантомографії. Порівняння типів росту нижньої щелепи між пацієнтами північного та центрального регіонів України з вище зазначеними аномаліями прикусу.

Об'єкт та методи дослідження

Для визначення типу росту нижньої щелепи проведено рентгенологічне дослідження 76 пацієнтів з пізнім змінним прикусом на базі Сумської обласної дитячої клінічної стоматологічної поліклініки, яким встановлений діагноз зубощелепних аномалій ІІ класу за Енглеєм. Визначення типу росту нижньої щелепи проводилось за ортопантомограмами із вимірами нижньощелепних кутів за методикою німецьких авторів (рис.1) [7]

При вивченні рентгенівських знімків застосовувалися наступні інструменти: лінійка, транспортир. Проведено 152 виміри із статистичною обробкою за Стьюдентом.

У 2006 році полтавські дослідники провели аналіз ортопантомограм 102 українців у віці 9-30 років з дистальною оклюзією зубних рядів, які знаходились на ортодонтичному лікуванні на базі кафедри післядипломної освіти лікарів-ортодонтів ВДНЗУ «Українська медична стоматологічна

академія».

Показник кута нижньої щелепи, що дорівнює $123\pm 5^\circ$, свідчить про нейтральний тип росту, менший за 118° - про горизонтальний, а більший за 128° відповідає вертикальному типу росту. Якщо правий та лівий кути відповідають різним типам росту, то таке становище трактується як комбінований тип росту нижньої щелепи (рис.1).

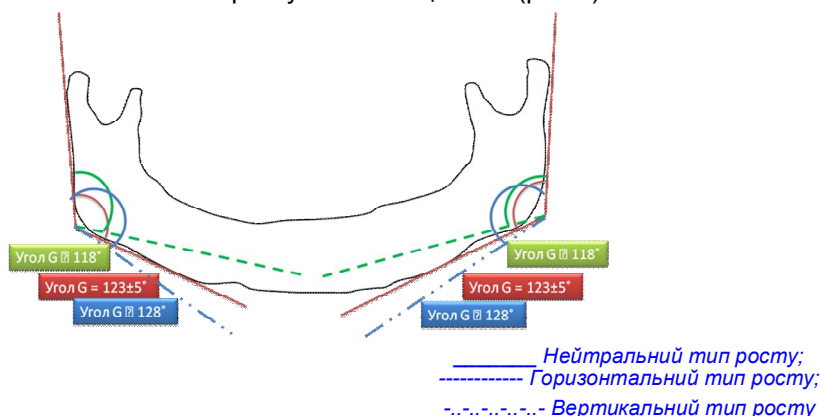


Рис. 1. Схема визначення типів росту нижньої щелепи за ортопантомограмами

Порівняння типів росту нижньої щелепи між полтавськими та сумськими пацієнтами із аномаліями II класу за Енглеом проводили на підставі опублікованих даних 2006 року [2] та нашими дослідженнями 2013 року.

Результати дослідження та їх обговорення

За даними дослідження встановлено, що у значній кількості обстежених пацієнтів ($36,84\pm 5,53\%$), які знаходяться на ортодонтичному лікуванні в Сумській обласній дитячій клінічній стоматологічній поліклініці, спостерігається нейтральний тип росту нижньої щелепи, тобто величина гоніального кута була в межах $123\pm 5^\circ$ (таблиця 1).

Значення нижньощелепного кута менше за 118° визначено у $18,42\pm 4,47\%$ випадків, що говорить про горизонтальний тип росту. На $1,32\%$ більше, а саме $19,74\pm 4,56\%$ складають пацієнти із вертикальним типом росту нижньої щелепи, гоніальні кути яких були більші за 128° .

Таблиця 1.

Типи росту нижньої щелепи у пацієнтів північного регіону України за даними ортопантомографії

	Нейтральний тип росту n / %	Вертикальний тип росту n / %	Горизонтальний тип росту n / %	Комбінований тип росту n / %
Хлопчики	17 (22,37%)	5 (6,58%)	4 (5,26%)	12 (15,79%)
Дівчатка	11 (14,47%)	10 (13,16%)	10 (13,16%)	7 (9,21%)
Всього	28 (36,84±5,53%)	15 (19,74±4,56%)	14 (18,42±4,47%)	19 (25±4,98%)

Необхідно зазначити, що у дівчаток більш часто спостерігаються три типи росту нижньої щелепи: нейтральний, вертикальний та горизонтальний, в той час як у хлопчиків ведучим був нейтральний та комбінований типи росту.

У групі пацієнтів з комбінованим типом росту нижньої щелепи сполучення нейтрального та вертикального типу росту визначено у $63,16\%$, що майже у 2 рази більше ніж комбінація нейтрального та горизонтального типу росту (таблиця 2).

Стосовно гендерної приналежності, то слід зауважити, що у хлопців поєднання нейтрального та вертикального типу росту спостерігалось вдвічі частіше ніж у дівчат.

Таблиця 2.

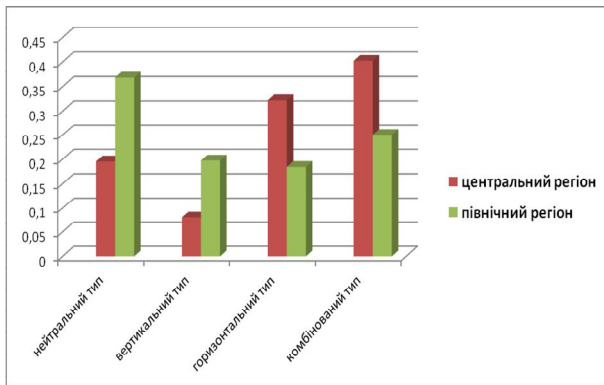
Характеристика комбінованого типу росту нижньої щелепи у пацієнтів північного регіону України за даними ортопантомографії

Комбінований тип росту			
Нейтральний/вертикальний		Нейтральний/горизонтальний	
Хлопчики	Дівчатка	Хлопчики	Дівчатка
8 (42,11%)	4 (21,05%)	4 (21,05%)	3 (15,79%)
Всього: 12 (63,16%)		Всього: 7 (36,84%)	

Викликає зацікавленість порівняння типів росту нижньої щелепи за даними ортопантомограм між пацієнтами північного та центрального регіонів України з аномаліями II класу за Енглеом. Порівняння даних досліджень типів росту нижньої щелепи полтавських пацієнтів 2006 року та сумських пацієнтів з пізнім змінним прикусом 2013 року представлені в діаграмі 1.

Діаграма 1.

Порівняльна характеристика типів росту нижньої щелепи у пацієнтів північного та центрального регіонів України з аномаліями II класу за Енглеом



У пацієнтів центрального регіону України (Полтава та Полтавська область) з дистальною оклюзією при дослідженні 2006 року найбільший відсоток приходить на комбінований тип росту (40,23%), трохи менше – на горизонтальний тип росту (32,18%). Нейтральний тип росту складає 19,54%, та тільки 8,05% складають пацієнти з вертикальним типом росту нижньої щелепи.

Дослідження типу росту нижньої щелепи пацієнтів північного регіону України (Суми та Сумська область) із аномаліями II класу за Енглеом показали дещо іншу картину. Нейтральний тип росту нижньої щелепи виявлено у 36,84% пацієнтів, що майже у два рази більше, ніж в українців центрального регіону України порівняно з дослідженнями 2006 року. Така сама картина спостерігається при порівнянні даних вертикального та горизонтального типів росту (19,74% і 18,42% відповідно). І навпаки лише 25% приходить на пацієнтів з комбінованим типом росту, що майже в два рази менше ніж в групі полтавських пацієнтів.

Висновки

Таким чином, у пацієнтів із аномаліями II класу за Енглеом в пізньому періоді змінного прикусу за даними ортопантограм встановлено різні типи росту нижньої щелепи.

У переважній більшості обстежених північного регіону України спостерігається нейтральний тип росту (36,84±5,53%), горизонтальний та вертикальний типи росту складають 18,42±4,47% та 19,74±4,56% відповідно. У 25±4,98% досліджених спостерігається комбінований тип росту нижньої щелепи, поєднання нейтрального та вертикального типу росту нижньої щелеп визначено в 1,7 рази більше ніж сполучення нейтрального та горизонтального.

При порівнянні типів росту нижньої щелепи за даними ортопантограм між українськими пацієнтами із аномаліями II класу за Енглеом двох регіонів України встановлено, що гармонійний нейтральний тип росту нижньої щелепи є ведучим у пацієнтів Сумської області. Для обстежених полтавського регіону найбільш поширеним є комбінований тип росту нижньої щелепи.

Література

1. Головкин Н.В. Типи росту щелеп у пацієнтів з глибоким прикусом та ретрузією передніх зубів в різні вікові періоди / Н.В. Головкин, Хейдарі Мехді Хоссейн // Вісник «УМСА» Актуальні проблеми сучасної медицини. – 2013. – Т.13, вип. 2 (42). – С.28-30.
2. Куроедова В.Д. Функциональная характеристика зубочелюстной системы немецких и украинских ортодонтических пациентов по данным ортопантограмм / В.Д. Куроедова, М.И. Дмитренко, Р. Рейнхардт // Ортодонтия. – 2006. – №2 [34]. – С.20-21.
3. Куроедова В.Д. Тип строения лицевого скелета у пациентов с зубочелюстными аномалиями, осложненными скученностью зубов в постоянном прикусе / В.Д. Куроедова, Н.В. Головкин, М.И. Дмитренко // Матеріали міжнарод. наук.-практ. конф. – Харків, 2009. – 30-31 жовтня. – С.238-239.
4. Польша Л.В. Изучение направления роста челюстных костей у пациентов с дистальной окклюзией / Л.В. Польша, И.С. Барцева, В.С. Карлова // Ортодонтия. – 2013. – №2 (62). – С.59.
5. Степанов Г.М. Изучение типа роста лицевого черепа у пациентов с зубоальвеолярным укорочением / Г.М. Степанов // Ортодонтия. – 2012. – №1. – С. 93-94.
6. Смаглюк Л.В. Мезіо-дистальні параметри розмірів зубів пацієнтів з різними формами дистальної оклюзії / Л.В. Смаглюк, Ель Бураві Абдулжаліл Салах // Сучасна ортодонція – шлях професійного розвитку: Матеріали наук.-практ. конф. з між нар. участю. – К., 2012. – С.32.
7. Reinhardt R., Burwinkel M., Emmer D. Comparison of angular measurements in digital and conventional panoramic radiographs or lateral cephalograms / R. Reinhardt, M. Burwinkel, D. Emmer // Final Programme Abstract Book 81st Congress EOS European Orthodontic Society, Amsterdam – Netherlands. – 2005. – 3-7 June // Johannes Gutenberg University, MAINZ, Germany – № po-127.
8. Reinhardt R., Kurojedova W.D. Comparison of angular measurements in panoramic radiographs of german and ukrainian patients / R. Reinhardt, W.D. Kurojedova // Final Programme Abstract Book 81st Congress EOS European Orthodontic Society, Amsterdam – Netherlands. – 2005. – 3-7 June // Johannes Gutenberg University, MAINZ, Germany Ukrainian Dental Academy, POLTAVA, Ukraine – № po-186.
9. Reinhardt R., Kurojedova V., Wehrbein H. Analysis of supporting areas and angles on dental pantomograms using a new program / R. Reinhardt, V. Kurojedova, H. Wehrbein // Final Programme Abstract Book 86th Congress EOS European Orthodontic Society, Portoroz, Slovenia. – 2010. – 15-19 June / Departments of Orthodontics, 'Dental Clinic of Johannes Gutenberg University Mainz, Germany and 'Dental Clinic of the Medical Academy Poltava, Ukraine – № SP 295.

Реферат

ОСОБЕННОСТИ ТИПА РОСТА НИЖНЕЙ ЧЕЛЮСТИ У ПАЦИЕНТОВ СЕВЕРНОГО И ЦЕНТРАЛЬНОГО РЕГИОНОВ УКРАИНЫ С АНОМАЛИЯМИ II КЛАССА ПО ЭНГЛЕУ

Галич Л.В., Куроедова В.Д., Галич Л.Б.

Ключевые слова: аномалии II класса по Энглеу, тип роста, нижняя челюсть, ортопантомография, северный и центральный регионы Украины.

Прогнозирование основного направления роста нижней челюсти имеет большое теоретическое и практическое значение для выбора оптимального периода начала ортодонтического лечения сагиттальных аномалий прикуса, определения плана лечения, выбора его способов и прогнозирования результатов. Цель исследования. Сравнить типы роста нижней челюсти у

пациентов северного и центрального регионов Украины с аномалиями II класса по Энглю. Объект и методы исследования. Проведено рентгенологическое исследование 76 пациентов с поздним сменным прикусом в сравнении с данными 2006 года. Определение типа роста нижней челюсти проводилось по ортопантомограммам по методике немецких авторов. Результаты исследования. Исследование типов роста нижней челюсти пациентов северного региона Украины с аномалиями II класса по Энглю показали, что нейтральный тип роста выявлено у 36,84% пациентов, что почти в два раза больше, чем у украинцев центрального региона. Такая же картина наблюдается при сравнении данных вертикального и горизонтального типов роста (19,74% и 18,42% соответственно). И наоборот, только 25% приходится на пациентов с комбинированным типом роста, что почти в два раза меньше, чем в группе полтавских пациентов. Выводы. У пациентов Сумской и Полтавской области с аномалиями II класса по Энглю установлены разные типы роста нижней челюсти.

Summary

FEATURES OF MANDIBLE GROWTH TYPE IN PATIENTS DWELLING IN NORTHERN AND CENTRAL REGIONS OF UKRAINE WITH CLASS II MALOCCLUSION

Galych L.V., Kuroedova V.D., Galych L.B.

Keywords: Class II anomalies by Engle, type of growth, mandible, orthopantomography, northern and central regions of Ukraine.

Prognosis of the mandible development is of great theoretical and clinical significance for determining the proper time to start orthodontic correction of sagittal malocclusions, to make up the plan of treatment, to choose better techniques, and to prognosticate its outcomes. The aim of the research is to compare the mandible development in patients dwelling in northern and central regions of Ukraine with malocclusions II class by E. Angle. 76 patients with delayed mixed dentition were subjected to orthopantomography to determine the type of mandible growth. The study of mandible growth in the patients dwelling in the northern regions of Ukraine who have abnormalities class II by E. Angle has shown the neutral type of mandible growth is detected in 36.84% of the patients that is twice as more as in the patients from the central region. The identical pattern is observed when comparing data that horizontal and vertical type of mandible growth (19.74% and 18.42%, respectively). Conversely, only 25% of the patients are diagnosed to have combined type of mandible growth that is a twofold decrease than in the group of Poltava patients. Thus, the patients from Sumy and Poltava regions with malocclusions II class by E. Angle show different types of mandible growth.