

© КОЛЛЕКТИВ АВТОРОВ, 2013

УДК 617.55-009.7-06:612.55]-039.34-053.2-07:616.31-008.8-091

С.Н. Шатохина¹, Н.В. Юрченко², В.М. Елизарова², А.В. Горелов³, В.Н. Шабалин¹**ОСОБЕННОСТИ МОРФОЛОГИЧЕСКОЙ КАРТИНЫ РОТОВОЙ ЖИДКОСТИ У ДЕТЕЙ С ПЕРИОДИЧЕСКОЙ БОЛЕЗНЬЮ**¹Филиал ГБОУ ВПО РНИМУ им. Н.И. Пирогова Минздравсоцразвития России «НКЦ геронтологии», 129226, г. Москва; ²ГБОУ ВПО МГМСУ им. А.И. Евдокимова Минздрава России, 127206, г. Москва; ³ГБОУ ВПО Первый МГМУ им. И.М. Сеченова Минздрава РФ, 119435, г. Москва

Периодическая болезнь – моногенное наследственное заболевание с аутосомно-рецессивным типом наследования, которое встречается среди популяций Средиземноморского региона. Методом краевой дегидратации биологической жидкости изучены текстуры ротовой жидкости у 62 детей с периодической болезнью в стадии обострения и ремиссии. Установлено, что в стадии ремиссии заболевания имеет место проявление признаков защитной биоминерализации в виде кристаллизации пластинчатых текстур ротовой жидкости. При обострении заболевания впервые выявлена тропность двух составляющих ротовой жидкости – пластинчатых текстур и клеток плоского эпителия слизистой оболочки полости рта. Установлено, что ранним признаком обострения периодической болезни является тропность эпителия слизистой оболочки полости рта к пластинчатым текстурам.

Ключевые слова: периодическая болезнь; стоматологический статус; ротовая жидкость; метод краевой дегидратации; текстура; технология «Литос-система»

S.N. Shatokhina¹, N.V. Yurchenko², V.M. Elizarova², A.V. Gorelov³, V.N. Shabalin¹**FEATURES OF THE MORPHOLOGICAL PICTURE OF ORAL LIQUID AT CHILDREN WITH THE PERIODIC DISEASE**¹Russian Health Ministry “NCC gerontology”, 129226, Moscow, Russia; ²Moscow State University of Medicine and Dentistry A.I. Evdokimov Health Ministry of Russian Federation 127206, Moscow, Russia; ³First Moscow State Medical University I.M. Sechenov Health Ministry of Russian Federation, 119435, Moscow, Russia

Periodic disease – monogenic hereditary disease with an autosomal recessive mode of inheritance, which is found among the populations of the Mediterranean region. The method of boundary dehydration of biological fluids explored the texture of the oral fluid of 62 children with recurrent disease in the stage of exacerbation and remission. It is established that in remission of the disease occurs signs protective of biomineralization in the form of crystallization plate textures oral fluid. During exacerbation of the disease first detected tropnosti two components of the oral fluid vane textures and epithelium cells of the mucous membranes of the oral cavity. It is established that an early sign of exacerbation of recurrent disease is tropnosti epithelial mucous membranes of the oral cavity plate textures.

Key words: periodic disease; dental status; oral fluid; boundary value method of dehydration; texture; and technology “Litos-system”

Введение. Периодическая болезнь (ПБ) или семейная средиземноморская лихорадка – моногенное наследственное заболевание с аутосомно-рецессивным типом наследования, которое встречается среди популяций Средиземноморского региона. Заболевание наблюдается среди армян, арабов, грузин, евреев, турок, греков, итальянцев, испанцев. Случаи ПБ встречаются в европейских странах: Швеции, Финляндии, Англии, а также в Дальневосточном регионе (Япония) [1–3]. Начало ПБ в 50% случаев приходится на первую декаду жизни [4, 5]. Основные клинические проявления заболевания – боли в животе, часто принимаемые клиницистами за острый аппендицит. Течение ПБ характеризуется возвратными приступами лихорадки и асептического полисерозита, развитием неспецифических воспалительных процессов, нарушением функций иммунной системы, приводящих к тяжелым осложнениям – амилоидозу почек и спаянной болезни [6–8].

Шатохина Светлана Николаевна (Shatokhina Svetlana Nikolaevna), sv_n@list.ru; Юрченко Наталья Викторовна (Yurchenko Natal'ya Viktorovna), yur4enko@yandex.ru; Елизарова Валентина Михайловна (Elizarova Valentina Mikhaylovna); Горелов Александр Васильевич (Gorelov Aleksandr Vasil'evich), agorelov_05@mail.ru; Шабалин Владимир Николаевич (Shabalin Vladimir Nikolaevich).

Данные о нарушении функций различных органов и систем организма при ПБ создают теоретические предпосылки для целенаправленного изучения изменений в полости рта (как начальном звене пищеварительного тракта) на различных стадиях этого заболевания. В литературе имеются лишь единичные сообщения, в которых оценивается стоматологический статус у больных ПБ и делается вывод о том, что кариес у них обусловлен патогенетическими механизмами основного заболевания [1]. Данный факт позволяет обратиться к исследованию ротовой жидкости (РЖ) у больных ПБ, так как РЖ содержит молекулы белка, продуцируемые клетками слизистой полости рта, которые отражают состояние желудочно-кишечного тракта. В этом аспекте для получения качественно новой диагностической информации может быть использована новая технология «Литос-система», в основу которой положено формирование структур молекулярного уровня при фазовом переходе биологической жидкости в твердое состояние [9–12]. «Литос-система» имеет разрешение для практического применения (ФС 2009/155 от 15.06.2009) и используется для диагностики ряда заболеваний (уролитиаза, кандидоза и др.).

Задачей настоящей работы явилось изучение морфологических особенностей РЖ у детей с ПБ на раз-

ных этапах течения заболевания с целью ранней диагностики обострения заболевания и прогнозирования осложненного течения.

Материал и методы

Исследована РЖ 62 детей с ПБ в возрасте от 7 до 15 лет и 26 детей без соматической патологии (контрольная группа). 24 больных ПБ находились в стадии ремиссии, 38 – в стадии обострения. Использован метод краевой дегидратации биологической жидкости, который осуществлялся с помощью тест-карт диагностического набора «Литос-система» [10]. Текстуры РЖ изучали с помощью поляризационного микроскопа DM2500 (Leica) при увеличении от 50 до 630.

Результаты и обсуждение

Текстуры РЖ у всех детей контрольной группы были двух видов – тяжистые и узловые (рис. 1 на 3-й полосе обложки).

У всех детей в стадии ремиссии ПБ, помимо тяжистых и узловых текстур, определялись пластинчатые текстуры с наличием в них кристаллических включений в виде темных масс в том или ином количестве (рис. 2 на 3-й полосе обложки). Известно, что пластинчатая текстура формируется холестеринном, освобождающимся из мембран погибших клеток, т. е. является маркером деструкции. Наличие в пластинчатой текстуре кристаллических включений является свидетельством защитной биоминерализации, т. е. формирования инертного органоминерального агрегата за счет связывания органического детрита минеральной составляющей. Следовательно, у детей с ремиссией ПБ имеет место блокировка активности органической составляющей минеральной компонентой РЖ.

У всех детей в стадии обострения ПБ впервые наблюдали тропность двух составляющих РЖ – пластинчатых текстур и клеток плоского эпителия слизистой оболочки полости рта. У одного и того же больного в РЖ можно было наблюдать несколько поведенческих картин, характеризующих течение патологического процесса. У большинства (22 больных) в картине РЖ наблюдали 4 основных этапа: 1) тропность клеток эпителия к периферии пластинчатых текстур; 2) клеточная «атака» на пластинчатые текстуры; 3) деструкция по периферии пластин и наличие специфических «пробоин» в пластинчатых текстурах; 4) расщепление и дефрагментация пластинчатых текстур.

В качестве примера приводим фрагменты аналитических ячеек РЖ пациента Ф., 15 лет, на которых показаны некоторые основные этапы патологического процесса в период обострения ПБ (рис. 3 на 3-й полосе обложки).

Таким образом, морфологический анализ РЖ создает условия для выявления всех компонентов, участвующих в обострении ПБ, и позволяет подойти к выяснению глубинных патогенетических механизмов развития заболевания. Ранним диагностическим признаком обострения ПБ является тропность эпителия слизистой оболочки полости рта к пластинчатым текстурам.

Диагностическая технология «Литос-система» отличается малой инвазивностью, технической простотой и экономичностью. С ее применением открываются новые возможности раннего выявления

высокого риска обострения и осложненного течения ПБ у детей, проведения неинвазивного мониторинга, своевременной профилактики развития осложнений и контроля за эффективностью терапии.

ЛИТЕРАТУРА

1. Арутюнян В.М., Акопян Г.С. Периодическая болезнь (этиопатогенетические и клинические аспекты). М.: МИА; 2000.
2. Koo K.Y., Park S.J., Wang J.Y. et al. The first case of familial Mediterranean fever associated with renal amyloidosis in Korea. *Yonsei Med. J.* 2012; 53(2): 454–8.
3. Wekell P., Friman V., Balci-Peynircioglu B. et al. Familial Mediterranean Fever – an increasingly important childhood disease in Sweden. *Acta Paediatr.* 2013; 102(2): 193–8.
4. Терещенко Ю.А., Захаринская О.Н., Бегельдинова А.А. и др. Семейная средиземноморская лихорадка (периодическая болезнь). *Сибирское медицинское обозрение.* 2009; 60 (6): 92–4.
5. Dotters-Katz S., Kuller J., Price T. The impact of familial Mediterranean fever on women's health. *Obstetr. Gynecol. Surv.* 2012; 67(6): 357–64.
6. Амбарцумян С.В. Системный амилоидоз при периодической болезни. *Медицинские новости.* 2012; 8: 71–3.
7. Малкоч А.В., Карпина Л.М., Матина И.А., Сагалович М.Б. Амилоидоз и периодическая болезнь у детей. *Вопросы практической педиатрии.* 2009; 4(4): 56–9.
8. Rojas R., Josephson M.A., Chang A., Meehan S.M. Amyloidosis in the renal allograft: a report of two cases and review of the literature. *Clin. Kidney J.* 2012; 5(2): 146–9.
9. Шабалин В.Н., Шатохина С.Н. Морфология биологических жидкостей. М.: Хризостом; 2001.
10. Шабалин В.Н., Шатохина С.Н. Диагностика различных патологических состояний по морфологической картине биологических жидкостей (Литос-система). *Медицинские технологии.* М.; 2009.
11. Шатохина С.Н. Значение биоминерализации в норме и патологии. *Медицинская кафедра.* 2006; 1: 14–20.
12. Шабалин В.Н., Шатохина С.Н., Разумова С.Н. Морфологическая картина ротовой жидкости – диагностические возможности. *Стоматология.* 2006; 4: 14–7.

REFERENCES

1. Arutyunyan V.M., Akopyan G.S. Periodic disease (etiopathogenic and clinical aspects). Moscow: MIA; 2000 (in Russian).
2. Koo K.Y., Park S.J., Wang J.Y. et al. The first case of familial Mediterranean fever associated with renal amyloidosis in Korea. *Yonsei Med. J.* 2012; 53(2): 454–8.
3. Wekell P., Friman V., Balci-Peynircioglu B. et al. Familial Mediterranean Fever – an increasingly important childhood disease in Sweden. *Acta Paediatr.* 2013; 102(2): 193–8.
4. Tereshchenko Yu.A., Zakharinskaya O.N., Begel'dinova A.A. et al. Familial Mediterranean fever (periodic disease). *Sibirskoye meditsinskoye obozreniye.* 2009; 60 (6): 92–4 (in Russian).
5. Dotters-Katz S., Kuller J., Price T. The impact of familial Mediterranean fever on women's health. *Obstetr. Gynecol. Surv.* 2012; 67(6): 357–64.
6. Ambartsumyan S.V. Systemic amyloidosis in periodic disease. *Meditsinskiye novosti.* 2012; 8: 71–3 (in Russian).
7. Malkoch A.V., Karpina L.M., Matina I.A., Sagalovich M.B. Amyloidosis and periodic disease in children. *Voprosy prakticheskoy pediatrii.* 2009; 4(4): 56–9 (in Russian).
8. Rojas R., Josephson M.A., Chang A., Meehan S.M. Amyloidosis in the renal allograft: a report of two cases and review of the literature. *Clin. Kidney J.* 2012; 5(2): 146–9.
9. Shabalin V.N., Shatokhina S.N. Morphology of biological liquids. Moscow: Hrizostom; 2001 (in Russian).
10. Shabalin V.N., Shatokhina S.N. Diagnostics of various pathological conditions on a morphological picture of biological liquids (Litos-system). *Meditsinskiye tehnologii.* Moscow; 2009 (in Russian).
11. Shatokhina S.N. Value of a biomineralization in norm and pathology. *Medical chair.* 2006; 1: 14–20 (in Russian).
12. Shatokhina S.N., Shabalin V.N., Razumova S.N. Morphological picture of oral liquid – diagnostic opportunities. *Stomatology.* 2006; 4: 14–7 (in Russian).

Поступила 01.02.13

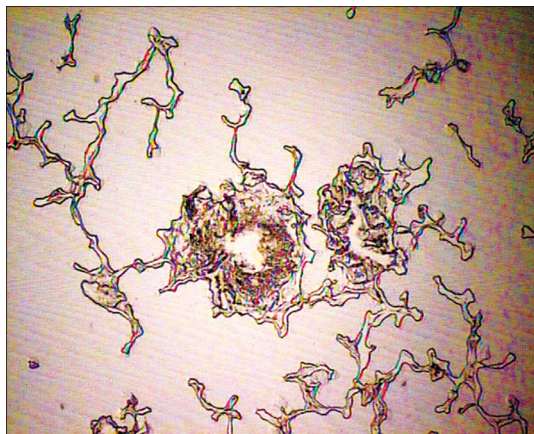


Рис. 1. Текстуры РЖ пациента контрольной группы.

a – тяжистые; *б* – узловые (показаны стрелками). Ув. 70.




Рис. 2. Текстуры пластинчатые с включениями в РЖ пациентов с ПБ в стадии ремиссии. Ув. 70.

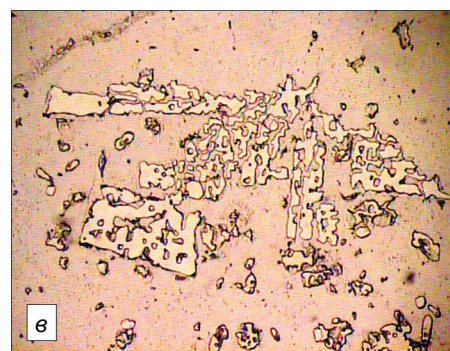

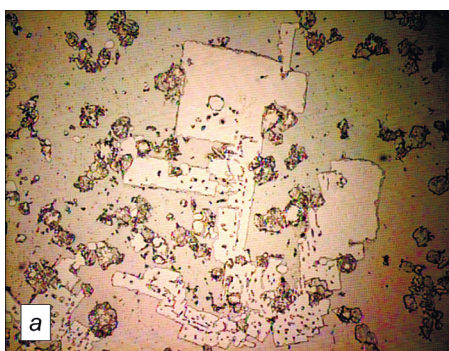




Рис. 3. Фрагменты аналитических ячеек РЖ пациента А. в стадии обострения ПБ.

a – тропность эпителия к пластинчатым текстурам; *б* – специфические «пробоины» в пластинчатых текстурах; *в* – расщепление и дефрагментация пластинчатых текстур; 1 – клетки эпителия; 2 – пробоины в пластинчатой текстуре. Ув. 70.



Диски из сплава золота 900 пробы по ГОСТу (*a, б*) и гильзы, изготовленные из этих дисков для штамповки коронок; гильзы из нержавеющей стали, вставленные внутрь гильз из сплава золота (*в, г*), по терминологии авторов, биметалла.

Объяснение в тексте.