
ОСОБЕННОСТИ ФОРМИРОВАНИЯ СУПРАВЕНТРИКУЛЯРНОЙ ТАХИКАРДИИ ПРИ СОЧЕТАНИИ ПРОДОЛЬНОЙ ДИССОЦИИ АВ-УЗЛА С УСКОРЕННЫМ ПРОВЕДЕНИЕМ И СИНДРОМОМ РАННЕЙ РЕПОЛЯРИЗАЦИИ ЖЕЛУДОЧКОВ (СРРЖ)

Т.Ю. Зотова, Ю.А. Бондарева,
В.А. Фролов

Кафедра общей патологии и патологической физиологии
Российский университет дружбы народов
ул. Миклухо-Маклая, 8, Москва, Россия, 117198

В работе на основе суточного холтеровского мониторирования проводится анализ возможных механизмов формирования непароксизмальной предсердной тахикардии, наблюдаемой у пациента в ночное время

Ключевые слова: холтеровское мониторирование, непароксизмальная предсердная тахикардия.

На сегодняшний день доля сердечно-сосудистых заболеваний в структуре общей смертности составляет 40—60%, при этом продолжающийся рост заболеваемости людей все более молодого возраста делает сердечно-сосудистые заболевания основной медико-социальной проблемой здравоохранения, а их раннюю диагностику — одной из главных задач кардиологии.

Структура заболеваемости сердечно-сосудистой системы неоднородна в различных возрастных группах. Так, если среди лиц старше 40—50 лет основная причина лежит в формировании и манифестации ИБС и артериальной гипертензии, то в более молодом возрасте, к которым относится и студенческая популяция, главным образом приходится сталкиваться с некоронарогенными заболеваниями сердца или с врожденными электрофизиологическими феноменами (удлиненный и укороченный QT, синдром Бругада, наличие дополнительных путей проведения, СРРЖ), ответственными за формирование различных видов аритмий, способных трансформироваться как в пароксизмальные формы их развития [1—3; 5], так и не в пароксизмальные (в зависимости от механизма формирования аритмий: ре-ентри, триггерная активность) [6].

Среди этиологических факторов развития аритмий в молодом возрасте, помимо врожденных электрофизиологических феноменов, различные авторы указывают на синдром дисплазии соединительной ткани и наличие нейровегетативного дисбаланса, ответственного за обменные нарушения в кардиомиоцитах, имеющих много общих патогенетических связей с гипоксическими изменениями миокарда [3]. Конкретные формы электрофизиологических нарушений, полученные нами в предыдущих исследованиях, представлены на рис. 1 [4].

В свою очередь, сочетание нарушений АВ-проведения с наличием ускоренного проведения и СРРЖ создает предпосылки для формирования как пароксизмальных, так и не пароксизмальных форм суправентрикулярной (СВ) тахикардии. Для демонстрации сложности определения форм и механизмов развития этого вида аритмий приводится следующее клиническое наблюдение.

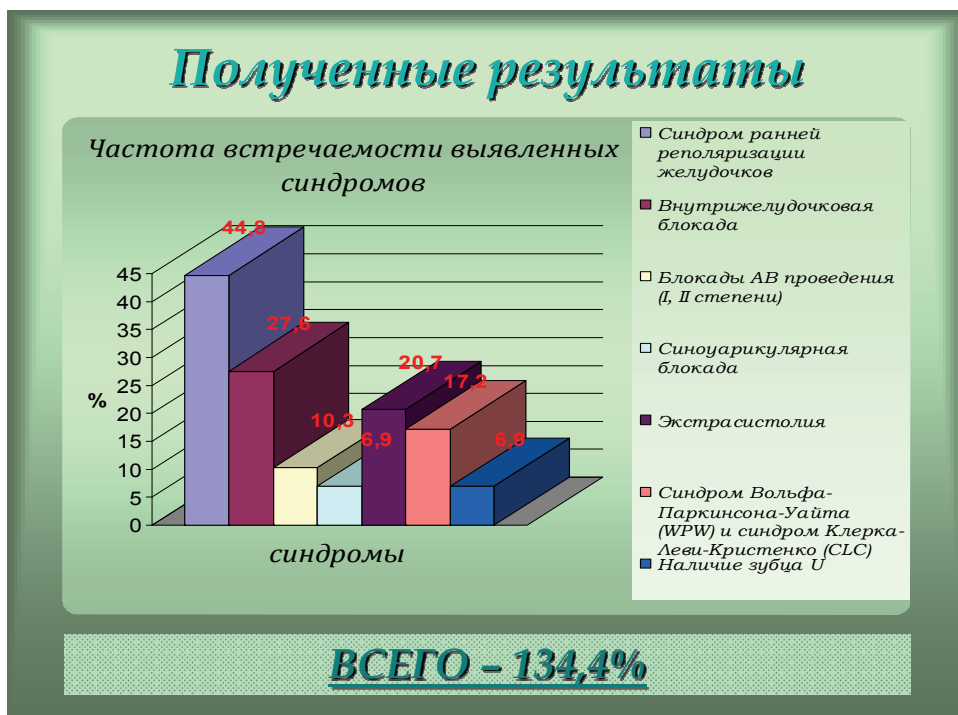


Рис. 1. Частота электрофизиологических феноменов у студентов медицинского факультета

Материалы и методы. Пациент Ш., 21 года предъявлял жалобы на периодически возникающие ощущения частого сердцебиения, возникающего постепенно, без возможности определения конкретного времени его формирования, на ощущение перебоев в работе сердца. При проведении 24-часового холтеровского мониторингирования обработка данных осуществлялась с помощью компьютерной программы Shiller.

Результаты. При анализе суточной ЭКГ данного пациента нами были выявлены следующие электрофизиологические феномены: наблюдались эпизоды брадикардии в сочетании с СРРЖ, признаки АВ-диссоциации с чередованием PQ, в сочетании с признаками ускоренного проведения, с укорочением PQ до 120 мс, участвующего в формировании групповых предсердных экстрасистол за счет механизма ре-ентри (рис. 2—4).

Кроме того, в ночное время выявлен эпизод предсердной тахикардии, который мы разберем более подробно и попытаемся установить возможные ведущие механизмы формирования данной тахикардии (рис. 5).

Эпизоды тахикардии носили не постоянный характер. ЧСС повышалось до 120 уд/мин, затем снижалось до 80 уд/мин. Вслед за урежением ЧСС снова происходило ее постепенное увеличение. Эпизоды могли длительно сменять друг друга. Хотя у пациента и наблюдались предсердные экстрасистолы, однако они не являлись пусковым механизмом эпизодов тахикардии, вследствие формирования блокированной экстрасистолы, останавливающий механизм развития ре-ентри (по-видимому, за счет продольной диссоциации АВ-узла, рис. 6).

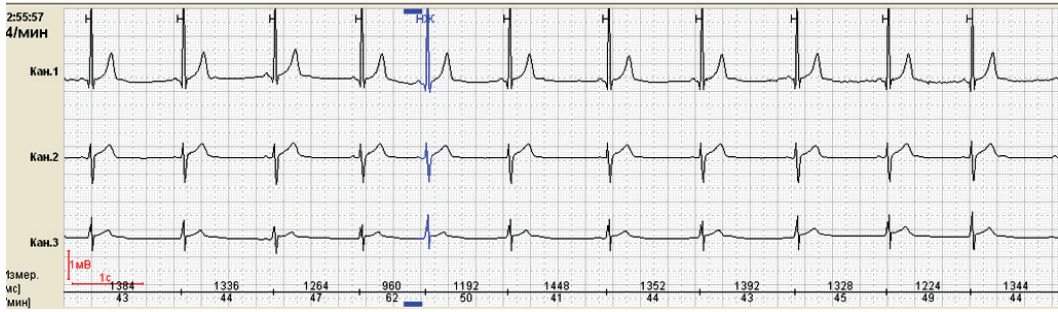

Рис. 2. Суправентрикулярная экстрасистола (5 комплекс) с узким комплексом и компенсаторной паузой, СРРЖ

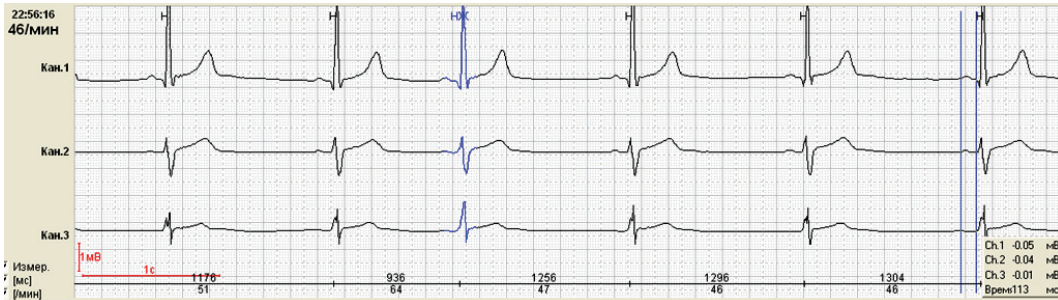

Рис. 3. Продольная диссоциация АВ-узла с колебанием PQ от 113—120—146 мс

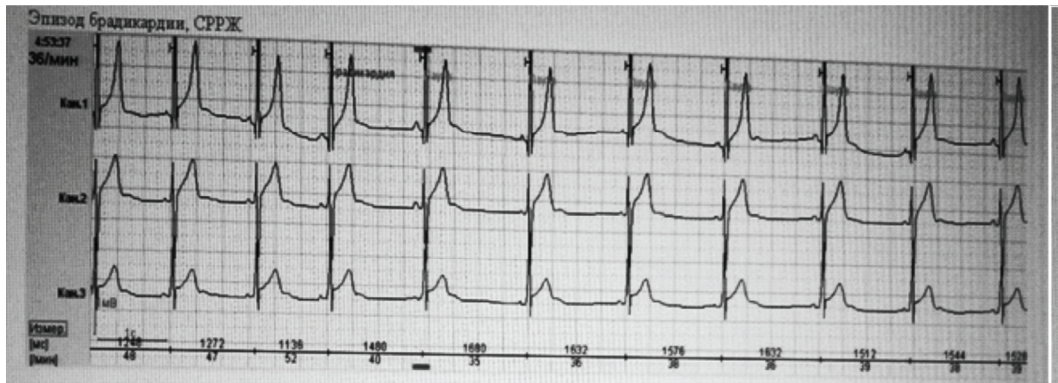


Рис. 4. Эпизод брадикардии в сочетании с СРРЖ в ночное время

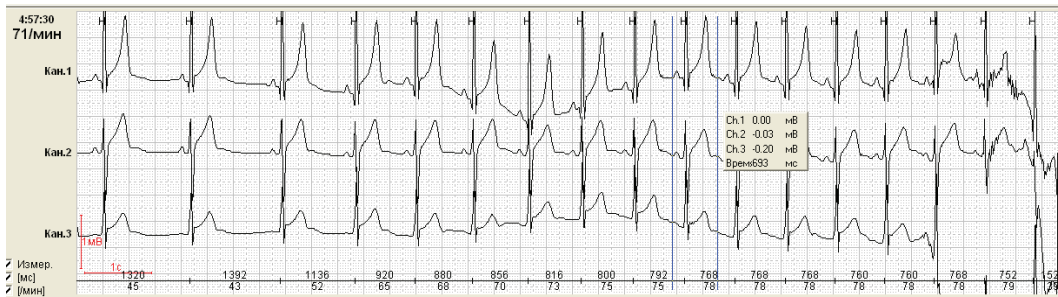

Рис. 5. Формирование СВ тахикардии ночью в сочетании с СРРЖ

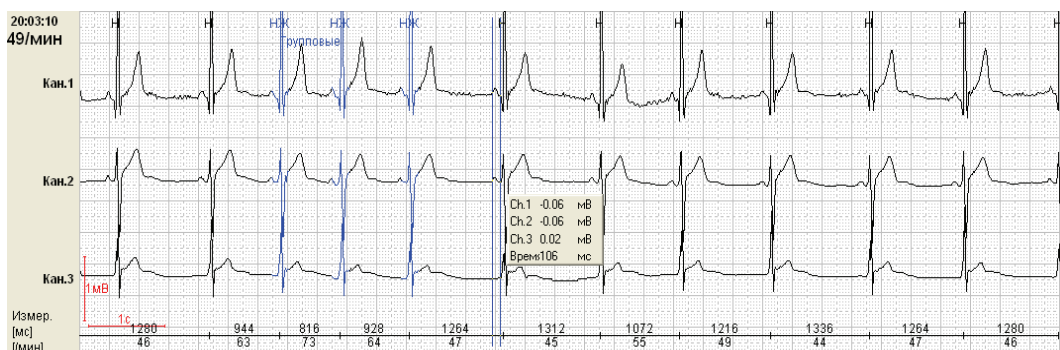

Рис. 6. Короткий пароксизм СВ тахикардии с последующей блокированной экстрасистолой и развитием постдеполяризации и триггерной активности в дополнительном пути проведения (6 комплекс) на фоне синдрома ранней реполяризации желудочков (СРРЖ)

В качестве примера был взят один продолжительный эпизод СВ тахикардии с 23:00 до 1 часу ночи (рис. 7).

В начале приступа отмечается продольная диссоциация АВ-узла с чередующимися PQ: 113—120—146 мс. На максимуме эпизода наблюдалась функциональное замедление АВ-проведения с PQ = 146 мс (рис. 8).

Выход из эпизода СВ-тахикардии носил постепенный характер, наблюдалось чередование PQ 106, 113, 120 мс, как проявление продольной диссоциации АВ-узла (рис. 9).

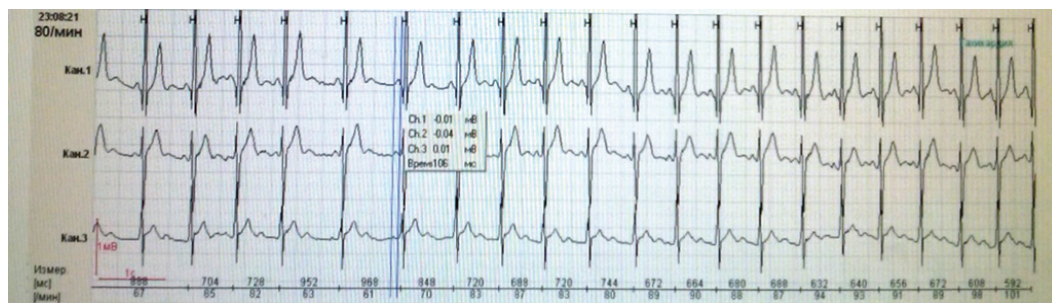


Рис. 7. Вход в эпизод непароксизмальной СВ тахикардии

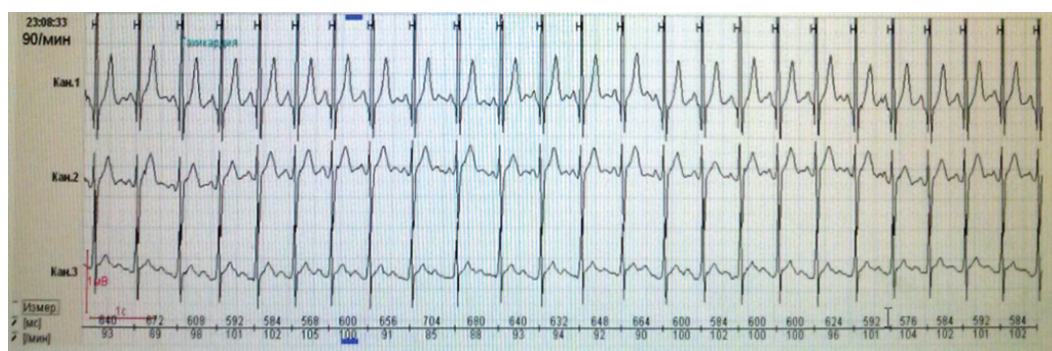


Рис. 8. СВТ. Функциональное замедление проведения (PQ = 146 мс). При максимальной ЧСС в ночное время

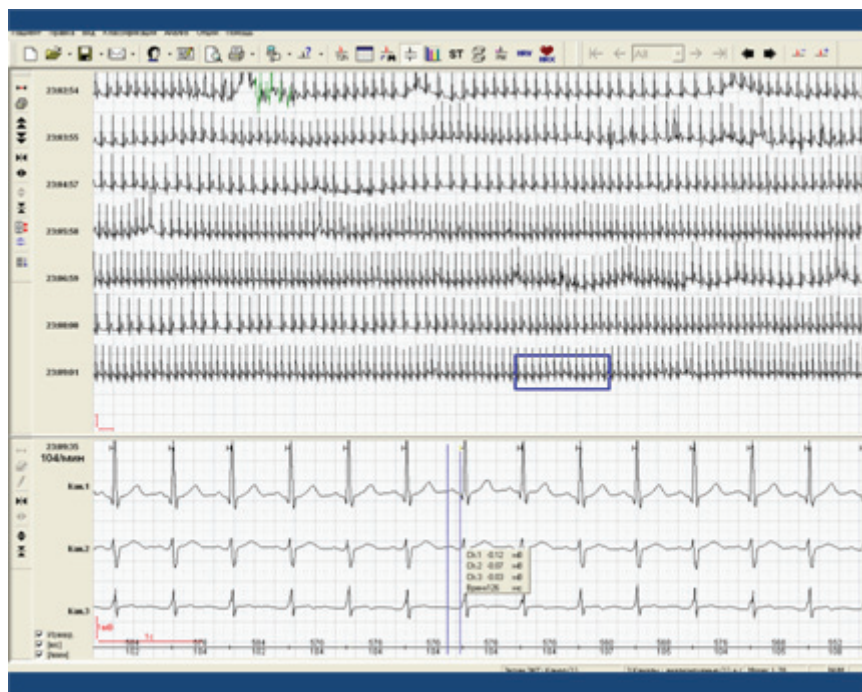


Рис. 9. Выход из эпизода СВ-тахикардии с чередованием ЧСС на фоне продольной диссоциации АВ-узла

Представленный клинический случай демонстрирует одновременное существование коротких эпизодов пароксизмальной СВ-тахикардии на основе ре-энтри и непароксизмальной СВ-тахикардии, формирующейся в период компенсаторной паузы за счет триггерной активности в дополнительном пути проведения при наличии СРРЖ как проявления нарушения процесса реполяризации. Продольная диссоциации АВ-узла является препятствием для формирования развернутых приступов пароксизмальной суправентрикулярной тахикардии (развитие блокированных предсердных комплексов).

Особенностью данного случая является формирование тахикардии именно в ночное время, когда усиливаются проявления СРРЖ, по-видимому, лежащего в основе формирования триггерной активности.

ЛИТЕРАТУРА

- [1] Аникин В.В., Курочкин А.А., Купер С.М. Нейроциркуляторная дистония у подростков. — Тверь: Губернская медицина, 2000.
- [2] Аббакумов С.А., Маколкин В.И. Проблемы нейроциркуляторной дистонии и экспертизы трудоспособности // Тер. архив. — 1996. — № 4. — С. 19—21.
- [3] Бобров В.А., Шлыкова Н.А., Давыдова И.В., Зайцева В.И. Пролапс митрального клапана // Клин. мед. — 1996. — № 6. — С. 14—17.
- [4] Воротникова С.Ю., Зотов А.К., Зотова Т.Ю., Тарасова Е.С. Нарушение процессов проведения и реполяризации у студентов по данным стандартной ЭКГ и холтеровского мониторирования // ВНМТ. — 2010. — Т. XV11, № 4. — С. 210—212.

- [5] Макаров Л.М. Холтеровское мониторирование. — М.: ИД «Медпрактика-М», 2011.
- [6] Миклашев И.М., Школьников М.А., Сыркин А.Л. Длительное катамнестическое наблюдение естественного клинического течения и отдаленный прогноз непароксизмальных (хронических) суправентрикулярных тахикардий, манифестировавших в детском возрасте // Вестник аритмологии. — 2005. — № 39. — С. 10—17.
- [7] Аксельрод А.С., Чохмахидзе П.Ш., Сыркин А.Л. Холтеровское мониторирование ЭКГ: возможности, трудности, ошибки / Под ред. А.Л. Сыркина. — М.: ООО «Медицинское информационное агентство», 2010.

REFERENCES

- [1] Anikin V.V., Kurochkin A.A., Cooper S.M. Cardiopsychoneurosis in adolescents. — Tver': Provincial Medicine, 2000.
- [2] Abbakumov S.A., Makolkin V.I. Problems of neurocirculatory dystonia and expertise disability // Ter. Archive. — 1996. — № 4. — P. 19—21.
- [3] Bobrov V.A., Shlykova N.A., Davydova I.V., Zaitseva V.I. Mitral valve prolapse // Clin. Med. — 1996. — № 6. — P. 14—17.
- [4] Vorotnikova S.Yu., Zotov A.K., Zotova T.Yu., Tarasova E.S. Violation of impulse conduction and repolarization in the students according to the standard ECG and Holter monitoring // VNMT. — 2010. — V. XVII. — № 4. — P. 210—212.
- [5] Makarov L.M. Holter monitoring. — Moscow: Publish. House “Medical practice-M”, 2011.
- [6] Miklashevich I.M., Shkol'nikova M.A., Syrkin A.L. Long term follow-up of the natural clinical course and long-term prognosis nonparoxysmal (chronic) of supraventricular tachycardia in childhood // Bulletin of arrhythmology. — 2005. — № 39. — P. 10—17.
- [7] Akselrod A.S., Chohmahidze P.S., Syrkin A.L. Holter ECG monitoring: opportunities, challenges, mistakes / Ed. A.L. Syrkin. — Moscow: “Medical Information Agency”, 2010.

PECULIARITIES OF FORMATION OF SUPRAVENTRICULAR TACHICARDIA IN COMBINATION WITH LONGITUDINAL DISSOCIATION OF AB-KNOT AND ACCELERATED DRIVING AND SYNDROME OF EARLY REPOLARIZATION OF VENTRICLES

**T.Yu. Zotova, Yu.A. Bondareva,
V.A. Frolov**

Department of general pathology and patophysiology
Peoples' Friendship University of Russia
Miklukho-Maklaya str., 8, Moscow, Russia, 117198

In this paper according to the daily Holter monitoring data the analysis of possible mechanism of formation of nonparoxysmal atrial tachyarrhythmia is made for patients at night time.

Key words: Holter monitoring, nonparoxysmal atrial tachyarrhythmia.