

Э.А. АСКЕРКО

ОШИБКИ И ОСЛОЖНЕНИЯ ПРИ КОМПЛЕКСНОЙ РЕАБИЛИТАЦИИ БОЛЬНЫХ С ПАТОЛОГИЕЙ РОТАТОРНОЙ МАНЖЕТЫ ПЛЕЧА

УО «Витебский государственный медицинский университет»,
Республика Беларусь

В статье отмечено, что внедрение в практику восстановительно - реконструктивных операций на ротаторной манжете плеча в начальный период становления приводит к множеству допускаемых ошибок и осложнений. Допущенные ошибки и погрешности ведут к ухудшению функциональных исходов, к увеличению времени оперативного вмешательства и значительному удлинению периода реабилитации пациентов. Ошибки и погрешности допускаются на этапах планирования и выполнения оперативных вмешательств, реабилитации пациентов и повторных оперативных вмешательств по поводу удаления металлических конструкций. Ознакомление с этими просчетами поможет предупредить их повторение и избежать осложнений.

В статье подробно рассматриваются все ошибки, погрешности, осложнения и даются рекомендации по их недопущению. Отмечено, что лечение больных с патологией коротких ротаторов плеча должно быть комплексным и наряду с атравматическим оперативным вмешательством включать корригирующие воздействия, направленные на устранение факторов, способствующих ограничению движений в плечевом суставе в предоперационном периоде. Наряду с этим, необходимо обязательное использование в арсенале реабилитационного лечения кинезотерапии на фоне традиционных физиотерапевтических процедур, разнообразных блокад и электро-стимуляции мышц надплечья и плеча.

Допущенные ошибки и погрешности ведут к ухудшению функциональных исходов, к увеличению времени оперативного вмешательства и значительному удлинению периода реабилитации пациентов с патологией ротаторной манжеты плеча (РМП) [2,3,9]. Ошибки и погрешности допускаются на этапах планирования и выполнения оперативных вмешательств, реабилитации пациентов и повторных оперативных вмешательств по поводу удаления металлических конструкций. Ознакомление с этими просчетами поможет предупредить их повторение и избежать осложнений [1,8].

Клиника травматологии и ортопедии УО «Витебский государственный медицин-

ский университет» располагает опытом проведения комплексной медицинской реабилитации у 122 больных с повреждениями и заболеваниями ротаторной манжеты плеча, 23 пациента (18,85%) были с частичными повреждениям РМП и функциональной состоятельностью надостной мышцы, 14 больных (11,48%) – с частичными повреждениям РМП и функциональной неполноценностью надостной мышцы, 20 (16,39% больных) – с локальными повреждениями РМП, 15 (12,29%) – с обширными повреждениями РМП, 23 пациента (18,85%) – с чрезкостными повреждениями РМП, 11 (9,02%) – с туннельным синдромом ротаторной манжеты, и 16 больных (13,12%) –

с тендиномом сухожилий РМП. Наибольшее количество наших пациентов (62) было в возрасте 40 – 50 лет, что составило 50,82 %, 43 – в возрасте 51 – 60 лет (35,25 % больных), 15 больных (12,29 %) – в возрасте от 61 года до 70 лет, и 2 пациента (1,64 %) – в возрасте более 70 лет. Давность патологии у 7 пациентов (5,74%) составила 1 мес., у 30 (24,59% больных) – 2-3 мес., 46 (37,7%) – 4-6 мес., 35 больных (28,69%) – 7-12 мес. и у 4 больных (3,28%) – 13-14 мес.

Анализ исходов лечения больных по применяемой нами тактике показал (табл.1), что значительное улучшение или полное восстановление функции плечевого сустава и верхней конечности в целом в отдаленные сроки после операции (средний срок $11,66 \pm 2,73$ мес.) достигнуто у 109 па-

циентов (89,34%). В остальных случаях получены удовлетворительные (7 пациентов - 5,74%) или неудовлетворительные исходы (6 случаев - 4,92%), которые обусловлены ошибками и погрешностями, допущенными на этапах диагностики, лечения и реабилитации больных.

Углубленный анализ показал, что ошибочным в предоперационном периоде можно считать:

- Отсутствие четкого предоперационного прогнозирования объема операции приводит к поиску рациональности в ходе вмешательства, что затягивает время операции и увеличивает риск осложнений.

- Насильственная релаксация при приводящей контрактуре плеча в первый период может дать увеличение амплиту-

Таблица 1

Общие результаты лечения больных с патологией ротаторной манжеты плеча в зависимости от ее вида

Вид патологии РМП	Результат				
	хороший	удовлетворительный	неудовлетворительный	Всего	
Частичное повреждение РМП	37	-	-	37	
Локальное повреждение РМП	15	5	-	20	
Обширное повреждение РМП	9	2	4	15	
Чрезкостное повреждение РМП	23	-	-	23	
Тендином РМП	16	-	-	16	
Туннельный синдром РМП	9	-	2	11	
Всего	Абс (n)	109	7	6	122
	%	89,34	5,74	4,92	100

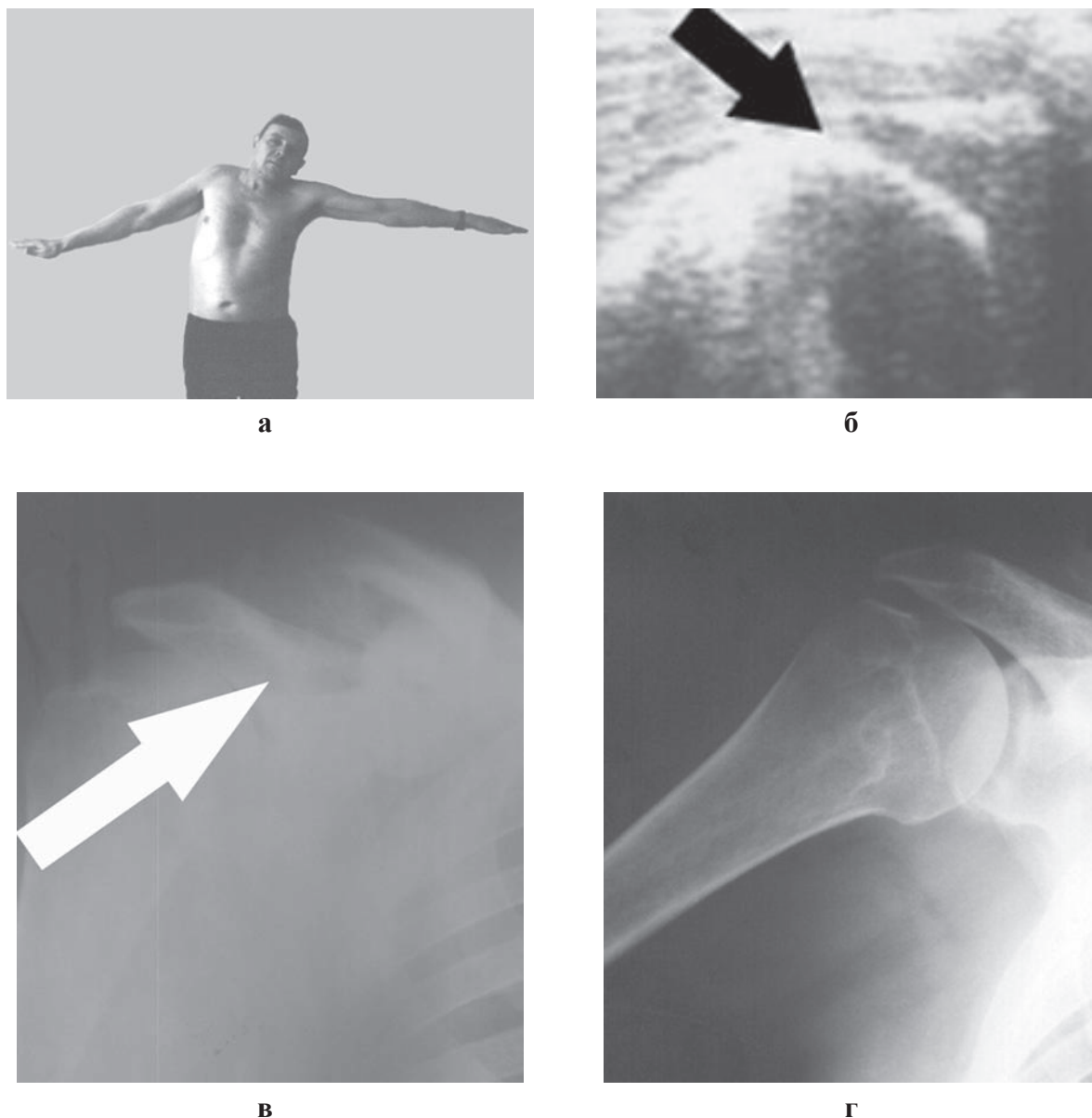


Рис.1. Внешний вид 6-го К., 54 лет с застарелым локальным повреждением ротаторной манжеты плеча (ИБ №5776) до операции (а), сонограмма, отсутствие тени манжеты в месте инсерции (стрелка) (б), рентгенограмма, оссификат в области акромиального конца ключицы (стрелка) (в), функциональная рентгенограмма (г).

ды пассивных движений [4], однако в дальнейшем ведет к еще более жесткой тугоподвижности, для устранения которой приходится начинать все заново. Редрессация непосредственно перед операцией увеличивает кровотоки, затрудняет ход этапов операции, увеличивает время оперативного вмешательства, затраты лекарственных препаратов и гигроскопическо-

го материала, что приводит к увеличению экономических затрат.

- Длительное консервативное лечение больных с чрезкостными повреждениями ротаторной манжеты плеча [5]. Смещение костного фрагмента большого бугорка плечевой кости с прикрепляющимися мышцами в связи с их ретракцией приводит к развитию функциональной несостоятельнос-

ти ротаторной манжеты. Консервативное лечение не в состоянии ликвидировать функциональную неполноценность манжеты. Увеличение сроков предоперационного периода ведет к гипотрофии мышц, тугоподвижности. Это требует отсрочки операции для устранения приводящее - ротационной контрактуры.

- Проведение оперативного вмешательства при наличии ограничения движений в плечевом суставе. Несоблюдение этого принципа приводит к снижению эффективности медицинской реабилитации больных.

В ходе оперативного вмешательства возможно следующее:

- При доступе к переднему отделу сустава может быть повреждена *v. cephalica* или ее ветви, идущие в дельтовидно-грудной борозде вследствие дистальной тракции ключичной части дельтовидной мышцы.

При доступе к ротаторной манжете плеча и рассечении дельтовидной мышцы может быть поврежден подкрыльцовый нерв. Дельтовидная мышца рассекается на уровне переднего края акромиального отростка лопатки, не более чем на 7,0 см.

- Может быть повреждена *a. thoracoacromialis* или ее ветви при остеотомии ключицы или рассечении клювовидно-акромиальной связки.

- Возможна травматизация сухожилий ротаторной манжеты при нижней клиновидной акромионэктомии, для профилактики необходима обязательная защита хирургическим инструментарием мягких тканей.

- Фиксация косого фрагмента большого бугорка с прикрепляющимися сухожилиями мышц манжеты без учета остеопении и остеопороза. Использование для этой цели спонгиозного винта или винтов не в состоянии надежно фиксировать костный фрагмент. Это ведет к миграции конструкций, столкновению их с акромиальным отростком лопатки и блокированием отведения, что вынуждает на фоне ограничения

активных движений прибегать к оперативному их удалению. В итоге реабилитация больных значительно удлиняется [1].

- Нестабильность фиксации спонгиозным винтом (резьбовая часть винта должна быть более 50% его длины).

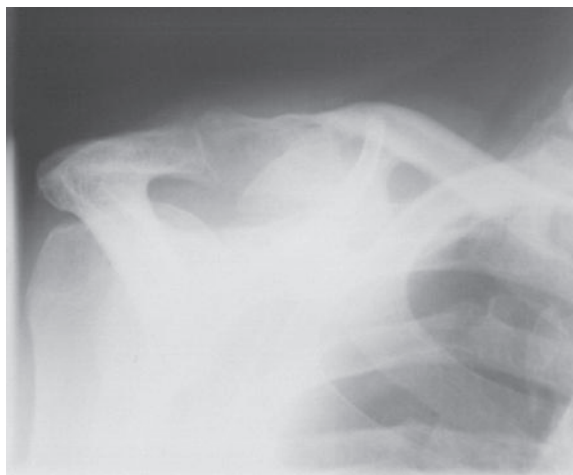- Восстановление только анатомической целостности ротаторной манжеты без учета уровня повреждения нервных стволов при сопутствующих повреждениях манжеты.

- Восстановление анатомической целостности ротаторной манжеты при наличии артроза ключично-акромиального сустава или деформации дистального конца ключицы [7].

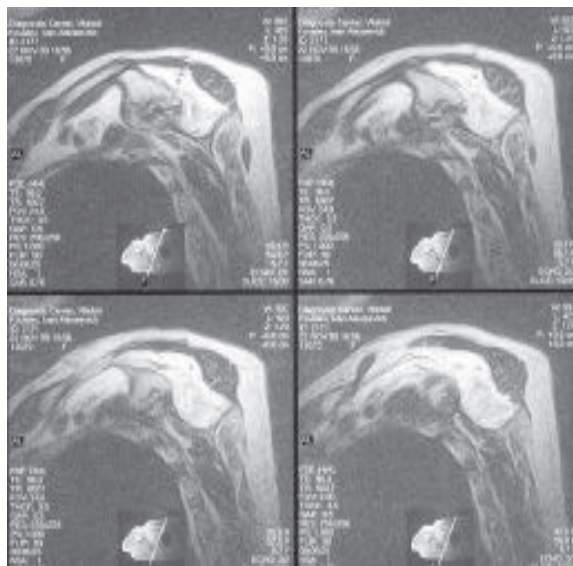
В качестве клинического примера лечения больных с локальным повреждением ротаторной манжеты плеча и неудовлетворительным результатом приводим следующее наблюдение.

Больной К., (ИБ №5776) 54 года, поступил в клинику травматологии и ортопедии Витебского государственного медицинского университета 02.06.1998 г. с диагнозом: застарелое локальное повреждение ротаторной манжеты правого плеча; псевдопаралитическая форма; сросшийся перелом акромиального конца правой ключицы; оссификат в области правого акромиально - ключичного сочленения.

Травму получил 3 мес. назад при падении с высоты. Лечился в амбулаторных условиях гипсовой повязкой Дезо. После снятия иммобилизации отмечен незначительный объем движений в плечевом суставе. При обследовании в клинике выявлено наличие симптомов Leclercq и падающей руки. Активные движения в плечевом суставе: отведение – 24° (рис.1,а), приведение – 4°, сгибание – 20°, разгибание – 10°, внутренняя ротация – 30°, и наружная ротация – 0°. При сонографии выявлено отсутствие сухожилия надостной мышцы у места прикрепления (рис. 1,б). При рентгенографии выявлен оссификат в области дистального



а



б

Рис.2. Рентгенограмма 6-го К., (а) и магнитно-резонансная томограмма (б) через 6 мес. после операции.

конца ключицы (рис. 1,в). На функциональной рентгенограмме раскрытие плечелопаточного угла = 0° (рис. 1,г).

16.06.1998 г. больному произведена операция: декомпрессия правой клювовидно-акромиальной дуги; реинсерция сухожилия надостной мышцы; частичная нижняя резекция оссификата.

Послеоперационный период без осложнений. Имобилизацию проводили на отводящей шине ЦИТО 4 нед. Впоследствии

больной получал: кинезотерапию с использованием разработанных нами устройств, ЛФК, массаж, электростимуляцию. При обследовании через 6 мес. у больного К. восстановление объема движений в правом плечевом суставе в сравнении с исходным уровнем не отмечено: отведение – 30° , сгибание – 30° , разгибание – 20° , приведение – 6° , наружная ротация – 0° , внутренняя ротация – 30° . При контрольной рентгенографии плечевого сустава отмечен рецидив оссификата. На функциональной рентгенограмме раскрытие плечелопаточного угла = 0° (рис. 2,а). При магнитно-резонансной томографии выявлен оссификат, заполняющий надостную ямку (рис. 2,б). Результат лечения оценен как неудовлетворительный (улучшение 0%). Это было обусловлено усилением процесса оссификации с увеличением размера оссификата после его частичного нижнего иссечения. Оссификат заполнил надостную ямку и привел к дегенерации надостной мышцы.

Восстановление анатомической целостности ротаторной манжеты без учета других предшествующих травм и заболеваний области плечевого сустава [3,6].

Выполнение избыточной нижней клиновидной акромионэктомии в заднем отделе может привести к пересечению основания акромиального отростка костным долотом.

Излишнее давление на сверло при формировании отверстий для фиксации дельтовидной мышцы в акромиальном отростке лопатки приводит к краевому перелому последнего.

Направление отверстий при просверливании их в акромиальном отростке лопатки должно быть косым в коронарной проекции. В случае поперечных отверстий фиксированная дельтовидная мышца частично внедряется в субакромиальное пространство и срастается с внесуставной поверхностью манжеты.

Выведение нитей трансоссального шва при реинсерции сухожилий манжеты на расстоянии менее 1,0 см. от инсерционной бороздки может привести к его прорезыванию.

Несостоятельность блокирующего трансоссального шва при выполнении латерализации надостной мышцы. Для исключения этого необходимо проводить шов через два противоположных корковых слоя.

Ошибки и осложнения в процессе восстановительного лечения:

- Недостаточное отведение плеча при наложении отводящей шины в послеоперационном периоде приводит к выраженной приводящей контрактуре плеча после прекращения иммобилизации. Отведение плеча на период иммобилизации должно быть под углом не менее 80°-90°.

- Отсутствие кинезотерапии в арсенале восстановительного лечения. При этом значительно удлиняются сроки реабилитации больных, а в некоторых случаях полного восстановления объема активных движений не удается добиться.

- Осложнения, связанные с передозировкой анестетика при выполнении блокады надлопаточного нерва и субакромиальной блокады. Могут возникнуть вазомоторные расстройства в виде головокружения, слабости, тошноты, тахикардии, падения артериального давления. Тщательно собранный анамнез исключает это осложнение. При развитии осложнения вводят седуксен, горизонтальное положение больного, вдох раствора амилнитриата, метазон, эфедрин.

Таким образом, обязательное выполнение вышеуказанных правил является залогом снижения ошибок и погрешностей при комплексной реабилитации больных с патологией ротаторной манжеты плеча.

ЛИТЕРАТУРА

1. Аскерко, Э.А. Практическая хирургия ротаторной манжеты плеча / Э.А. Аскерко. - Витебск: ВГМУ, 2005.- 201 с.
2. Макаревич, Е.Р. Лечение повреждений вращательной манжеты плеча./ Е.Р. Макаревич, А.В.Белецкий. - Мн.: БГУ, 2001.-163 с.
3. Effectiveness of tendon transfers for massive rotator cuff tears: a simulation study / D.J. Magermans [et al.] // Clin. Biomech. - 2004.- Vol. 19, №2.-P.116-122.
4. Jon, J.P. Frozen Shoulder: Diagnosis and Management / J.P. Jon, M.D. Warner // J. Am. Acad. Orthop. Surg.-1997.-Vol.5, №3.-P.130-140.
5. Kelly I.G. The Practice of Shoulder Surgery./ I.G. Kelly. - London: Butterworth-Heinemann Ltd, 1993.- 358 p.
6. Negative prognostic factors in managing massive rotator cuff tears / V.B. Vad [et al.]// Clin. J. Sport Med. -2002.-Vol.12, №3.-P.151-157.
7. Osteoarthritis of the acromioclavicular joint: a review of anatomy, biomechanics, diagnosis, and treatment / C.J. Buttaci [et al.], // Am. J. Phys. Med. Rehabil. -2004.- Vol.83, №10.-P.791-797.
8. Vastamaki, M. Factors influencing the operative results of rotator cuff rupture/ M. Vastamaki// Int. Orthop.-1986.-Vol.10, №3.-P.177-181.
9. Watson, M. Practical shoulder surgery/ M.Watson. - Grune Stratton, LTD.-1985.-261 p.

Поступила 24.02.2006 г.