

## ОПЫТ ХИРУРГИЧЕСКОГО ЛЕЧЕНИЯ РЕБЁНКА С РЕДКОЙ ПОСЛЕОЖГОВОЙ ДЕФОРМАЦИЕЙ ПРЕДПЛЕЧЬЯ И КИСТИ

К.А. Афоничев, Д.С. Буклаев, О.В. Филиппова

ФГУ «Научно-исследовательский детский ортопедический институт им. Г.И. Турнера Росмедтехнологий», директор – засл. врач РФ, д.м.н. профессор А.Г. Баиндурашвили Санкт-Петербург

Представлены отдалённые результаты лечения ребёнка с послеожоговой деформацией предплечья и кисти. Проведённое исследование свидетельствует о первостепенном значении правильной иммобилизации поражённых сегментов и ранней функциональной реабилитации для профилактики развития контрактур. Отсутствие динамического наблюдения за ребёнком приводит к развитию вторичных деформаций скелета в виде изменения формы костей и их гипоплазии, что увеличивает объем и кратность необходимых реконструктивных вмешательств, а также ухудшает окончательный прогноз лечения.

**Ключевые слова:** послеожоговые деформации, предплечье, кисть, хирургическое лечение, дети.

The long-term results of treatment of a child with burn deformity of forearm and hand are presented. The results of the study show that the correct immobilization of affected segment and early functional rehabilitation are necessary for contracture prophylaxis. The absence of dynamic observation results in secondary deformations as the change of bone shape and its hypoplasia. These factors result in the extension and number of surgical operations, impairment of long-term prognosis.

**Key words:** burn deformities, forearm, hand, surgical treatment, children.

Лечение глубоких ожогов у детей, сопровождающихся повреждением ростковых зон длинных трубчатых костей, представляет собой сложную задачу, в ряде случаев требующую нестандартных решений. Лечение таких пациентов нередко носит многоэтапный характер, связанный с рецидивированием деформации вследствие асимметричного роста костей и укорочением конечности. При этом возникает необходимость многократного применения корригирующих остеотомий и компрессионно-дистракционного остеосинтеза. Кроме того, неравномерный рост кости вызывает деформацию суставных поверхностей, нарушение анатомических соотношений и нестабильность сегмента конечности.

Нами было проведено лечение ребёнка 8 лет, перенесшего в возрасте одного года глубокий контактный ожог в области лучезапястного сустава. Продолжительное воздействие термического агента привело к тотальной гибели дистальной трети диафиза локтевой кости с зоной роста и повреждению ростковой зоны лучевой кости, вследствие чего её суставная поверхность приобрела клиновидную форму. Таким образом, опора для костей запястья была утрачена, сформировался неоартроз проксимального ряда костей запястья с медиальной поверхностью лучевой кости, который привёл к развитию локтевой косоруконости.

Грубые послеожоговые рубцы над лучезапястным суставом удерживали кисть в положении разгибательной контрактуры (рис. 1).

Ранее неоднократно выполнялись хирургические вмешательства с применением компрессионно-дистракционного остеосинтеза. Однако вследствие гибели зоны роста эффект от лечения носил кратковременный характер и не обеспечивал стабилизации кисти в правильном положении из-за изменения формы суставной поверхности лучевой кости. Кроме того, развилась нестабильность локтевого сустава.

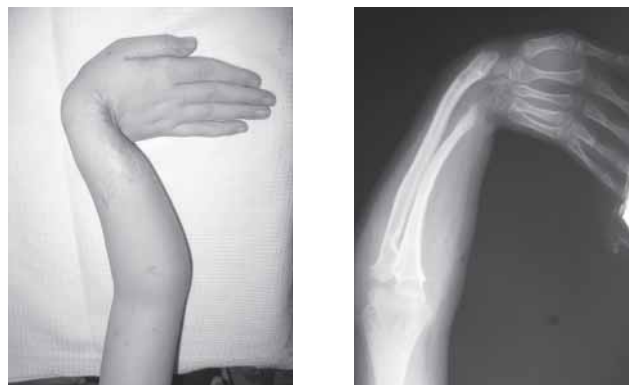

Рис. 1. Неоартроз проксимального ряда костей запястья с медиальной поверхностью лучевой кости

Нами рассматривалось несколько вариантов хирургического лечения. Один из них – микрохирургическая пересадка кровоснабжаемого участка плюсневой кости с активной зоной роста в дефект диафиза локтевой кости. Однако, как показывает клинический опыт использования кровоснабжаемых костных аутотрансплантатов, они обладают значительным потенциалом к росту. Учитывая несостоятельность ростковой зоны лучевой кости, такое вмешательство привело бы к постепенному отклонению кисти в лучевую сторону и усугублению деформации, т. к. плюсневая кость не обеспечила бы опоры для костей запястья.

Поскольку в данной ситуации рецидивы деформации неизбежны при любой тактике лечения, была поставлена задача стабилизировать лучезапястный сустав и максимально отодвинуть сроки наступления рецидива.

Хирургическое лечение включало два этапа. Целью первого этапа было устранение рубцовой разгибательной контрактуры и локтевой косорукости с выведением кисти в правильное положение. Для этого была выполнена остеотомия лучевой кости в области метадиафиза с наложением компрессионно-дистракционного аппарата. Разгибательную контрактуру удалось устранить после выполнения тенолиза сухожилий разгибателей и пластики местными тканями. В процессе компрессионно-дистракционного остеосинтеза, продолжавшегося 1,5 месяца, кисть была выведена в центральное положение, сформировался костный регенерат длиной около 2 см.

Целью второго этапа лечения была стабилизация кисти в положении достигнутой коррекции. Для этого был снят компрессионно-дистракционный аппарат с предплечья, выполнены остеотомия лучевой кости в области регенерата и транспозиция лучезапястного неоартроза в функционально выгодное положение, перпендикулярно к оси предплечья. Фрагменты лучевой кости фиксированы двумя спицами (рис. 2–4).

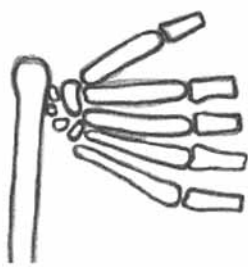


Рис. 2. До операции

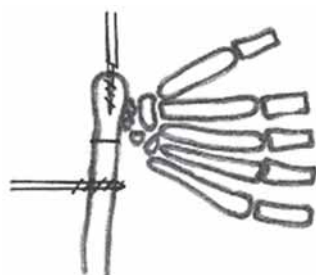


Рис. 3. Схема остеотомии

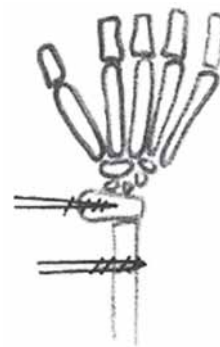


Рис. 4. После коррекции и остеосинтеза деформации

После заживления послеоперационной раны ребёнок был снабжён пластмассовым тугором и со спицами выписан на амбулаторное лечение по месту жительства. Рекомендовано повторное поступление через 2 месяца для удаления спиц.

При повторном поступлении клинически отмечена стабилизация кисти в положении достигнутой коррекции. Сгибание пальцев в полном объёме, предплечье фиксировано в функционально выгодном положении. На рентгенограмме – консолидация перемещённого фрагмента, сформирована опорная площадка для костей запястья, закрытие ростковой зоны (рис. 5).

Спицы удалены. На момент выписки ребёнок активно пользовался кистью. Назначено ношение тугора и динамическое наблюдение у ортопеда по месту жительства. Отдалённые результаты проведённого лечения нуждаются в изучении, однако стабильное положение кисти позволяет надеяться, что ремиссия будет носить более продолжительный характер и в дальнейшем потребуются только удлинение костей предплечья до окончания роста ребёнка.

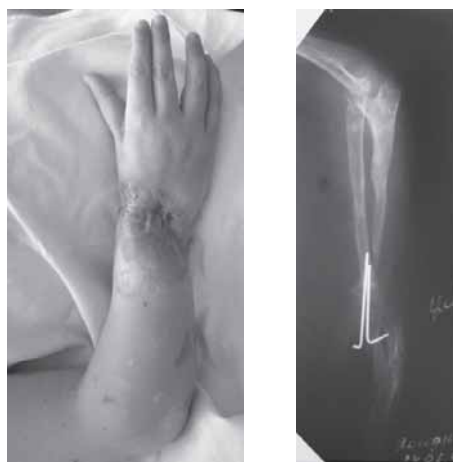

Рис. 5. Клиническая картина и рентгенограмма после исправления деформации

Представленный клинический случай позволяет обозначить несколько основополагающих элементов лечения:

1) первоочередное устранение мягкотканного компонента контрактуры позволяет создать условия для последующей коррекции деформации;

2) стремление к восстановлению правильных соотношений длины парных костей сегмента не всегда является залогом успешного лечения, т.к. в ряде случаев не обеспечивает стабилизацию сегмента конечности и восстановление его функции;

3) основной задачей лечения считаем стабилизацию сегмента конечности в функционально выгодном положении и раннюю функциональную нагрузку, позволяющую быстро адаптировать ребёнка к реальной ситуации и развить необходимые навыки.

Контактная информация:

Филиппова Ольга Васильевна – научный сотрудник отделения пластической и реконструктивной хирургии  
e-mail: turner01@mail.ru

---

## SURGICAL TREATMENT OF CHILD WITH RARE BURN DEFORMITY OF FOREARM AND HAND

K.A. Aphonichev, D.S. Buklaev, O.V. Philippova