

ОДОНТОГЛІФІЧНІ, МОРФОМЕТРИЧНІ ТА ГІСТОЛОГІЧНІ ОСОБЛИВОСТІ ФІСУРНОГО КАРІЄСУ МАЛИХ КУТНІХ ЗУБІВ

О.А.Писаренко

ВДНЗ України «Українська медична стоматологічна академія»

Актуальність дослідження

Каріозний процес у нижніх і верхніх малих кутніх зубах займає за частотою виникнення друге місце після ураження великих кутніх зубів [1]. У малих кутніх зубах ураження локалізовані на контактних (апроксимальних) поверхнях, у фісурах і пришийковій частині коронки зуба [2]. Безсумнівно, що різна локалізація карієсу зумовлена особливостями морфологічної будови коронок малих кутніх зубів, зокрема як її одонтогліфічного малюнку, так і гістологічної будови структур емалі коронки зуба. Проте ці аспекти дослідження не одержали достатнього висвітлення в доступній вітчизняній і закордонній літературі.

Для з'ясування сутності процесу демінералізації, який безперечно впливає на вибір тактики лікування, необхідно проводити додаткові морфологічні дослідження з використанням як гістохімічних, так і спеціальних світлооптичних методів. З огляду на це, **метою** дослідження є вивчення особливостей локалізації каріозного процесу в нижніх і верхніх малих кутніх зубах з урахуванням одонтогліфіки і гістотопографії основних анатомічних утворів коронки, а також з'ясування морфологічних особливостей прояву початкових стадій каріозного процесу.

Матеріал і методи дослідження

Одонтологічні особливості премолярів верхньої (20 зубів) і нижньої щелеп (16 зубів) у нормі та при карієсі (35 зубів) вивчали на зубах, видалених за ортодонтичними показаннями в осіб віком від 18 до 33 років.

Одентологічні дослідження премолярів верхньої і нижньої щелеп проводили за рекомендаціями, які ввійшли до світової класифікації анатомічних утворів коронки зубів різних груп [3]. Для глибокої ідентифікації піднятих (горбики, стилі, гребені) та знижених (ямки, борозни) анатомічних утворів коронки зуба ми застосовували метод забарвлення еріохромом Т чорним [4].

Після визначення одонтологічного статусу премолярів відбирали найтипівіші з них на верхній та нижній щелепах для вивчення гістоструктурних особливостей їхньої емалі в нормі та при карієсі [3] шляхом направлено розпилу зубів у вертикальному і в горизонтальному напрямках відносно коронки зуба [5,6].

Вертикальні розтини премолярів орієнтувалися на підняті анатомічні утвори: горбики, стилі, гребені, а також на знижені ділянки коронки: ямки, борозни і борозенки. Поперечні розтини коронок премолярів проводили на рівні екватора. Гістохімічно забарвлені ШИК+альціановим синім товсті шліфи фотографували у відбитих променях цифровим мікрофотом «Олімпус» на різних збільшеннях. У деяких випадках із товстих шліфів виготовляли тонкі (товщиною до 20-30 мкм) шліфи, які потім вивчали в прохідному та поляризованому світлі.

Результати дослідження та їх обговорення

На першому етапі дослідження після забарвлення еріохромом Т-чорним виявлено ураження карієсом ямок і борозен у $39\pm 1,01\%$ та карієсом іншої локалізації в $61\pm 1,01\%$ випадків.

Установлено, що зазвичай початковий каріозний процес із переважним ураженням карієсом ямок і борозен найчастіше буває при плюс(+) малюнку коронки як нижніх, так і верхніх малих кутніх зубів.

Плюс малюнок коронок перших і других нижніх малих кутніх зубів карієс із +4 малюнком виявили в 4 екстирпованих зубах ($12\pm 1,01\%$

обстежених), а з +2 малюнком - у 3 екстирпованих зубах ($8\pm 1,01\%$ обстежених).

Плюс (+)-4 малюнок характеризується наявністю горбиків еоконуса, ендоконуса, епіконуса і діаконуса (рис.1). Еоконус відмежований I (вестибулярною) борозною, її довжина варіює від 0,75 мм до 0,85 мм; III (центральною), її довжина варіює від 1,20 мм до 1,45 мм; II (мезіальною), її довжина варіює від 0,4 мм до 0,45 мм. Діаконус відмежований I (вестибулярною), IVa (дистовестибулярною), її довжина варіює від 0,68 мм до 0,75 мм, борознами.




Рис. 1. Малий кутній зуб нижньої щелепи, уражений карієсом, одонтологічний +-4 малюнок: **горбики** - Ео – еоконус, Епі – епіконус, Ендо – ендоконус, Діа – діаконус; **борозни** - I – вестибулярна, II – мезіальна, IIa – мезіолінгвальна, IIIa – лінгвальна, III – центральна, IV – дистовестибулярна, V – дистолінгвальна; **ямки** - α – медіальна, β – дистальна; **стилі** – mst-мезіостиль, dst-дистостиль

Епіконус відмежований IIIa (лінгвальною), її довжина варіює від 0,72 мм до 0,8 мм, III (центральною), IIa (мезіолінгвальною), її довжина варіює

від 0,35 мм до 0,43 мм, борознами; ендоконус відмежований V (дистолінгвальною), її довжина варіює від 0,68 мм до 0,72 мм, Ша (лінгвальною) борознами.

Унаслідок злиття I, IVa, V, Ш борозен утворюється дистальна ямка. Її глибина дорівнює 0,27-0,35 мм. Унаслідок злиття II, Па, Ш борозен утворюється мезіальна ямка. Її глибина складає 0,22-0,25 мм.

На мезіальному краї коронки утворюється мезіостиль, відділений II і Па борознами. На дистальному краї коронки утворюється дистостиль, відділений IV і V борознами. Цей варіант малих кутніх зубів характеризується як 4 тип за класифікацією де-Йонге. Ми виміряли площі горбиків. Так, середня площа при +4 малюнку еоконуса складає $9,0 \pm 0,02$ мм², середня площа епіконуса дорівнює $6,2 \pm 0,02$ мм², середня площа діаконуса – $2,2 \pm 0,03$ мм², середня площа ендоконуса складає $1,9 \pm 0,02$ мм². Виміряли площі стилів: площа дистостиля дорівнює $2,32 \pm 0,01$ мм², а мезіостиля - $2,0 \pm 0,01$ мм².

Плюс (+)-2 малюнок характеризується наявністю горбиків еоконуса, та епіконуса (рис.2).

Еоконус відокремлений III (центральною), її довжина варіює від 1,75 мм до 1,80 мм, II (медіальною), її довжина варіює від 1,25 мм до 1,30 мм, та IV (дистальною), її довжина варіює від 1,25 мм до 1,40 мм, борознами. Епіконус відокремлений III (центральною), II (медіальною), IV (дистальною), V (дистолінгвальною) борознами. На медіальному краї коронки обмежений II борозною мезіостиль, на дистальному краї коронки обмежений IV борозною дистостиль. При злитті II, Ш борозен утворюється медіальна ямка, її глибина складає 0,2-0,25 мм, при злитті Ш, IV борозен утворюється дистальна ямка, її глибина складає 0,28-0,32 мм. Проведено вимірювання площини горбиків верхніх малих кутніх зубів із +2 малюнком. Так, площа еоконуса складає $15,2 \pm 0,01$ мм², а середня площа

епіконуса дорівнює $6,8 \pm 0,02 \text{ мм}^2$, площа дистостиля – $1,25 \pm 0,01 \text{ мм}^2$, а мезіостиля дорівнює $2,8 \pm 0,01 \text{ мм}^2$.

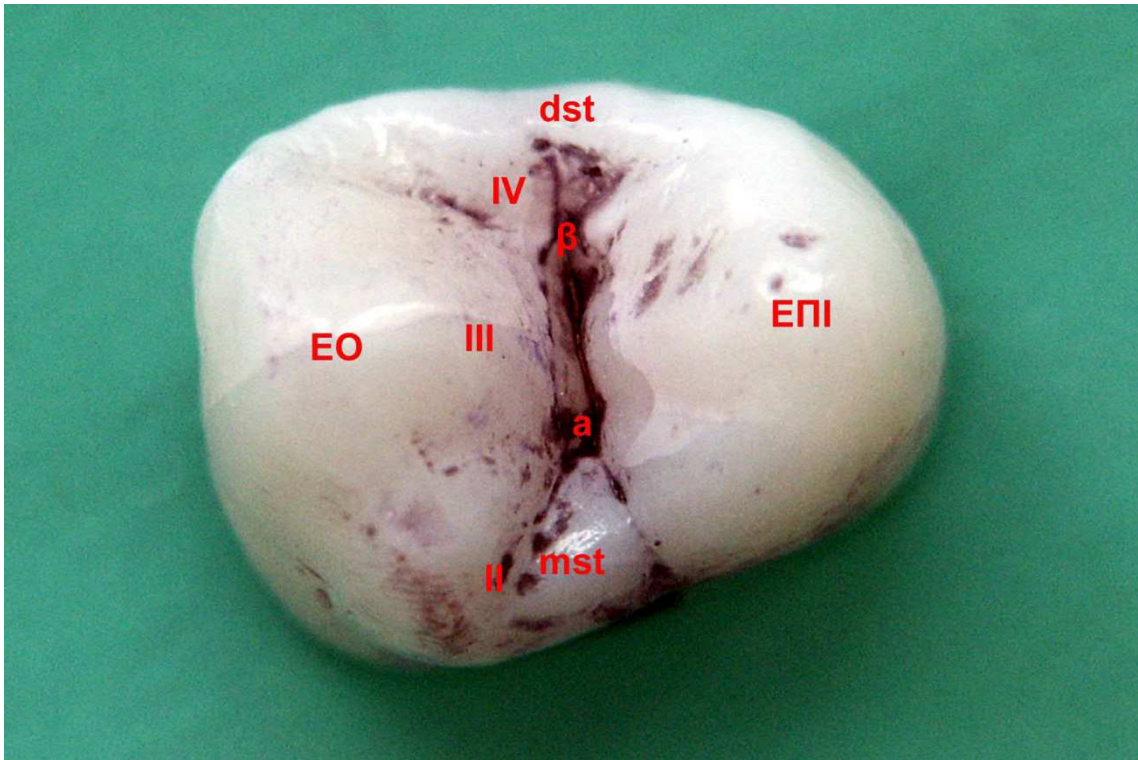


Рис. 2. Малий кутній зуб верхньої щелепи, уражений каріесом, одонтологічний +-2 малюнок: **горбики** - Eo – еоконус, Epi – епіконус; **борозни** - II – мезіальна, III – центральна, IV – дистальна, V – дистолінгвальна; **ямки** - α – медіальна, β – дистальна; **стилі** – mst-мезіостиль, dst-дистостиль

Дані статистичного дослідження середніх показників площ при плюс(+) 4 і плюс(+) 2 малюнках коронки відповідно нижніх і верхніх малих кутніх зубів в умовах норми і при початковому каріесі надані в табл. 1.

Установлено, що у випадках фісурного та ямкового каріесу при плюс (+)-4 малюнку наявне статистично достовірне зменшення площі епіконуса, а також дистостиля. При цьому розширення вогнища еріохромнопозитивних речовин за рахунок демінералізації відбувається завдяки розширенню бета-ямки на дистостиль або епіконус. При цьому в

умовах карієсу площа епіконуса при плюс (+)-4 малюнку зменшується в 1,5 рази, а при плюс (+)-2 малюнку - майже у 2 рази.

Таблиця 1

Середні показники площ нижніх і верхніх малих кутніх зубів при +4 і +2 малюнках коронок в умовах норми і при початковому карієсі (мм², M±m, p <0,05)

Площа утвору коронки (мм ²)	Еоконус		Епіконус		Діаконус		Ендоконус		Дистостиль		Мезіостиль	
	норма	карієс	норма	карієс	норма	карієс	норма	карієс	норма	карієс	норма	карієс
Однтолог. малюнок коронки												
+4	10,07±0,02	9,0±0,02	8,5±0,02	6,2±0,02	1,25±0,03	2,2±0,03	1,5±0,02	1,9±0,02	4,06±0,02	2,32±0,01	3,16±0,01	2,0±0,01
+2	15,8±0,02	15,2±0,01	12,7±0,01	6,8±0,02	-	-	-	-	1,25±0,02	1,25±0,01	1,58±0,02	2,75±0,01

Площа дистостиля при карієсі з плюс (+)-4 малюнком зменшується в 2 рази, а мезіостиля - в 1,5 рази. Отже, результати планіметричних досліджень свідчать про те, що в умовах карієсу в порівнянні з нормою відбувається кількісне зменшення параметрів епіконуса, за рахунок чого відбувається поглиблення бета-ямки і розширюються борозни, що її оточують.

Для вирішення питання про те, які морфологічні зміни відбуваються в ямках і борознах в умовах фісурного карієсу при одонтологічному плюс (+) малюнку коронки малих кутніх зубів, ми провели гістологічне

дослідження тонких пофарбованих ШИК+альціановим синім шліфів (рис.3).

Установлено, що в поляризаційному світлі тонкі, пофарбовані ШИК-альціановим синім шліфи, орієнтовані на бета-ямку, мають різну кольорову гаму. Так, у випадках початкового фісурного карієсу в центральній частині ямки гомогенні ШИК-позитивні структури зникають. У верхній частині ямки є поглиблення за рахунок дефекту з нерівними краями. Від дефекту в глибину емалі аж до емалево-дентинної межі поширюється колбоподібне вогнище ураження, що має темно-фіолетовий колір.

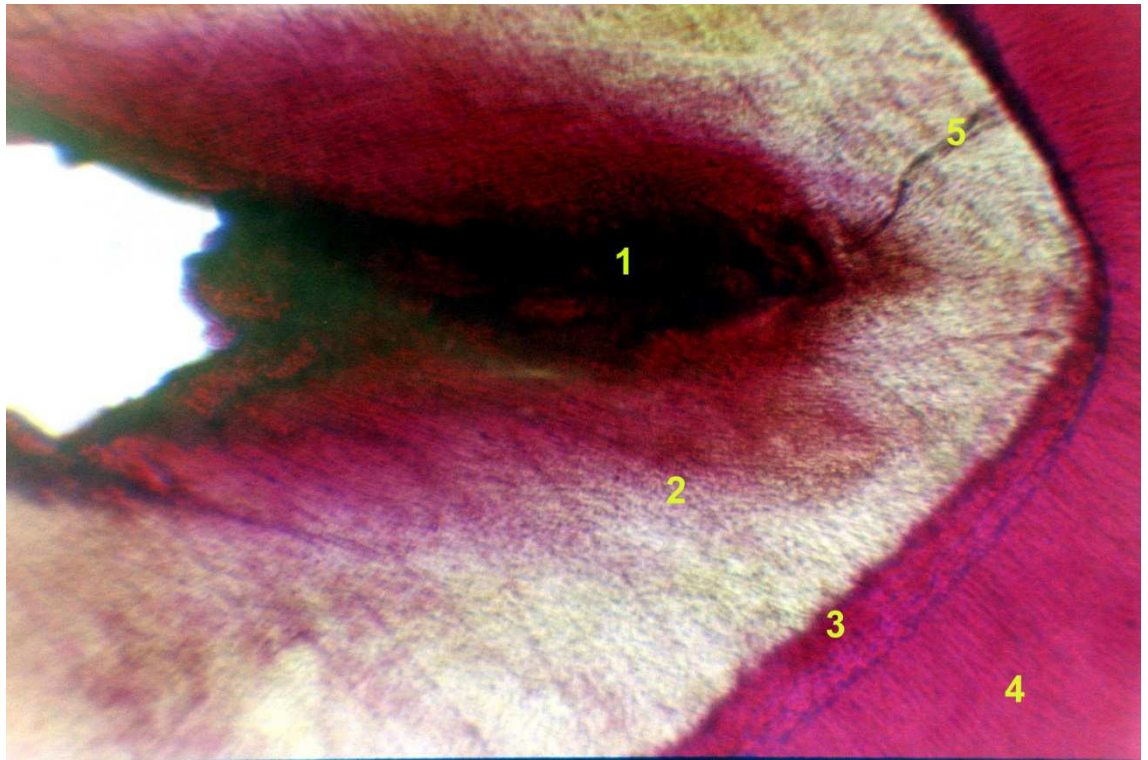


Рис. 3. Тонкий шліф, орієнтований на бета-ямку малого кутнього зуба з онтологічним плюсом (+) малюнком при фісурному карієсі: 1 - колбоподібне розширення фісури; 2 - збережена емаль; 3 - сітчастий шар; 4 - дентин; 5 - ламела. Поляризаційна мікроскопія. Забарв. ШИК+альціановим синім. 3б х.60

Натомість збережена емаль, що оточує ямку, має блакитне забарвлення, що йде за ходом пучків емалевих призм. Необхідно зазначити, що стрижневий гребінь епікрита в поляризаційному світлі має ясно-зелений відтінок. Колір зумовлений косим ходом пучків емалевих призм гребеня. Емалево-дентинна межа представлена сітчастим шаром, має темний колір. Дентин має червоний колір. Ймовірно, що різнокольорова гама цих ділянок ямки свідчить про процес її демінералізації.

Вивчення поширення каріозного процесу, що відбувається при фісурному та ямковому карієсі в нижніх малих кутніх зубах із плюс (+)-4 малюнком коронки (рис.4), проведено на товстих шліфах, орієнтованих у мезіодистальному напрямку через альфа- і бета-ямки при початковому карієсі.

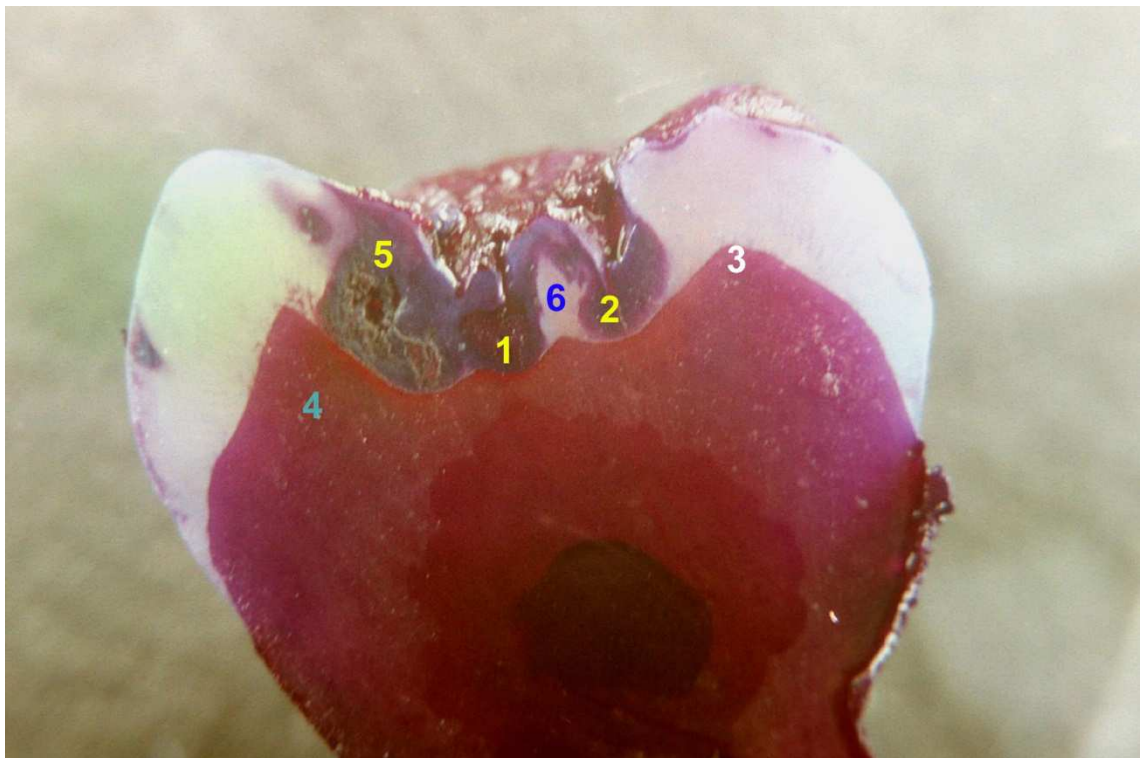

Рис. 4. Товстий шліф нижніх малих кутніх зубів із (+)-4 малюнком коронки, проведений у мезіодистальному напрямку через альфа- і бета-ямки при початковому фісурному карієсі: 1 - альфа-ямка; 2 - бета-ямка; 3 - емалево-дентинна межа; 4 - ШИК-позитивний дентин; 5 - темно-фіолетова

зона деструкції; 6 - зона збереженої альціан-позитивної емалі. Забарв. ШИК + альціановим синім. Зб. х5

Установлено, що каріозний процес характеризується частковою демінералізацією більшою мірою бета-ямки і меншою - альфа-ямки, з появою в ділянках емалі темно-фіолетових зон на тлі блакитної збереженої емалі. Необхідно зазначити, що в центральній частині як бета-, так і альфа-ямок визначається ділянка демінералізації, при цьому зона темно-фіолетової деструкції, що локалізується в бета-ямці, доходить до емалево-дентинної межі, однак не поширюється на пофарбований у червоний колір дентин. Зона темно-фіолетової деструкції емалі, що оточує альфа-ямку, відділена від емалево-дентинної межі вузькою смужкою збереженої емалі.

Висновки

Отже, одонтогліфічно встановлена наявність при плюс-малюнку в нижніх та верхніх малих кутніх зубах карієсу з переважним ураженням ямок та фісур (гістологічно виявляється спочатку деструкція ШИК-альціанпозитивної речовини борозен та альфа-ямки, яка розповсюджується вздовж емалево-дентинної межі). Завдяки гістохімічним методам забарвлення можемо констатувати, що при фісурно-ямковому карієсі відбувається зникнення ШИК-позитивних структур міжпризмової речовини в центрі ямки та фісур, які немовби її „запечатували”, та наявності колбоподібного розширення і більшого проникнення ШИК-барвника, ймовірно за рахунок руйнування білково-мінеральних зв'язків і збільшення співвідношення призмової емалі та міжпризмової речовини на користь останнього.

Ураховуючи отримані дані одонтологічного дослідження, був розроблений клінічний тест одонтогліфіки малих кутніх зубів, який може бути застосований у комплексі методів раннього прогнозування резистентності емалі до карієсу (табл.2.) Результати клінічного тесту одонтогліфіки оцінювали шляхом підрахунку кількості балів.

Показники від 8 до 10 балів свідчать про високий рівень карієсрезистентності. Таким пацієнтам необхідно дотримуватися гігієнічних заходів та проводити контрольні клінічні огляди 1 раз за рік.

Таблиця 2

**Клінічний тест одонтогліфіки малих кутніх зубів
верхньої та нижньої щелеп**

№ п/п	Одонтогліфічний показник		Бали
1	Тип малюнку	плюс	1
		ігрек	1
2	Кількість горбиків	чотири	3
		три	2
		два	1
3	Кількість ямок	дві	2
		одна	1
4	Глибина ямок	менше 0,2 мм	1
		дорівнює або менше 0,5 мм	2
		більше 0,5 мм	3
5	Наявність додаткових борозен навколо ямок	існують	2
		ні	1
6	Форма фісур	лійкоподібна	1
		конусоподібна	1
		напівсферична	1
		краплеподібна	2
		поліпоподібна	2

Показники від 11 до 19 балів свідчать про низький рівень карієсрезистентності емалі. Таким пацієнтам необхідно проводити корекцію гігієни порожнини рота при плюс та ігрек-малюнках коронки зубів. Контрольні огляди необхідно проводити 2 рази за рік.

При плюс-малюнку проводити герметизацію бета-ямки і мілких борозенок за їх наявності навколо неї фторовмісними силантами протягом двох років після прорізування малих кутніх зубів.

При ігрек–малюнку малих кутніх зубів пропонується з метою профілактики герметизація фторовмісними силантами дистальної бета-ямки і глибоке фторування дистальної апроксимальної поверхні після застосування гумових сепараторів у ті ж терміни.

Література

1. Боровский Е.В. Каріес зубов /Е.В. Боровський, П.А. Леус.- М.:Медицина, 2005. – 255 с.
2. Лучинський М.А. Особливості профілактики карієсу зубів у дітей з врахуванням сучасних чинників карієсу: автореф. дис. на здобуття наук. ступеня канд. мед. наук: спец. 14.01.22 «Стоматологія» / М.А.Лучинський.- Івано-Франківськ, 1999. – 21 с.
3. Гасюк А.П. Морфо- та гістогенез основних стоматологічних захворювань/ А.П. Гасюк, В.І. Шепітько, В.М. Ждан. - Полтава, 2008.- 63 с.
4. Скрипников П.М. Розвиток та структурно-функціональні особливості емалі зубів людини: автореф. дис. на здобуття наук. ступеня доктора мед. наук: спец. 14.03.01 «Нормальна анатомія» /П.М. Скрипников. - Полтава, 2003.-21 с.
5. Arnold W. Morphological analysis and chemical content of natural dentin carious lesion zones/ W. Arnold et al. // Ann. Anat. - 2013 Oct;185(5):419-24.
6. Bonecker M. Clinical, histological and microbiological study of hand-excavated carious dentine in extracted permanent teeth / M. Bonecker et al. // SADJ. - 2013 Aug;58(7): 273-8.

Стаття надійшла

27.08.2014 р.

Резюме

Одонтотолігичні особливості малих кутніх зубів верхньої (20 зубів) і нижньої щелеп (16 зубів) у нормі та при карієсі (35 зубів) вивчали на зубах, видалених за ортодонтичними показаннями в осіб віком від 18 до 33 років. Одонтотолігично встановлена наявність при плюс-малюнку в нижніх і верхніх малих кутніх зубах карієсу з переважним ураженням ямок та фігур. Завдяки гістохімічним методам забарвлення можемо констатувати, що при фісурно-ямковому карієсі відбувається зникнення ШИК-позитивних структур міжпризмової речовини в центрі ямки та фісур, які немовби її „запечатували”, та наявності колбоподібного розширення і більшого проникнення ШИК-барвника, ймовірно за рахунок руйнування білково-мінеральних зв'язків і збільшення співвідношення призмової емалі та міжпризмової речовини на користь останнього.

Ключові слова: одонтотолігика, малі кутні зуби, карієс, фісура, ямка.

Резюме

Одонтотолігическіе особенності премолярів верхньої (20 зубів) і нижньої щелеп (16 зубів) в нормі і при карієсі (35 зубів) изучали на зубах, удаленных по ортодонтическим показанням у лиц в возрасте от 18 до 33 лет. Одонтотолігично установлено наличие при плюс-узоре нижних і верхних премолярів карієса с преимущественным поражением ямок и фиссур. При использовании гистохимического окрашивания ШИК+альциановый синий установлено, что при фиссурно-ямочном карієсі происходит исчезновение ШИК-позитивных структур межпризменного вещества в центре ямок и фиссур, «запечатывавших» их, и наличия колбовидного расширения и большего проникновения ШИК-красителя, возможно за счет разрушения белково-минеральных связей и увеличения соотношения призмной эмали и межпризменного вещества в пользу последнего.

Ключевые слова: одонтотолігика, премоляры, карієс, фиссура, ямка.

UDC 616.314.5 - 08

ODONTOGLIFIC, MORPHOMETRIC AND HISTOLOGIC SIGNS OF FISSURE PREMOLAR CARIES

Pysarenko O. A.

Ukrainian Medical Stomatological Academy

Summary

The investigation of odontologic signs of premolars of upper (20 teeth) and lower (16 teeth) jaws to be normal and at the caries (35 teeth) was conducted at persons at the age from 18 to 33. It was carried out according to recommendations of world classification of anatomic formations of teeth crowns of different groups. For deeper identification of heaved (cusps, styles, cristae) and mionectic (pits, fissures) anatomic formations of the tooth crown the method of colouring by Eriochrome Black T was used.

After determination of odontologic status of premolars, most of them on upper and lower jaws were taken for histologic signs of enamel in a norm and at the caries to be studied. It was conducted by the direct inspection of teeth, either in vertical or in horizontal directions, in relation to the crown of the tooth.

Vertical dissections of premolars were conducted on heaved anatomic formations (cusps, styles, cristae), and also on mionectic areas of the crown (pits, fissures). Transversal dissections of the premolar crowns were conducted at the level of equator.

Histochemically shea-painted and alcian-blue pictures of thick microsections were taken by the digital "Olympus" camera on different angles.

The localization of caries in premolars was investigated, depending on odontoglific figure of the crown. It was established that at plus-figure mainly fissure-pit view of caries was met.

At isolated fissure-pit view of caries is amazed in α -pit, and at a combination of the fissure-pit view and approximal localization of caries in β -pit. In pits shea-positive substance located in the centre is destroyed primarily,

and then alcian-positive substance. The fissure-pit view of caries is distributed along the whole enamel-dentin border.

Taking into account the obtained data of odontological research, the clinical odontoglyphic test of premolars has been worked out, that can be applied into the complex of methods of early prognosis of enamel resistance to caries. Evaluation of results of clinical odontoglyphic tests was conducted by counting points.

Indexes from 8 to 10 testify the high level of resistance to caries. As to such patients hygienical measures and clinical reviews once a year have to be taken.

Indexes from 11 to 19 testify the low level of enamel resistance to caries. It is necessary to conduct the correction of oral hygiene with Y-figure of the teeth crown in such patients. Control reviews must be conducted twice a year.

At a plus-figure of the tooth crown pressurizing β -pits and smaller fissures at their presence with fluoride sealants should be used for two years after premolar denturing.

At the Y-figure of premolars it is recommended to fill in distal β -pits with fluoride sealants and use deep fluoridation of distal approximal surfaces after application of rubber separators.

Key words: odontoglyphics, premolars, caries, fissure, pit.