

## Одновременная кишечная пластика мочеточников и мочевого пузыря

Б.К. Комяков, В.А. Очеленко, Е.С. Шпиленя, Т.Х. Ал-Аттар

Отделение урологии СПб ГБУЗ «Городская многопрофильная больница №2»

Контакты: Виктор Алексеевич Очеленко ochelenko-v@yandex.ru

**Цель исследования** — изучение отдаленных результатов реконструктивных операций у больных, перенесших одновременную пластику мочеточников и мочевого пузыря. В работу включены 33 пациента, которые страдали различными заболеваниями мочевого пузыря, осложненными вторичным гидроуретеронефрозом. У 23 (69,7 %) больных после радикальной цистэктомии был сформирован ортотопический резервуар низкого давления из подвздошной кишки с афферентным тубулярным сегментом по методу U. E. Studer. В 10 (30,3 %) случаях для восстановления протяженных дефектов мочеточников и мочевого пузыря использовали Y-образную илеоуретероцистопластику. Оценку отдаленных результатов операции проводили на основании комплексного обследования, включающего лабораторные, рентгенологические, радиоизотопные и эндouroлогические методы обследования. Изолированная петля тонкой кишки является универсальным пластическим материалом, при помощи которого можно заместить не только любой дефект мочеточников с обеих сторон, но и осуществить одновременно реконструкцию мочевого пузыря с сохранением самостоятельного мочеиспускания.

**Ключевые слова:** заболевания мочевого пузыря, цистэктомия, вторичный гидроуретеронефроз, кишечная пластика мочеточников и мочевого пузыря, операция Studer, Y-образная илеоуретероцистопластика

### Simultaneous ureteral and bladder intestinoplasty

B.K. Komayakov, V.A. Ochelenko, E.S. Shpilenya, T.Kh. Al-Attar

Unit of Urology, City Multidisciplinary Hospital Two, Saint Petersburg

The purpose of the investigation was to study the long-term results of reconstructive surgery in patients who had undergone simultaneous ureteral and bladder intestinoplasty. The investigation enrolled 33 patients with different bladder diseases complicated by secondary hydro-ureteronephrosis. After radical cystectomy, the U. E. Studer method was used to form a low-pressure orthotopic reservoir from the ileum with an afferent tubular segment in 23 (69.7 %) patients. Y-shaped ileoureterocystoplasty was carried out to recover extensive ureteral and bladder defects in 10 (30.3 %) cases. Long-term surgical results were assessed on the basis of a comprehensive examination involving laboratory, X-ray, radionuclide, and endourological studies. An isolated loop of the small bowel is a universal plastic material that may be used not only to bilaterally replace any ureteral defect, but also to simultaneously repair the bladder, by preserving independent urination.

**Key words:** bladder diseases, cystectomy, secondary hydroureteronephrosis, ureteral and bladder intestinoplasty, Studer surgery, Y-shaped ileoureterocystoplasty

### Введение

Гидроуретеронефроз нередко является следствием различных заболеваний нижних мочевых путей. К ним относятся: новообразования мочевого пузыря (МП), приводящие к механической обструкции мочеточников, нейрогенные расстройства в виде атонии или гиперрефлекторности детрузора, сопровождающиеся пузырно-мочеточниковым рефлюксом и гидроуретеронефрозом, малый МП, а также различные аномалии развития мочевых путей [1, 2]. Часто к сочетанному поражению МП и мочеточников приводят ятрогенные повреждения при операциях на органах малого таза или рубцовые изменения в клетчатке этой зоны и стенках органов в результате лучевой терапии [3–5].

Стремление сохранить функцию пораженной почки и избавить больного от мочевых свищей привело к появлению способов одновременного замещения

пораженных мочеточников и МП. При этом основными задачами реконструктивной операции являются образование артифициального мочевого резервуара низкого давления и обеспечение беспрепятственного тока мочи от почки до этого резервуара по новому, кишечному мочеточнику [6–9]. Однако до сих пор продолжается дискуссия относительно хирургической техники и выбора оптимального пластического материала. Отсутствуют также работы, позволяющие на большом клиническом материале оценить отдаленные результаты подобных операций.

### Материалы и методы

Одновременная пластика тазовых отделов мочеточников и МП выполнена нами 33 пациентам, которые страдали различными заболеваниями МП, осложненными вторичным гидроуретеронефрозом. У 23

(69,7 %) больных после радикальной цистэктомии (РЦЭ) был сформирован ортотопический резервуар низкого давления из подвздошной кишки с афферентным тубулярным сегментом по методу U. E. Studer. В 10 (30,3 %) случаях для восстановления протяженных дефектов мочеточников и МП использовали Y-образную илеоуретероцистопластику. Возраст больных колебался от 22 до 72 лет и в среднем составил  $55,5 \pm 10,1$  года. Среди них было 27 (81,8 %) мужчин и 6 (18,2 %) женщин. Наиболее частым показанием к реконструктивной операции с использованием сегмента подвздошной кишки у этих пациентов явился рак мочевого пузыря (РМП), который был диагностирован у 28 (84,8 %) из них. У 5 (15,2 %) больных необходимость в илеоуретероцистопластике возникла в связи с малым МП различного генеза.

Противопоказаниями к илеоуретероцистопластике были: поражение опухолью шейки МП, уретры, стадия онкологического процесса, исключающая возможность формирования искусственного резервуара, стриктура уретры, хроническая почечная недостаточность (ХПН) с уровнем клубочковой фильтрации ниже 40 мл / мин, декомпенсированный гидроуретеронефроз.

Оценка функционального состояния почек и мочевых путей в ближайшем и отдаленном послеоперационном периоде осуществлялась на основании комплексного обследования, включающего: определение уровня сывороточного креатинина, электролитов, кислотно-основного состояния крови, ультразвуграфию верхних и нижних мочевых путей, экскреторную урографию, реносцинтиграфию, ретроградную и антеградную пиелоуретерографию с пробой Whitaker, компьютерную томографию (КТ) брюшной полости и малого таза, комплексное уродинамическое исследование, при необходимости цисто- и уретероскопию. Срок наблюдения составил от 3 мес до 16 лет (в среднем  $7,3 \pm 0,8$  года). При сравнениях установлен уровень значимости  $\alpha = 0,05$ .

### Результаты и обсуждение

Метод Studer использован нами для одновременного замещения МП и дистальных отделов мочеточников за счет афферентной недетубуляризированной части резервуара. Эта изоперистальтически расположенная петля выполняет роль антирефлюксного механизма. Однако наряду с несомненными достоинствами операция имеет существенные недостатки. Среди них – расположение мочеточниково-резервуарных анастомозов в брюшной полости, реальная опасность сдавления и сужения левого мочеточника в месте прохождения через брыжейку сигмовидной кишки.

Наиболее оптимальным является одноэтапное выполнение оперативного вмешательства [10–14]. Одна-

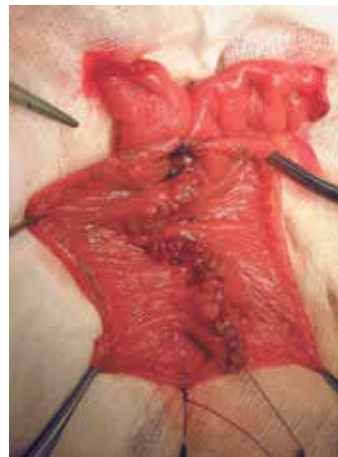

Рис. 1. Создание задней стенки резервуара из U-образно сложенной петли тонкой кишки

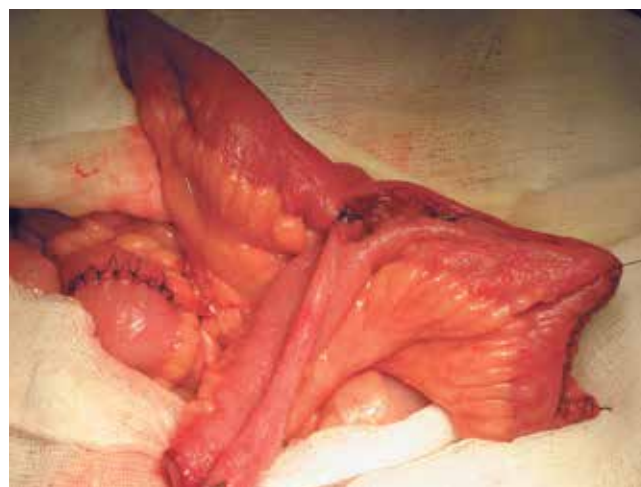
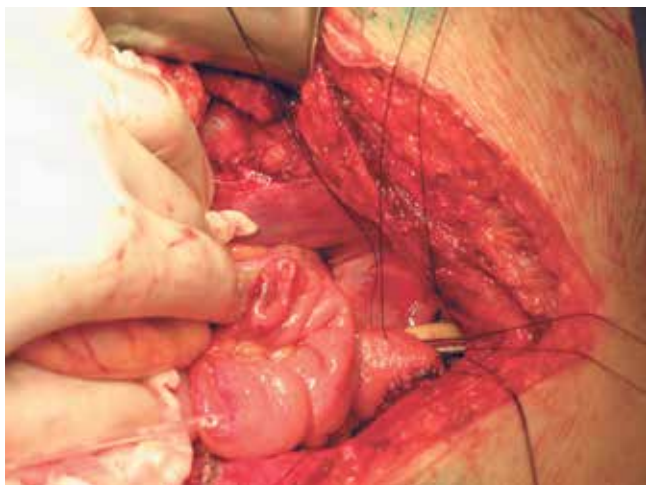
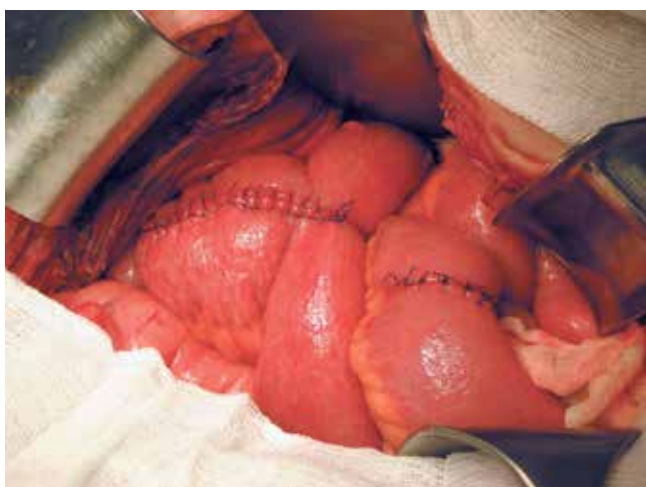

Рис. 2. Формирование передней стенки резервуара, который за счет недетубуляризированных концов приобретает Y-форму

ко это не всегда возможно при тяжелых сопутствующих заболеваниях, нарушении уродинамики верхних мочевых путей и снижении функции почек. Подобных больных мы оперировали в 2 этапа. Сначала выполнялась РЦЭ с выведением мочеточников на кожу, а затем после стабилизации общего состояния пациента и при отсутствии признаков дальнейшего распространения опухолевого процесса проводилась кишечная пластика МП и нижней трети мочеточников. Известно, что у больных с уретерокутанеостомами отсечение и проведение мочеточников через слои мышц и подкожную клетчатку на кожу всегда сопровождается рубцеванием их дистальных отделов. В результате приходится выполнять резекцию мочеточников и устранять образовавшиеся дефекты за счет сегмента кишки. Аналогичные ситуации могут наблюдаться у больных РМП с инвазией в 1 или оба мочеточника, новообразованиями мочеточников с вовлечением МП и микроцистисом различного генеза. Считаем, что в таких случаях, при обширных повреждениях мочеточников,



**Рис. 3.** Создание уретрорезервуарного анастомоза



**Рис. 4.** Окончательный вид наполненного жидкостью резервуара

дефиците их тканей и необходимости создания высоких анастомозов, оптимальным методом является Y-образная илеоуретероцистопластика по разработанной нами методике, при которой недетубуляризованные концы резервуара используются для восполнения дефицита верхних мочевых путей (МП) (патент на изобретение № 2199281 от 27.02.2003). Резецированный

сегмент подвздошной кишки укладывают в виде U-образной дуги, рассекают кишку по противобрыжеечному краю, сохраняя проксимальные концы недетубуляризованными. Проводят формирование передней и задней стенок резервуара, который за счет недетубуляризованных концов приобретает Y-форму (рис. 1, 2). Выполняют анастомозы трансплантата с мочеточниками и уретрой (рис. 3, 4). Для создания мочевого резервуара достаточной емкости оптимальной является резекция 35–40 см подвздошной кишки. Это, в свою очередь, обеспечивает создание небольшого, но достаточного по объему резервуара для отведения мочи, что уменьшает всасывание ее компонентов и тем самым предотвращает развитие тяжелых метаболических осложнений.

Группа пациентов, перенесших одновременное замещение мочеточников и МП, представляет собой наиболее тяжелый контингент, что обусловлено тяжестью их основной патологии, возрастом, сопутствующими заболеваниями и перенесенными ранее оперативными вмешательствами. Из 33 больных 29 (87,9 %) ранее перенесли в общей сложности 36 операций, включая трансуретральную резекцию стенки МП, резекции МП, нефрэктомии и др. Немаловажное значение имеют травматичность и длительность самого оперативного вмешательства, во время которого хирургическому воздействию подвергаются органы разных систем и решаются задачи, касающиеся не только восстановления оттока мочи по мочеточникам. Технические погрешности при формировании ортотопического мочевого резервуара могут привести к серьезным осложнениям и роковым последствиям. Ниже приведены сведения о ранних и поздних осложнениях, наблюдавшихся у пациентов после замещения МП и мочеточников по методу Studer (табл. 1, 2).

Из табл. 1 видно, что наиболее частым осложнением, потребовавшим оперативной коррекции в раннем послеоперационном периоде, оказалась острая спаечная кишечная непроходимость, которая развилась у 4 (17,4 %) пациентов. Во всех случаях выполнена срочная релапаротомия с рассечением спаек и ин-

**Таблица 1.** Ранние послеоперационные осложнения после операции по методу Studer (n = 23)

Осложнение	Метод лечения	Исход	Всего (%)
Острая кишечная непроходимость	Релапаротомия, рассечение спаек и интубация тонкого кишечника зондом Эббота	Выздоровление	4 (17,4)
Несостоятельность уретерорезервуарного анастомоза	1. Релапаротомия, двусторонняя уретерокутанеостомия, интубация тонкого кишечника зондом Эббота. 2. Резекция тонкой кишки, обходной илеоасцендоанастомоз. 3. Реуретерорезервуарный анастомоз справа, уретероилео-резервуарный анастомоз слева	Выздоровление	1 (4,3)
Всего	5	5	5 (21,7)

Таблица 2. Поздние послеоперационные осложнения после операции по методу Studer (n = 23)

Осложнения	Метод лечения	Исход	Всего абс. (%)
Хронический пиелонефрит	Консервативное лечение	Выздоровление	5 (21,7)
Хронический пиелонефрит, нефросклероз	Нефрэктомия	Выздоровление	1 (4,3)
Острая кишечная непроходимость	Релапаротомия, рассечение спаек и интубация тонкого кишечника зондом Эббота	Выздоровление	1 (4,3)
Всего	7	7	7 (30,3)

тубацией тонкого кишечника зондом Эббота. Еще у 1 (4,3 %) больного развились несостоятельность мочеточниково-кишечного анастомоза и мочевого перитонит.

Как видно из табл. 2, поздние послеоперационные осложнения, потребовавшие госпитализации и стационарного лечения, возникли у 7 больных. Пятеро (21,8 %) были госпитализированы для проведения консервативной терапии в связи обострением и тяжелым течением хронического пиелонефрита. Еще 2 (8,6 %) пациента находились на стационарном лечении в связи с необходимостью проведения оперативных вмешательств. Все больные поправились, были выписаны с назначением амбулаторного лечения и находятся под нашим наблюдением. Летальных исходов не было. Важно отметить, что наибольшее число ранних и поздних осложнений приходится на период 1996–2001 гг., когда проходил наиболее сложный этап освоения РЦЭ

и методов отведения мочи. В дальнейшем были разработаны профилактические мероприятия, включающие подготовку кишечника фортрансом, предоперационную диету, фиброгастроуденоскопию. Усовершенствованы также техника самой операции, методики анестезиологического пособия и послеоперационного ведения больных. В результате количество послеоперационных осложнений существенно снизилось.

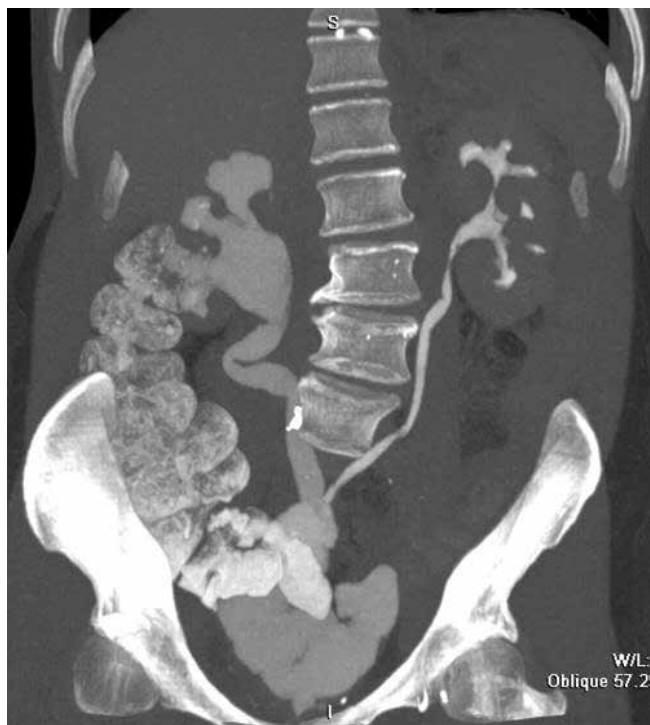

Рис. 5. КТ больного Л., 59 лет, через 3 года после двусторонней Y-образной илеоуретероцистопластики

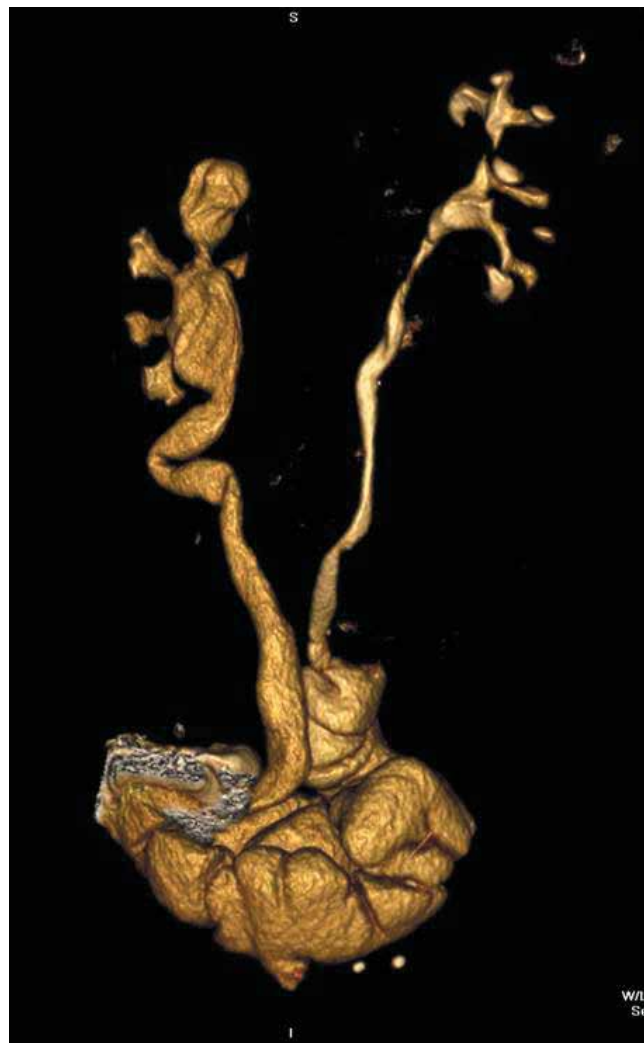

Рис. 6. КТ больного Л., 59 лет, через 8 лет после двусторонней Y-образной илеоуретероцистопластики

Среди 10 больных, которым произведена Y-образная илеоуретероцистопластика, у 1 пациента имела место несостоятельность уретероилеальных анастомозов с развитием мочевого перитонита. Проведены лапаротомия, ушивание свища в области левого уретероилеального анастомоза, реуретероилеоанастомоз справа. В остальных случаях осложнений не наблюдали. Послеоперационный период протекал гладко, больные были выписаны на амбулаторное лечение. У всех пациентов в ближайшие и отдаленные сроки отмечена хорошая функция почек и мочевых путей.

Больные, перенесшие хирургические вмешательства, остаются под постоянным наблюдением. Контрольное обследование проводится не реже 1 раза в год и включает лабораторное исследование крови с целью выяснения наличия и стадии воспалительного процесса в мочевых путях, а также ХПН. Анализ и посев мочи выполняются для коррекции антибактериального лечения, если таковое требуется. Экскреторная урография и полное радиоизотопное исследование позволяют проследить динамику изменений функционального состояния почек и мочевых путей.

Несмотря на сложность оперативного вмешательства и тяжелый послеоперационный период, мы считаем, что операции по методу Studer и Y-образ-

ная илеоуретероцистопластика в тех случаях, когда требуется заменить не только МП, но и нижние отделы мочеточников, позволяют получить хорошие отдаленные результаты. В качестве успешного примера Y-образной илеоуретероцистопластики приведем данные обследования пациента Л., 59 лет, которому в январе 2005 г. в нашей клинике была выполнена срочная цистэктомия по поводу РМП, двусторонняя уретерокутанеостомия, а впоследствии двусторонняя Y-образная илеоуретероцистопластика. Компьютерные томограммы, выполненные через 3 и 8 лет после операции, демонстрируют хорошую функцию мочевых путей, отсутствие нарушений пассажа мочи (рис. 5, 6).

### Заключение

Одновременная интестинальная пластика МП и мочеточников при их сочетанном поражении позволяет получить хорошие функциональные результаты на отдаленных сроках. Изолированная петля тонкой кишки является универсальным пластическим материалом, при помощи которого можно устранить не только любой дефект мочеточников с обеих сторон, но и осуществить одновременно реконструкцию МП с сохранением самостоятельного мочеиспускания.

## ЛИТЕРАТУРА

1. Лоран О.Б., Синякова Л.А., Серегин А.В. и др. Использование изолированных сегментов кишечника в оперативном лечении лучевых повреждений мочевыводящих путей. Урология 2012;(2):20–4.
2. Verduyck F.J., Heesakkers J.P., Debruyne F.M. Long-term results of ileum interposition for ureteral obstruction. Eur Urol 2002;42(2):181–7.
3. Кан Д.В., Пронин В.И. Урологические осложнения при лечении онкологических заболеваний органов таза. М.: Медицина, 1988. 256 с.
4. Остропольская Е.А., Головки Ю.И., Хохлов Ю.П. Оперативное лечение мегауретера при стенозе устья мочеточника. Вестник хирургии им. И.И. Грекова 1980; 1 L-C, с. 153–154.
5. Studer U.E., Stenzl A., Mansson W. et al. Bladder replacement and urinary diversion. Eur Urol 2000;38(Suppl 6):1–11.
6. Комяков В.К., Ochelenko V.A. Long-term results of 50 ureteral replacements with ileum. Eur Urol 2013;12:562.
7. Кан Д.В. Кишечная пластика мочеточника. М.: ЦОЛИУВ, 1968. 119 с.
8. Комяков В.К., Очеленко В.А. Результаты кишечной пластики мочеточников. Урология 2013;3:5–9.
9. Fritzsche P., Skinner D.G., Graven J.D. et al. Long-term radiographic changes of the kidney following the ileal ureter operation. J Urol 1975;114:843.
10. Schoeneich G., Winter P., Albers P. et al. Management of complete ureteral replacement. Experiences and review of the literature. Scand J Urol Nephrol 1997;31:383.
11. Armatys S.A., Mellon M.J., Beck S.D. et al. Use of Ileum as Ureteral Replacement in Urological Reconstruction. J Urol 2009;181(1):177–81.
12. Shokeir A.A., Ghoneim M.A. Further experience with the modified ileal ureter. J Urol 1995;154:45–8.
13. Cheng M., Looney S.W., Brown J.A. Ureteroileal anastomotic strictures after a Bricker ileal conduit: 50 case assessment of the impact of conversion from a slit incision to a "shield shaped" ileotomy. Can J Urol 2011;18(2):5644–9.
14. Chung B.I., Hamawy K.J., Zinman L.N. et al. The use of bowel for ureteral replacement for complex ureteral reconstruction: long-term result. J Urol 2006;175(1):179–83.