

3. Материалы с памятью формы и новые технологии в медицине / Под ред. В.Э. Гюнтера. — Томск: Изд-во МИЦ, 2010. — 360 с. [Materialy s pamyat'yu formy i novye tekhnologii v meditsine. (Shape memory materials and new technologies in medicine.) Ed. by Gyunter V.E. Tomsk: Izd. MITs. 2010: 360. (In Russ.)]
4. Broadhurst J., Moorjani N., Ohri S. Traumatic fracture of nitinol thermoreactive sternal clips // Interact. Cardiovasc. Thorac. Surg. — 2010. — Vol. 10, N 3. — P. 465-466.
5. Dogan O.F., Demircin M., Duman U. et al. The use of suture anchor for sternal nonunion as a new approach (Demicin-Dogan technique) // Heart Surg. Forum. — 2005. — Vol. 8, N 5. — P. 64-69.
6. Gucu A., Toktas F., Eris C. et al. Nitinol thermoreactive clips for secondary sternal closure in cases of noninfective sternal dehiscence // Tex. Heart. Inst. J. — 2012. — Vol. 39, N 4. — P. 513-516.
7. Hountis P., Chountis M., Hatziveis K. et al. The hanuman syndrome and the greater omentum's transposition for the management of mediastinitis // Offic. J. Balkan Military Med. Commit. — 2012. — Vol. 15, N 4. — P. 289-297.
8. Meeks M.D., Lozekoot P.W., Verstraeten S.E. et al. Poststernotomy mediastinitis and the role of broken steel wires: retrospective study // Innovations (Phila). — 2013. — Vol. 8, N 3. — P. 219-224.
9. Olbrecht V.A., Barreiro C.J., Bonde P.N. et al. Clinical outcomes of noninfectious sternal dehiscence after median sternotomy // Ann. Thorac. Surg. — 2006. — Vol. 82, N 3. — P. 902-907.
10. Plass A., Grunfelder J., Reuthebuch O. et al. New transverse plate fixation system for complicated sternal wound infection after median sternotomy // Ann. Thorac. Surg. — 2007. — Vol. 83. — P. 1210-1212.
11. Robicsek F. Complication of midline sternotomy // Thorac. Surg. — 2002. — Vol. 51. — P. 1351-1392.
12. Sergio F., Herrera A.M., Atehortua M. et al. Use of steel bands in sternotomy closure: implications in high-risk cardiac surgical population // Interact. Cardiovasc. Thorac. Surg. — 2009. — Vol. 8. — P. 200-205.
13. Sharma R., Puri D., Panigrahi B.P., Virdi I.S. A modified parasternal wire technique for prevention and treatment of sternal dehiscence // Ann. Thorac. Surg. — 2004. — Vol. 77, N 1. — P. 210-213.
14. Song D.H., Lohman R.F., Renucci J.D. et al. Primary sternal plating in high-risk patients mediastinitis // Eur. J. Cardiothorac. Surg. — 2004. — Vol. 26, N 2. — P. 367-372.
15. Tavlasoglu M., Kurkluoglu M., Arslan Z., Durukan A.B. Detachment and dislocation of thermoreactive clips from sternum in late postoperative period due to misuse // Interact. Cardiovasc. Thorac. Surg. — 2012. — Vol. 14, N 4. — P. 491-493.
16. The Parisian Mediastinitis Study Group. Risk factors for deep sternal wound infection after sternotomy: a prospective multicenter study // J. Thorac. Cardiovasc. Surg. — 1996. — Vol. 111. — P. 1200-1207.

УДК 616.367-003.7-089.879: 616.368-089.85-089.168

T08

## ОБОСНОВАНИЕ ЭФФЕКТИВНОСТИ НОВОГО МЕТОДА РАДИАЛЬНОЙ СФИНКТЕРОТОМИИ ПРИ ОБСТРУКЦИИ ВНЕПЕЧЕНОЧНЫХ ЖЁЛЧНЫХ ПУТЕЙ

Кянан Рафаэль оглы Юсиф-заде\*

Военный госпиталь Государственной пограничной службы Республики Азербайджан,  
Азербайджанский медицинский университет, г. Баку

### Реферат

**Цель.** Определение эффективности усовершенствованного метода сфинктеротомии при холедохолитиазе, названного радиальной сфинктеротомией.

**Методы.** С октября по декабрь 2013 г. выполнено 38 операций эндоскопической ретроградной холангиопанкреатографии у больных с диагнозом «холедохолитиаз». В первой группе (23 пациента) выполнена стандартная сфинктеротомия, во второй группе — радиальная сфинктеротомия. В первой группе у 21 больного были камни размером до 20 мм, у 2 больных — более 20 мм, а во второй группе (15 пациентов) у 6 больных размеры камней превышали 20 мм, остальные больные имели камни размерами 15–20 мм.

**Результаты.** Разработанная техника радиальной сфинктеротомии позволяет проводить несколько разрезов по направлению к 11, 12 и 13 ч условного циферблата. Таким образом, основной разрез можно сделать до поперечной складки, а другие радиальные разрезы необходимо проводить ниже неё, не выходя за границы предполагаемого хода интрамурального отдела холедоха. Приведено анатомическое и математическое обоснование метода радиальной сфинктеротомии. В зависимости от разреза и формы папиллы, степени выраженности верхней поперечной складки, определяющей безопасное расстояние от отверстия папиллы до неё, проводили боковые радиальные разрезы, тем самым добиваясь увеличения сфинктеротомного разреза в целом. Ни в одной группе не зарегистрировано летального исхода. У 2 (8,7%) пациентов первой группы возникло кровотечение во время процедуры, после операции развился панкреатит у 1 (4,3%) пациента в первой группе и 1 (6,7%) во второй группе.

**Вывод.** Предложенная техника радиальной сфинктеротомии — безопасный способ увеличения площади расщеплённой папиллы, обеспечивающий высокую эффективность удаления больших камней.

**Ключевые слова:** холедохолитиаз, сфинктеротомия, осложнения.

### RATIONALE FOR EFFECTIVENESS OF A NEW METHOD OF RADIAL SPHINCTEROTOMY DURING OBSTRUCTION OF EXTRAHEPATIC BILE DUCTS

K.R. Yusifzade

Military Hospital of the State Border Guard Service of the Republic of Azerbaijan, Azerbaijan Medical University, Baku

**Aim.** Determination of the effectiveness of the improved method of sphincterotomy in choledocholithiasis, called radial sphincterotomy.

**Methods.** Analyzed were results of 38 operations performed by endoscopic retrograde cholangiopancreatography in patients with a diagnosis of choledocholithiasis. In the first group (23 patients) performed a standard sphincterotomy, in the second group – radial sphincterotomy. 21 patients of the first group had gallstones up to 20 mm, 2 patients – more than 20 mm; in 6 patients (out of 15) of a second group gallstones sizes exceeded 20 mm, the other patients had stones sizes 15-20 mm.

**Results.** The technique developed radial sphincterotomy allows multiple incisions towards 11, 12 and 13 hour clock directions. Thus, the main incision can be made to the transverse folds, and other radial incisions should be carried out below it, not going beyond the proposed location of the intramural common bile duct. Anatomical and mathematical justifications of the method of radial sphincterotomy were presented. Depending on the cut and shape of papillae, the severity of the upper transverse folds defining a safe distance from the hole until it papillae, performed lateral radial incisions, thereby achieving an increase of sphincterotomy cut altogether. Neither group registered death. In 2 (8.7%) patients of the first group bleeding occurred during the procedure, after the operation pancreatitis has developed in 1 (4.3%) patients in first group and in 1 (6.7%) patients in the second group.

**Conclusion.** The proposed technique of radial sphincterotomy is a safe way to increase the area of dissected papillae to provide high efficiency for removal of large gallstones.

**Keywords:** choledocholithiasis, sphincterotomy, complications.

В настоящее время наиболее распространённым методом удаления камней из общих жёлчных путей служит эндоскопическая сфинктеротомия. Сам метод сфинктеротомии в корне не изменился со времени его первого описания [1, 4]. В течение последних 10 лет устоялись принципы и показания к проведению как эндоскопической ретроградной холангиопанкреатографии (ЭРХПГ), так и эндоскопической сфинктеротомии [1, 5].

Однако не во всех случаях удаётся успешно завершить ЭРХПГ, и результативность, в зависимости от опыта эндоскописта и анатомических показателей больного, колеблется в пределах 80–95% [3, 8]. При холедохолитиазе в зависимости от размера камня и анатомического строения папиллы размер поперечного сечения при сфинктеротомии может меняться. Достаточно большой разрез при сфинктеротомии вызывает увеличение частоты таких осложнений после ЭРХПГ, как перфорация, холангит, панкреатит.

Цель исследования – определение эффективности усовершенствованного метода сфинктеротомии при холедохолитиазе, названного радиальной сфинктеротомией.

С октября по декабрь 2013 г. выполнено 38 операций ЭРХПГ у больных с диагнозом «холедохолитиаз». В первой группе (23 пациента) выполняли стандартную сфинктеротомию, во второй группе (15 пациентов) – «радиальную» сфинктеротомию.

Исследование было одобрено этическим комитетом госпиталя, все больные подписали информированное согласие на участие в исследовании.

В первой группе в соответствии с принятым стандартом, в зависимости от анатомии папиллы и размера камня, выполнен сфинктеротомный разрез в направлении на

11, 12 или 13 ч условного циферблата. Сфинктеротомия выполнена стандартным «pull-type» сфинктеротомом («Olympus Medical System Corp.», Tokyo, Japan).

Для удаления камня у 36 больных применяли баллонный экстрактор («Endoflex GmbH», «Olympus»), у 2 больных – корзины для удаления камней (гексоканальные, «Olympus»). Для этого 35 больным потребовался 1 сеанс ЭРХПГ, 3 больным – 2 сеанса.

ЭРХПГ выполняли с помощью эндоскопов с боковым полем зрения, использовали дуоденофиброскопы фирмы «Olympus» типа TJF-150. Придав больным левое боковое положение, во всех случаях до введения дуоденоскопа проводили диагностическую верхнюю гастроинтестинальную эндоскопию.

Врачи, специализирующиеся на выполнении ЭРХПГ, очень часто встречаются с проблемой недостаточности сфинктеротомного разреза для освобождения холедоха от камней и завершения лечебного сеанса. Анатомия внутридуоденального отрезка холедоха и большого дуоденального соска позволяет определить безопасность разреза на верхней четверти сегмента соска, как показано на рис. 1.

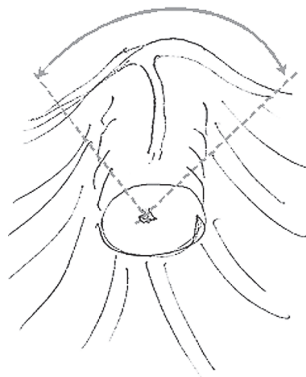


Рис. 1. Безопасная зона для разрезов (указана стрелкой).

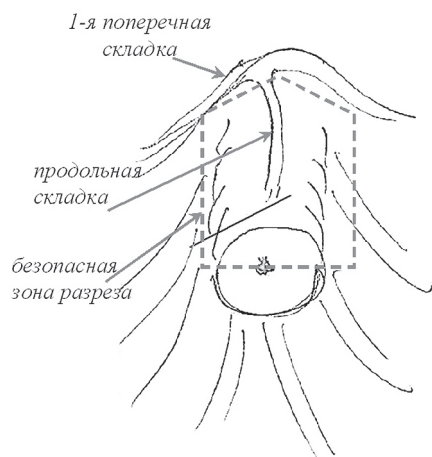


Рис. 2 Безопасная граница поля сфинктеротомного разреза.

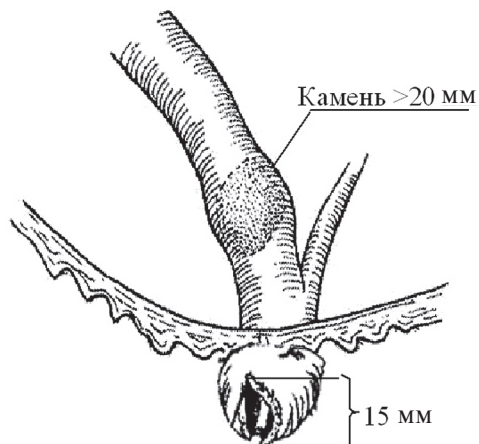


Рис. 3. Стандартный сфинктеротомный разрез меньше размера камня.

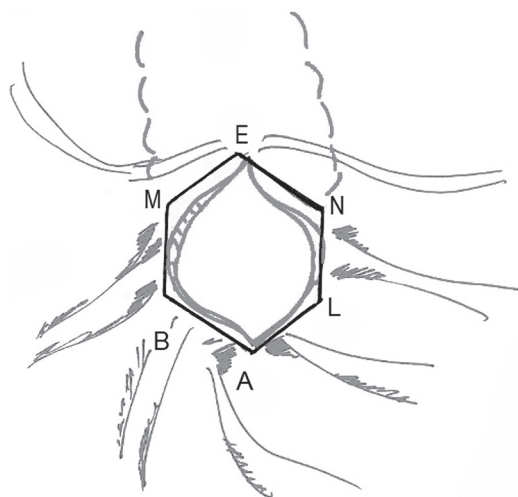


Рис. 4. Максимальная площадь, обеспечиваемая стандартным сфинктеротомным разрезом.

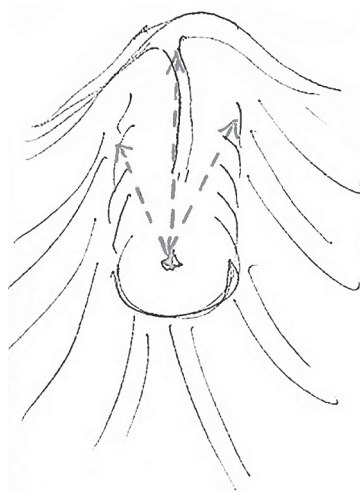


Рис. 5. Направления разрезов при радиальной сфинктеротомии.

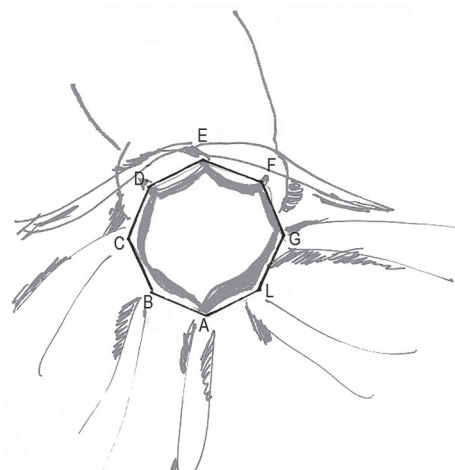


Рис. 6. Максимальная площадь, обеспечиваемая при радиальной сфинктеротомии.

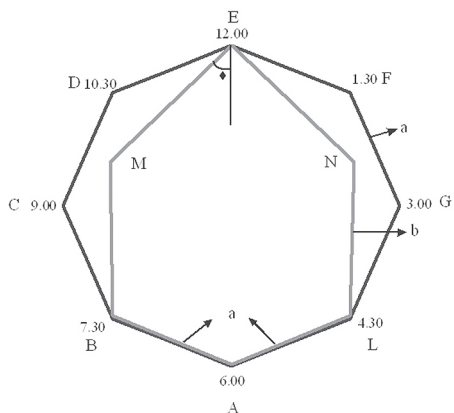


Рис. 7. Увеличенная площадь основания рассечённой папиллы (сплошная линия), обычный сфинктеротомный разрез (серая линия). Геометрия этого изображения была использована для расчёта эффективности фактора R в уравнении.

Максимальная протяжённость разреза зависит от длины продольной складки от соска до самой первой к соску поперечной складки и составляет до 10-15 мм [4]. Продолжение разреза выше поперечной борозды чревато перфорацией, а отклонение от продольной борозды — как перфорацией, так и кровотечением. Безопасная граница поля сфинктеротомного разреза изображена на рис. 2.

Таким образом, вокруг папиллы существуют естественные безопасные анатомические ограничения, которые при больших (>1,5 см в диаметре) или не расщепляющихся (кальцифицированных) камнях делают стандартный сфинктеротомный разрез недостаточным, как показано на рис. 3.

Максимальная площадь, обеспечиваемая стандартным сфинктеротомным разрезом, представлена на рис. 4.

*Описание предложенной нами усовершенствованной техники сфинктеротомии — радиальной сфинктеротомии.*

Разработанная нами техника радиальной сфинктеротомии позволяет проводить несколько разрезов по направлению к 11, 12 и 13 ч уловного циферблата. Таким образом, основной разрез можно сделать до поперечной складки, а другие радиальные разрезы необходимо проводить ниже поперечной складки, не выходя за границы предполагаемого хода интрамурального отдела холеда. Направления разрезов «радиальной» сфинктеротомии показаны на рис. 5.

Максимальная площадь, обеспечиваемая при радиальной сфинктеротомии, показана на рис. 6.

Таким образом, полное поперечное сечение разреза при наличии дополнительных надразов при радиальной сфинктеротомии становится больше, чем размер основного разреза при стандартной сфинктеротомии. Это видно из рис. 7, где геометрические формы сечений разрезов стандартной и радиальной сфинктеротомии схематично сравнены.

В первом случае мы предполагаем, что поперечное сечение имеет удлинённую (в вертикальном направлении) шестиугольную форму со следующей площадью:

$$S_6 = S_{ABMENL} = S_{ABL} + S_{BMNL} + S_{MEN} \quad (1)$$

А в последнем случае поперечное сечение разреза имеет площадь:

$$S_8 = S_{ABCDEFGL} \quad (2)$$

Для того чтобы вычислить отношение этих площадей,

$$R = S_8 / S_6 \quad (3)$$

нужно прибегнуть к некоторым математическим вычислениям. Обозначая длину отрезка АВ как «а», а длину сегмента ВМ как «b», для трёх членов в правой части уравнения (1) имеем:

$$S_{ABL} = \frac{a^2}{2} \sin(2\beta), \quad S_{BMNL} = 2ab \cos\beta,$$

$$S_{MEN} = ab \cos\beta \cos\gamma \quad (4)$$

$$\text{где } \beta = \frac{45}{2}, \quad b = a \frac{\cos\beta}{\sin\gamma},$$

и угол вычисляется из следующего уравнения:

$$\operatorname{ctg}\beta = \frac{1}{\cos\beta} \left( \frac{1}{\sin\beta} - \sin\beta \right) - 1 \quad (5)$$

Для R-сфинктеротомии для площади восьмиугольника в уравнении (2) мы получим:

$$S_8 = 2a^2 \frac{1}{\operatorname{tg}\beta} \quad (6).$$

Поставляя уравнения (4)–(6) в уравнение (3), мы приходим к конечному результату для фактора эффективности R:

$$R = 1,48 \quad (7)$$

или, другими словами, новый размер основания папиллы при «радиальной» сфинктеротомии становится почти в 1,5 раза больше, чем при стандартном разрезе.

Таким образом, метод R-сфинктеротомии позволяет безопасным образом увеличить площадь основания рассечённой папиллы для выведения крупных камней из холеда.

Осложнения после процедуры ЭРХПГ отражены в табл. 1

Характеристика конкрементов в холедо-хе приведена в табл. 2

Камни распределяли следующим образом: ≤5, 5–10, 10–15, 15–20 и >20 мм. В первой группе у 21 больного размер конкрементов составил менее 20 мм, у 2 больших — более 20 мм. Во второй группе камни размером более 20 мм выявлены у 6 пациентов, в остальных случаях размеры составляли 15–20 мм.

Размеры камней были определены по результатам ультразвукового исследования и магнитно-резонансной томографии. Дан-

**Осложнения эндоскопической ретроградной холангиопанкреатографии**

	Первая группа (n=23)		Вторая группа (n=15)	
	Абс.	%	Абс.	%
Периапулярный дивертикул	3	13	9	60
Осложнения:				
- панкреатит	1	4,3	1	6,7
- кровотечение	2	8,7	—	—

Таблица 2

**Распределение конкрементов в холедохе**

	Первая группа (n=23)	Вторая группа (n=15)	p
Кол-во камней	3,39±1,3	2,33±0,98	0,314
Размер камней, мм	10,07±4,93	19,01±3,31	0,172

ные радиологических замеров сопоставляли с истинными размерами камней (измеренными делениями на стандартном сфинктеротоме интралюминально в двенадцатиперстной кишке) после выведения их из сфинктеротомного разреза. Камни размером больше 20 мм, сразу не поддающиеся выведению, сначала крошили корзиной Dormia, затем извлекали экстрактерным баллоном. Размер этих камней внутри полости кишки не был измерен, были приняты во внимание радиологические размеры камней.

В обеих группах сфинктеротомный разрез проводили с учётом максимального размера камня. При размере камней более 20 мм сначала осуществляли дробление камней, далее извлекали их порциями.

Во второй группе всем больным прово-

дили основной сфинктеротомный разрез по основной оси интрамурального отдела холедоха. В зависимости от разреза и формы папиллы, степени выраженности верхней поперечной складки, определяющей безопасное расстояние от отверстия папиллы до неё, проводили боковые радиальные разрезы, тем самым добиваясь увеличения сфинктеротомного разреза в целом (рис. 8).

Ни в одной группе не зарегистрировано летального исхода (летальность 0%), осложнения (кровотечение во время процедуры и развитие панкреатита после неё) отражены в табл. 1.

Один из актуальных вопросов — извлечение из холедоха крупных камней (>20 мм). В литературе описаны методы их дробления внутри холедоха посредством интракорпоральной электрогидравлической литотрипсии и дробления корзиной [2, 7]. В. Vladimirov приводит данные об успешности литотрипсии у 171 из 236 больных с осложнениями в 1% случаев. [7]. J.H. Neo и соавт. описали методы удаления крупных камней (>15 мм), в том числе с увеличением площади рассечённой папиллы для облегчения прохождения конкрементов [4].

**ВЫВОД**

Метод радиальной сфинктеротомии обоснован с анатомической и математической точки зрения. Предложенная техника — безопасный способ увеличения площади рассечённой папиллы, обеспечивающий эффективность удаления больших камней через этот вид разреза.

**ЛИТЕРАТУРА**

1. Baron T.H., Mallery J.S., Hirota W.K. et al. The role of endoscopy in the evaluation and treatment of patients with

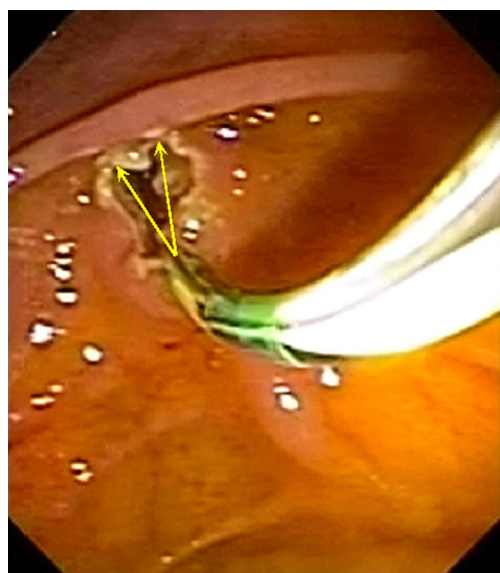


Рис. 8. Радиальная сфинктеротомия по направлениям к 11 и 12 ч условного циферблата.

pancreatobiliary malignancy // *Gastrointest. Endosc.* — 2003. — Vol. 58. — P. 643-649.

2. *Fukino N., Takatsugu O., Kawasaki A. et al.* Impaction of a lithotripsy basket during endoscopic lithotomy of a common bile duct stone // *World J. Gastroenterol.* — 2010. — Vol. 16, N 22. — P. 2832-2834.

3. *Gastroenterological endoscopy / Ed. by M. Classen et al.* — Gramlich Pliezhausen, 2002. — 619 p.

4. *Heo J.H., Kang D.H., Jung H.J. et al.* Endoscopic sphincterotomy plus large-balloon dilation versus endoscopic sphincterotomy for removal of bile-duct stones // *Gastrointest. Endosc.* — 2007. — Vol. 66, N 4. — P. 720-771.

5. *Maple J.T., Ben-Menachem T., Anderson M.A. et al.* The role of endoscopy in the evaluation of suspected

choledocholithiasis // *Gastrointest. Endosc.* — 2010. — Vol. 71. — P. 1-9.

6. *Minami A.* Small sphincterotomy combined with endoscopic papillary large balloon dilation in patients with billroth II gastrectomy // *Digest. Endoscop.* — 2008. — Vol. 20. — P. 130-133.

7. *Vladimirov B.* The endoscopic treatment of large calculi in the choledochus. The preliminary results with intracorporeal electrohydraulic shock-wave lithotripsy // *Khirurgiia (Sofia)*. — 1990. — Vol. 43, N 6. — P. 64-70.

8. *Xin-Jian W., Zheng-Jie X., Feng Z., Lei L.* Success rate and complications of endoscopic extraction of common bile duct stones over 2 cm in diameter // *Hepatobiliary Pancreat. Dis. Int.* — 2011. — Vol. 10, N 4. — P. 403-407.

УДК 616.12-006.325-006.327-006.327: 616-039.42-089-089.168

T09

## ДИАГНОСТИКА И ХИРУРГИЧЕСКОЕ ЛЕЧЕНИЕ НЕМИКСОМАТОЗНЫХ ОПУХОЛЕЙ КЛАПАНОВ СЕРДЦА

*Алексей Юрьевич Кипренский\*, Михаил Александрович Нецаенко, Людмила Митрофановна Кузнецова, Дмитрий Николаевич Фёдоров*

*Российский научный центр хирургии им. Б.В. Петровского, г. Москва*

### Реферат

**Цель.** Изучение клинико-диагностических, хирургических и морфологических особенностей немиксоматозных первичных опухолей клапанов сердца, возможностей их ранней диагностики и разработки оптимальной хирургической тактики.

**Методы.** Изучен опыт хирургического лечения 331 больного с объёмными образованиями сердца, из которых 45 (13,6%) — радикально удалённые первичные опухоли клапанов сердца. В свою очередь в число последних вошли 33 (73,3%) миксомы и 12 (26,7%) немиксоматозных опухолей. Рассмотренные в работе 12 немиксоматозных опухолей представлены в 9 случаях папиллярной фиброэластомой, в 1 (2,2%) — неврилеммой, в 1 (2,2%) — липомой, в 1 (2,2%) — фибромой.

**Результаты.** Ведущими неинвазивными методами дооперационной диагностики 12 немиксоматозных первичных опухолей клапанов сердца были трансторакальное и чреспищеводное эхокардиографические исследования, чувствительность которых составила соответственно 91,7 и 100%. В неясных случаях применяли компьютерную и магнитно-резонансную томографию. Дополнительно для обследования больных использовали электрокардиографию, фонокардиографию, рентгенологический метод, клинические и биохимические исследования крови. Интраоперационная ревизия и морфологическая верификация опухолей обеспечивали установление окончательного клинического диагноза. У больных с немиксоматозными опухолями клапанов сердца симптоматическая картина была полиморфной и включала недостаточность кровообращения, кардиалгию, нарушение ритма, клинические признаки, имитировавшие пороки сердца, эмболический синдром, головокружение и/или синкопе, беспричинную лихорадку. Хирургическое удаление 12 немиксоматозных опухолей выполняли в условиях искусственного кровообращения и холодовой фармакологической кардиopleгии, в 4 случаях вмешательство сочетали с заменой иссечённых поражённых клапанов искусственными протезами, в 1 случае — с аортокоронарным шунтированием. Госпитальная летальность больных отсутствовала. Качество жизни прооперированных больных было оценено как хорошее у 9 (75%) человек, как удовлетворительное — у 2 (16,7%), как неудовлетворительное — у 1 (8,3%) пациента, что было обусловлено смертью больной через 13 мес после удаления неврилеммы в связи с множественным метастазированием в головной и спинной мозг.

**Вывод.** Своевременно выполненные оперативные вмешательства позволили стабилизировать функциональное состояние больных, создать благоприятный прогноз на улучшение качества жизни и увеличение её продолжительности.

**Ключевые слова:** немиксоматозные опухоли сердца, клапаны сердца, диагностика, комплексная эхокардиография, хирургическое лечение.

### DIAGNOSIS AND SURGICAL TREATMENT OF HEART VALVE NON-MIXOMA TUMORS

*A.Yu. Kiprenskiy, M.A. Nechayenko, L.M. Kuznetsova, D.N. Fyodorov*

*Russian Research Center of Surgery named after Petrovsky, Moscow*

**Aim.** To study the clinical, diagnostic, surgical and morphological features of non-mixoma primary tumors of the heart valves, the possibilities of their early diagnosis and to develop an optimal surgical approach.

**Methods.** The surgical treatment of 331 patients with tumors of the heart was analysed, of which 45 (13.6%) were radically distant primary tumors of the heart valves including 33 (73.3%) myxoma and 12 (26.7%) non-myxoma tumors. Among considered in this study 12 non-myxoma tumors 9 cases were papillary fibroelastoma, 1 — neurolemmoma, 1 — lipoma, 1 — fibroma.

**Results.** The leading non-invasive preoperative diagnostic procedures for non-myxoma primary tumors of the heart valves were transthoracic and transoesophageal echocardiographic studies, the sensitivity of which were 91.7 and 100% respectively. In unclear cases, a computer and magnetic resonance imaging were used. Additionally, electrocardiography,