

Д.А. Тулупов, Е.П. Карпова

Российская медицинская академия последипломного образования, Москва, Российская Федерация

## О роли бактериальной микрофлоры в этиологии хронического аденоидита у детей

### Контактная информация:

Тулупов Денис Андреевич, кандидат медицинских наук, ассистент кафедры детской оториноларингологии ГБОУ ДПО «РМАПО» МЗ РФ

Адрес: 123242, Москва, ул. Баррикадная, д. 2/1, тел.: (495) 490-89-79, e-mail: tulupovdenis@yandex.ru

Статья поступила: 28.12.2013 г., принята к печати: 30.01.2014 г.

Представлен обзор результатов клинических исследований по изучению роли патогенной бактериальной флоры в этиологии хронического аденоидита у детей. Согласно литературным данным, основной причиной развития хронической патологии носоглотки у детей является вирусная инфекция. При этом роль бактериальной микрофлоры в развитии хронического аденоидита вторична, но весьма существенна. Основными бактериальными патогенами, выделяемыми из носоглотки детей с хроническим аденоидитом, являются *Staphylococcus aureus*, *Haemophilus influenzae* и *Streptococcus pneumoniae*, однако существует выраженная диссоциация в частоте выделения данных бактериальных патогенов по данным разных исследователей. Значительную роль в формировании персистенции данных патогенов в носоглотке при хроническом аденоидите играет способность бактерий к образованию биопленок. Бактериальные биопленки, а также факт обнаружения большого количества бактерий внутри ткани глоточной миндалины, обуславливают возникновение дискуссии о возможностях системной и топической антибактериальной терапии.

**Ключевые слова:** хронический аденоидит, бактериальная микрофлора, *Staphylococcus aureus*, *Haemophilus influenzae*, *Streptococcus pneumoniae*.

(Вопросы современной педиатрии. 2014; 13 (1): 172–175)

Хронический аденоидит (ХА) — полиэтиологическое заболевание с преобладающей симптоматикой постназального синдрома (post-nasal drip). В его основе лежит нарушение иммунных процессов глоточной миндалины. При этом отсутствует единое мнение о длительности воспалительного процесса, при котором указанные изменения можно считать хроническими. С учетом того, что оториноларингологи не рассматривают ХА как отдельную нозологическую форму, а выделяют лишь гипертрофию аденоидных вегетаций или, при наличии воспалительных изменений в носоглотке, хронический риносинусит, наиболее корректно говорить о ХА в случае

сохранения клинической симптоматики заболевания более 12 нед [1].

Несмотря на высокую частоту встречаемости, эпидемиологических данных по патологии носоглотки у детей не так много, и все они достаточно противоречивы. Ввиду частого использования термина «хронический аденоидит» конкретные цифры о распространенности этой патологии можно найти только в русскоязычной литературе. Так, по данным отечественных авторов, доля детей с ХА составляет от 3 [2] до 50% [3] в общей детской популяции и до 70% в группе часто болеющих детей [4].

D.A. Tulupov, E.P. Karpova

Russian Medical Academy of Post-Graduation Education, Moscow, Russian Federation

## On the Role of Bacterial Microflora in Etiology of Chronic Adenoiditis in Children

A review of the results of clinical studies on the role of pathogenic bacterial microflora in etiology of chronic adenoiditis in children is shown in this article. According to the literature data the main cause of the development of chronic diseases of the nasopharynx in children is viral infection. The role of the bacterial microflora is secondary, but nevertheless significant. The main bacterial pathogens isolated from the nasopharynx of children with chronic adenoiditis are *Staphylococcus aureus*, *Haemophilus influenzae* and *Streptococcus pneumoniae*. However there is significant dissociation in the prevalence of these bacterial agents according to the data of different scientists. Ability of the bacteria to produce biomembranes plays significant role in formation of persistence of the above-mentioned pathogens in the nasopharynx in chronic adenoiditis. Bacterial biomembranes as well as the revealing of the large amounts of bacteria within the tissues of adenoids determines discussions on possibilities of systemic and topical antibacterial treatment.

**Key words:** chronic adenoiditis, bacterial microflora, *Staphylococcus aureus*, *Haemophilus influenzae*, *Streptococcus pneumoniae*.

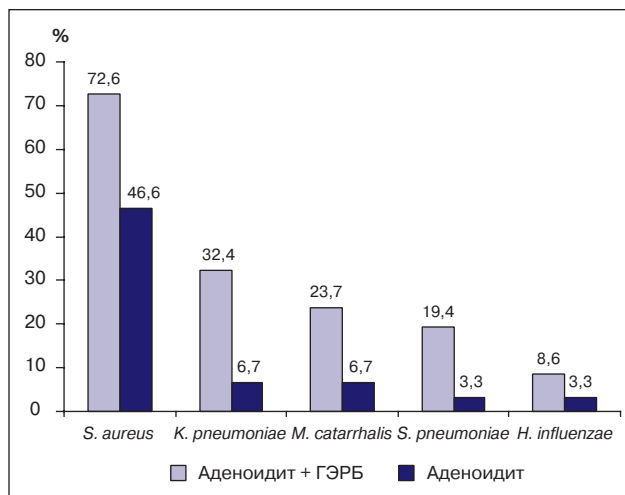
(Voprosy sovremennoy pediatrii — Current Pediatrics. 2014; 13 (1): 172–175)

По современным представлениям, несмотря на главенствующую роль вирусов, в этиологии ХА достаточно большое значение придают хронической бактериальной инфекции. Согласно результатам последних исследований, одним из маркеров хронической бактериальной инфекции являются бактериальные биопленки. Биопленка (от англ. biofilm) представляет собой микробное сообщество, состоящее из клеток, которые прикреплены к поверхности или друг к другу и покрыты экзополисахаридным слоем (гликокаликсом), вырабатываемым самими микробами. По данным В. Winther и соавт., на поверхности удаленных аденоидов бактериальные биопленки были обнаружены в 8 из 9 случаев [5]. В работе итальянских оториноларингологов при исследовании 16 образцов небных миндалин и аденоидов и 24 образцов слизистой оболочки, взятой при вскрытии клеток решетчатого лабиринта у пациентов с хроническим риносинуситом, биопленки были обнаружены в 57,5 и 41,7% случаев, соответственно [6]. В отличие от ХА роль бактерий в гипертрофии аденоидных вегетаций дискуссионна. В частности, по данным J. Cotichia и соавт., у пациентов с ХА биопленки были обнаружены в 94,9% случаев, тогда как на образцах ткани глоточной миндалины, удаленной у пациентов с синдромом обструктивного апноэ сна, — только в 1,9% [7]. Способность бактериальных патогенов к образованию биопленок во многом обуславливает неэффективность антибактериальной терапии при попытке плановой санации носоглотки. При этом считают, что клинические признаки обострения хронического процесса связаны с увеличением количества планктонных форм бактерий, подавление роста которых можно считать обоснованием применению антибактериальных средств [8, 9].

Важным вопросом в настоящее время остается вид основного бактериального патогена при ХА у детей. По мнению одних исследователей, им является *Streptococcus pneumoniae* (пневмококк) [10, 11]. Согласно другим, главенствующие бактериальные патогены при ХА — это представители грамотрицательной флоры *Haemophilus influenzae* и *Moraxella catarrhalis*. По данным I. Brook и соавт., при исследовании материала с поверхности глоточной миндалины наиболее часто обнаруживали *H. influenzae* (64,4%), *M. catarrhalis* (35,6%) [12]. В другом исследовании у детей с ХА гемофильная палочка обнаружена в 66,7% случаев [13]. Однако наибольшее число авторов указывают на ведущую роль *Staphylococcus aureus* в развитии ХА у детей. К примеру, по данным С. D. Lin и соавт., *S. aureus* был наиболее часто выделяемым патогеном (21,2%) из носоглотки у детей с ХА [14]. По данным М. Emaniini и соавт. [15], частота идентификации *S. aureus* составила 23%. Согласно результатам отечественных исследований, частота обнаружения *S. aureus* при исследовании материала с поверхности глоточной миндалины составляет 32%, из ткани — 45%, что уступает только частоте выделения пневмококка [10].

По нашим данным, основным бактериальным патогеном при ХА является золотистый стафилококк, выделяемый с поверхности глоточной миндалины почти у 50%

**Рис.** Частота высеваемости высокопатогенной микрофлоры с поверхности глоточной миндалины у детей с хроническим аденоидитом, ассоциированным и не ассоциированным с гастроэзофагеальной рефлюксной болезнью



Примечание. ГЭРБ — гастроэзофагеальная рефлюксная болезнь.

детей. В группе детей с гастроэзофагеальной рефлюксной болезнью частота высевания *S. aureus* с поверхности глоточной миндалины находится на уровне 70–75% [16]. Регулярный заброс кислого химуса в носоглотку при гастроэзофагеальной рефлюксной болезни приводит к нарушению работы механизмов местного иммунитета (в первую очередь мукоцилиарной системы), что создает благоприятные условия для колонизации и роста патогенной бактериальной микрофлоры (рис.).

Согласно последним сведениям, роль грибковой микрофлоры в развитии хронической патологии носоглотки не подтверждена [17]. В отечественной литературе встречаются единичные работы, результаты которых свидетельствуют о вкладе микотической инфекции в развитие ХА. Так, по данным А. И. Мачулина, в 33,3% случаев у детей с ХА имеет место грибово-бактериальная ассоциация [18].

Убедительные фактические данные о значимой роли атипичных возбудителей (*Chlamydia pneumoniae*, *Mycoplasma pneumoniae*) в развитии ХА в настоящее время отсутствуют [17]. Мнения зарубежных исследователей по этому вопросу достаточно противоречивы. Например, в работе G. P. Pintucci и соавт. при исследовании 55 образцов ткани глоточной и небных миндалин *M. pneumoniae* обнаружены в 10,9% случаев, *C. pneumoniae* — в 18,2% [19], а в исследовании L. Drago и соавт. в 44 образцах ткани аденоидов *C. pneumoniae* обнаружены только в 4,8% случаев, тогда как *M. pneumoniae* не обнаружены вовсе [20].

Вопрос о консервативном лечении ХА достаточно сложен, поскольку не существует каких-либо жестких стандартов его терапии. Лечение ХА, как и любого хронического заболевания, должно быть комплексным, с учетом этиопатогенеза воспалительного процесса [21].

Основным направлением современной фармакотерапии ринологической патологии в настоящее время принято считать противовоспалительную терапию. Наиболее

эффективными из существующих средств с противовоспалительным эффектом являются глюкокортикоидные препараты. Так, накоплен клинический опыт применения мометазона фуората в лечении неаллергической воспалительной ринологической патологии у детей и взрослых [1]. Однако патология носоглотки (гипертрофия аденоидных вегетаций и аденоидит) не входит в официально зарегистрированные показания к применению назального спрея мометазона фуората.

Вторым по значимости при обсуждении схемы терапии обострений ХА является вопрос об этиотропном лечении. Учитывая главенствующую роль вирусов в развитии ХА, логичным решением было бы активное применение противовирусных средств в лечении и профилактике острых респираторных инфекций. Однако последний анализ рандомизированных клинических исследований показал сомнительную эффективность подавляющего большинства противовирусных препаратов в лечении, и особенно в профилактике острых респираторных инфекций [22].

Учитывая значимую роль патогенной бактериальной микрофлоры при обострении ХА (в особенности при гнойных его формах), необходимо обсудить вопрос о применении антибактериальных средств. При неосложненной форме аденоидита (и даже при гнойной форме, по мнению отечественных авторов) назначение системных антибактериальных лекарственных препаратов не является целесообразным [9, 23, 24]. По нашему мнению, показаниями к проведению системной антибактериальной терапии при ХА можно считать:

- осложненные формы гнойных аденоидитов (острый средний отит, острый бактериальный риносинусит);
- гнойный аденоидит с выраженным снижением качества жизни ребенка (нарушение сна) при неэффективности топической противовоспалительной терапии.

В таких ситуациях хороший эффект дают как препараты кларитромицина и азитромицина, имеющие высокий уровень биодоступности в ткани миндалин, так и защищенных аминопенициллинов [21].

Как уже было сказано выше, при неосложненных формах обострения ХА в педиатрической практике предпочтение отдают антибактериальным препаратам для местного применения. Учитывая значимую роль *S. aureus* и *Klebsiella pneumoniae* как ведущих бактериальных патогенов при ХА у детей, большой интерес представляют топические антибактериальные препараты, имеющие в своей основе антибиотики аминогли-

козидного ряда. Среди трех назальных спреев — растворов антибиотиков, представленных на российском рынке, два содержат в качестве основного действующего вещества именно аминогликозиды. Так, назальный спрей монокомпонентного раствора фрамицетина Изофра обладает высокой активностью против основных бактерий, играющих роль в этиологии ХА. При этом раствор фрамицетина имеет высокий профиль безопасности применения, обусловленный крайне низкой системной биодоступностью, и является единственным в России назальным спреем раствора антибиотика, разрешенным к применению с первых дней жизни ребенка [25]. Не менее эффективен другой назальный спрей аминогликозидного антибиотика, представленный на российском фармрынке, — комплексный препарат раствора неомидина, полимиксина В, дексаметазона и фенилэфрина «Полидекса с фенилэфрином». Для пациентов с хроническим аденоидитом уникальность данного лекарственного средства заключается в комбинации антибактериального компонента (неомицин + полимиксин В) и дексаметазона — глюкокортикоида, обладающего сильнейшим противовоспалительным эффектом. Наличие в составе деконгестанта фенилэфрина позволяет использовать его даже в качестве монотерапии в течение первых дней обострения ХА на фоне острой респираторной инфекции. Важнейшим моментом является и тот факт, что Полидекса с фенилэфрином — единственный в России назальный спрей, содержащий глюкокортикоидный компонент, у которого в официальных показаниях упоминается патология носоглотки. Однако врачам необходимо помнить о высоком уровне системной биодоступности дексаметазона, что ограничивает длительность использования данного препарата (не более 7–10 сут) и обуславливает наличие определенных возрастных ограничений (запрещено применять у детей младше 2,5 лет) [26].

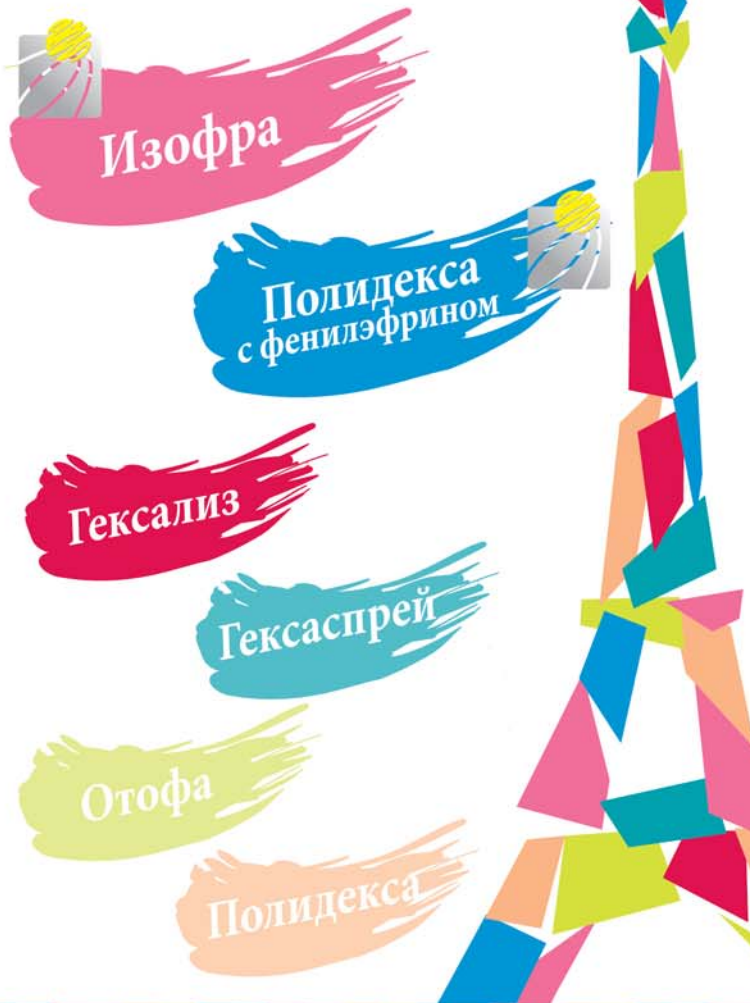Таким образом, проблема хронических форм патологии носоглотки у детей является одной из наиболее актуальных в современной оториноларингологии и педиатрии, требующей дальнейшего изучения с целью определения единой клинически обоснованной тактики лечения. Вопрос о роли антибактериальных препаратов, как топических, так и системных, также требует дальнейших клинических исследований для разработки единых общепринятых стандартов с формулированием показаний к применению и схемы антибактериальной терапии при обострении хронического аденоидита у детей.

## СПИСОК ЛИТЕРАТУРЫ





1. Fokkens W., Lund V., Mullol J., Bachert C., Alobid I., Baroody F., Cohen N., Cervin A., Douglas R., Gevaert P., Georgalas C., Goossens H., Harvey R., Hellings P., Hopkins C., Jones N., Joos G., Kalogjera L., Kern B., Kowalski M., Price D., Riechelmann H., Schlosser R., Senior B., Thomas M., Toskala E., Voegels R., Wang de Y., Wormald P.J. European position paper on rhinosinusitis and nasal polyps 2012 (EP3OS). *Rhinology*. 2012; 50 (23): 1–299.
2. Цветков Э.А., Веселов Н.Г., Агаджанова С.Н. Социально-гигиеническая характеристика лорпатологии у детей, посещающих дошкольные учреждения Санкт-Петербурга. *Вестн. оториноларингол.* 1996; 6: 33–37.
3. Рымша М.А., Чаукина В.А. Хронические воспалительные заболевания глотки у детей. Болезни уха, горла и носа в детском возрасте: нац. рук-во. Под ред. М.Р. Богомилского, В.Р. Чистяковой. М.: ГЭОТАР-Медиа. 2008. С. 336–356.
4. Маккаев Х.М. Хронический аденонозиллит у детей как проблема педиатрии и детской оториноларингологии. *Росс. вестн. перинатол. и педиатрии (приложение)*. 2002. С. 7–11.
5. Winther B., Gross B.C., Hendley J.O., Early S.V. Location of bacterial biofilm in the mucus overlying the adenoid by light microscopy. *Arch. Otolaryngol. Head Neck Surg.* 2009; 145 (12): 1239–1245.

6. Calo L., Passali G.C., Galli J., Fadda G., Paludetti G. Role of biofilms in chronic inflammatory diseases of the upper airways. *Adv. Otorhinolaryngol.* 2011; 72: 93–96.
7. Cotichchia J., Zuliani G., Coleman C. Carron M., Gurrola J., Hauptert M., Berk R. Biofilm surface area in the pediatric nasopharynx. *Arch. Otolaryngol. Head Neck Surg.* 2007; 133 (2): 110–114.
8. Marzouk H., Aynehchi B., Thakkar P., Abramowitz T., Goldsmith A. The utility of nasopharyngeal culture in the management of chronic adenoiditis. *Int. J. Pediatr. Otorhinolaryngol.* 2012; 76 (10): 1413–1415.
9. Тулулов Д.А., Карпова Е.П., Воропаева Е.А. Новый взгляд на профилактику и лечение хронического аденоидита у детей. *Вестн. оториноларингол.* 2011; 1: 66–69.
10. Русецкий Ю.Ю., Седых Т.К., Чернышенко И.О., Смирнова В.А. Сравнительное бактериологическое исследование микрофлоры поверхности и биоптатов миндалин у детей с патологией лимфоаденоидного кольца. *Педиатрия.* 2012; 91 (2): 52–56.
11. Niedzielski A., Korona-Glowniak I., Malm A. High prevalence of *Streptococcus pneumoniae* in adenoids and nasopharynx in preschool children with recurrent upper respiratory tract infections in Poland — distribution of serotypes and drug resistance patterns. *Med. Sci. Monit.* 2013; 19: 54–60.
12. Brook I., Shah K. Bacteriology of adenoids and tonsils in children with recurrent adenotonsillitis. *Ann. Otol., Rhinol. Laryngol.* 2001; 110 (9): 844–888.
13. Nistico L., Krefl R., Gieseke A. Cotichchia J.M., Burrows A., Khampang P., Liu Y., Kerschner J.E., Post J.C., Lonergan S., Sampath R., Hu F.Z., Ehrlich G.D., Stoodley P., Hall-Stoodley L. Adenoid reservoir for pathogenic biofilm bacteria. *J. Clin. Microbiol.* 2011; 47 (4): 1411–1420.
14. Lin C.D., Tsai M.H., Lin C.W., Ho M.W., Wang C.Y., Tsou Y.A., Kao M.C., Tsai M.H., Lai C.H. Association of adenoid hyperplasia and bacterial biofilm formation in children with adenoiditis in Taiwan. *Eur. Arch. Otorhinolaryngol.* 2012; 269 (2): 503–511.
15. Emaneini M., Khoramrooz S.S., Taherikalani M., Jabalameli F., Aligholi M. Molecular characterization of *Staphylococcus aureus* isolated from children with adenoid hypertrophy: Emergence of new spa types t7685 and t7692. *Int. J. Pediatr. Otorhinolaryngol.* 2011; 75 (11): 1446–1449.
16. Тулулов Д.А., Карпова Е.П., Захарова И.Н., Солдатский Ю.Л., Вагина Е.Е. Профилактика хронического аденоидита у детей с кислотозависимой патологией желудка. *Вестн. оториноларингол.* 2009; 5: 55–58.
17. Marseglia G.L., Caimmi D., Pagella F., Matti E., Labo E., Licari A., Salpietro A., Pelizzo G., Castellazzi A.M. Adenoids during childhood: the facts. *Int. J. Immunopathol. Pharmacol.* 2011; 24 (4): 1–5.
18. Мачулин А.И., Кунельская В.Я. Влияние распространенности микобиоты у детей с хроническим аденоидитом. В кн.: Успехи медицинской микологии. Т. 10. Под ред. Ю.В. Сергеева. М.: Национальная академия микологии. 2007. С. 179–181.
19. Pintucci J.P., Corno S., Garotta M. Biofilms and infections of the upper respiratory tract. *Eur. Rev. Med. Pharmacol. Sci.* 2010; 14 (8): 683–690.
20. Drago L., Esposito S., Vecchi E., Marchisio P., Blasi F., Baggi E., Capaccio P., Pignataro L. Detection of respiratory viruses and atypical bacteria in children's tonsils and adenoids. *J. Clin. Microbiol.* 2008; 46 (1): 369–370.
21. Тулулов Д.А., Карпова Е.П. Хронический аденоидит у детей. Пособие для врачей. М.: Петруруш. 2012.
22. Jefferson T.O., Tyrrell D. WITHDRAWN: Antivirals for the common cold. *Cochr. Database Syst. Rev.* 2007; 18 (3): CD002743.
23. Шиленкова В.В. Рациональный подход к диагностике и лечению заболеваний носоглотки у детей. *Нов. здравоохранения (Ярославль).* 2002; 2: 28–32.
24. Карпова Е.П. Возможности топической терапии хронического аденоидита у детей. Тез. 11-го Росс. нац. конгр. «Человек и лекарство». 2004. 663 с.
25. Allegaert K., Langhendries J.P., van den Anker J.N. Educational paper: do we need neonatal clinical pharmacologists? *Eur. J. Pediatr.* 2013; 172 (4): 429–435.
26. Wolthers O.D. Relevance of pharmacokinetics and bioavailability of intranasal corticosteroids in allergic rhinitis. *Recent Pat. Inflamm. Allergy Drug Discov.* 2010; 4 (2): 118–123.

# Вся палитра Франции в ваших руках!



## Местная антибактериальная терапия

-  синуситов
-  ринитов
-  ринофарингитов
-  аденоидитов



ООО «Русфик»: 123610, Москва,  
Краснопресненская наб., д. 12, офис 747  
Тел. (495) 258 20 06, факс (495) 258 20 07



LAB. BOUCHARA RECORDATI

GROUP