

DOI: 10.15690/vramn.v70i3.1334

О.П. Власова¹, К.Э. Герман², В.В. Крылов³, В.М. Петриев³, Н.Б. Эпштейн⁴

¹ ГНЦ «Физико-энергетический институт им. А.И. Лейпунского», Обнинск, Российская Федерация

² Институт физической химии и электрохимии имени А.Н. Фрумкина РАН, Москва, Российская Федерация

³ Медицинский радиологический научный центр им. А.Ф. Цыба — филиал Национального медицинского исследовательского радиологического центра, Обнинск, Российская Федерация

⁴ Обнинский институт атомной энергетики, Российская Федерация

Новые радиофармпрепараты для диагностики и лечения метастатического рака предстательной железы на основе ингибиторов простатспецифического мембранного антигена

Цель обзора — познакомить читателей с достижениями в области диагностики и лечения метастатического рака простаты, поскольку своевременная диагностика и терапия данного заболевания до сих пор являются нерешенной клинической задачей. По данным на 2011 г., заболеваемость раком простаты в России составила 10,7% (40 тыс. первичных случаев) мужского населения, причем в 60% случаев заболевание диагностировали на поздней (III–IV) стадии, когда неизбежен процесс активного роста и распространения метастазов. Методы анатомической визуализации при диагностике данного заболевания имеют низкую чувствительность и специфичность. Методы метаболической визуализации, использующие в качестве маркера простатспецифический антиген (ПСА), также малоэффективны. В качестве маркера для диагностики и лечения метастатического рака простаты предлагается рассматривать простатспецифический мембранный антиген (ПСМА). За рубежом проходят клинические испытания наиболее перспективные диагностические радиофармпрепараты на основе малых пептидных молекул, модифицированных мочевиной, которые отличаются наибольшим сродством к ПСМА. Отличительной особенностью этих соединений является их благоприятная фармакокинетика, высокое и длительное накопление в опухолях и метастазах, быстрое выведение из организма.

Ключевые слова: метастатический рак предстательной железы, простатспецифический мембранный антиген, радиофармпрепараты.

(Для цитирования: Власова О.П., Герман К.Э., Крылов В.В., Петриев В.М., Эпштейн Н.Б. Новые радиофармпрепараты для диагностики и терапии метастатического рака предстательной железы на основе ингибиторов простатспецифического мембранного антигена. Вестник РАМН. 2015; 70 (3): 360–365. Doi: 10.15690/vramn.v70i3.1334)

360

Введение

Рак предстательной железы (РПЖ) — одно из наиболее распространенных онкологических заболеваний: по данным за 2011 г., заболеваемость РПЖ среди мужско-

го населения Российской Федерации составила 10,7%; в мире данному заболеванию подвержен каждый шестой представитель мужского пола. В США и европейских странах РПЖ является наиболее распространенным онкологическим заболеванием (более 200 случаев на

O.P. Vlasova¹, K.E. German², V.V. Krilov³, V.M. Petriev³, N.B. Epstein⁴

¹ State Scientific Centre of the Russian Federation «Institute for Physics and Power Engineering n.a. A.I. Leypunsky», Obninsk, Russian Federation

² A.N. Frumkin Institute of Physical Chemistry and Electrochemistry RAS, Moscow, Russian Federation

³ A. Cyb Scientific Research Centre of Radiology, Obninsk, Russian Federation

⁴ National Research Nuclear University MEPhI, Obninsk, Russian Federation

New Radiopharmaceuticals Based on Prostate-Specific Inhibitors of Membrane Antigen for Diagnostics and Therapy of Metastatic Prostate Cancer

About 10.7% cases of prostate cancer were registered in Russia in 2011 (40 000 patients). More than half of cancer cases were revealed in advanced (III–IV) stages when metastases inevitably developed quickly. Clinical problem of early diagnostics and treatment of metastatic prostate cancer is still not solved. Anatomical imaging techniques have low sensitivity and specificity for the detection of this disease. Metabolic visualization methods which use prostate specific antigen (PSA) as a marker are also ineffective. This article describes prostate-specific membrane antigens (PSMA) that are proposed as a marker for diagnostics and therapy of prostate cancer. The most promising PSMA-based radiopharmaceutical agent for diagnostics has been developed and clinically tested in the European countries. These pharmaceuticals are based on small peptide molecules modified with urea, and have the highest affinity to PSMA. Favorable pharmacokinetics, rapid accumulation in the tumor and rapid excretion from the body are beneficial features of these pharmaceuticals.

Key words: metastatic prostate cancer, prostate-specific membrane antigen, radiopharmaceuticals.

(For citation: Vlasova O.P., German K.E., Krilov V.V., Petriev V.M., Epstein N.B. New Radiopharmaceuticals Based on Prostate-Specific Inhibitors of Membrane Antigen for Diagnostics and Therapy of Metastatic Prostate Cancer. Vestnik Rossiiskoi Akademii Meditsinskikh Nauk = Annals of the Russian Academy of Medical Sciences. 2015; 70 (3): 360–365. Doi: 10.15690/vramn.v70i3.1334)

100 тыс. мужчин) и вторым по уровню смертности от рака у мужчин [1–3].

В России данное заболевание в 60% случаев диагностируют на поздней (III–IV) стадии, когда неизбежен процесс активного роста и распространения раковых клеток (метастазов) с током крови в органы и ткани. У 1/3 пациентов диагностируют РПЖ уже с метастатическими очагами заболевания [2, 4, 5]. Наиболее часто метастазы рака простаты обнаруживаются в костной ткани (~80–90% всех локализаций), лимфатических узлах (~10%), печени и легких (~2,5%) — локализациях, недоступных для радикального лечения. Большинство таких пациентов (а их около 60% от числа всех заболевших РПЖ) умирают через 1,5–2 года с момента диагностики болезни [6, 7].

За последние несколько лет в Российской Федерации регистрируют приблизительно 40 тыс. первичных случаев РПЖ в год, из которых по медицинским показаниям только в 30% случаев проводилась брахитерапия с эффективностью 75%. Как следствие, в эффективном лечении метастатического РПЖ потенциально нуждаются порядка 30 тыс. пациентов ежегодно только на территории России [4, 5].

В развитых странах первичная диагностика РПЖ не является проблемой, т.к. широко распространены стандартные маркеры (простатспецифический антиген, ПСА, PSA) и эффективные доступные диагностические методы (гистоморфология, ультразвуковое исследование, компьютерная томография, КТ). Благодаря ежегодным и масштабным скрининговым программам установлено, что более 90% диагностированных опухолей предстательной железы относится к локализованному раку простаты и только 7% — к метастатическому. Однако обнаружилось, что у многих пациентов с установленным диагнозом локализованного рака простаты впоследствии также развивались метастазы [8].

В России в настоящее время диагностический алгоритм при РПЖ подразумевает определение содержания ПСА в плазме или сыворотке крови, в случае его повышения — выполнение трансректального ультразвукового исследования и мультифокальной биопсии. С учетом того, что основные направления метастазирования РПЖ —

это лимфатические узлы и кости, при подтверждении диагноза проводят магнитно-резонансную томографию (МРТ) с целью оценки стадии распространения опухоли, вовлеченности в процесс регионарных лимфатических узлов, и скинтиграфическое исследование скелета для определения наличия поражения костей. Несмотря на высокую чувствительность существующих методов, до сих пор остается высоким процент ложноотрицательных результатов при определении метастазирования РПЖ, а также сложности при идентификации локальных и отдаленных рецидивов опухоли [4, 5].

Локализованные формы рака простаты можно радикально излечить или перевести в стойкую ремиссию широким спектром методов лечения: от хирургического (трансуретральная резекция, радикальная простатэктомия) до лучевого (дистанционная лучевая терапия, брахитерапия; рис.) [2, 9].

Лечение метастатического рака простаты — сложная и многофакторная клиническая задача. Каждый случай рассматривают индивидуально в зависимости от степени распространенности заболевания, степени злокачественности опухоли и т.п. Множественные метастазы гормонозависимой опухоли некоторое время можно «удерживать» при помощи антигормональной терапии или кастрации. Тем не менее через некоторое время происходит изменение злокачественных клеток, и рост продолжается. В таких случаях прибегают к химио-, лучевой терапии наиболее активно развивающихся очагов. Одиночные мелкие метастазы, обнаруженные на ранних стадиях, можно эффективно вылечить, таким образом достигнув радикального излечения заболевания [2, 3].

361

Диагностика рака предстательной железы

Ранняя диагностика постхирургических рецидивов, а также распространенного метастатического РПЖ и кастрационно-резистентного рака простаты остается нерешенной проблемой. Сложность ранней диагностики метастатических очагов рака простаты приводит к значительному снижению продолжительности жизни паци-

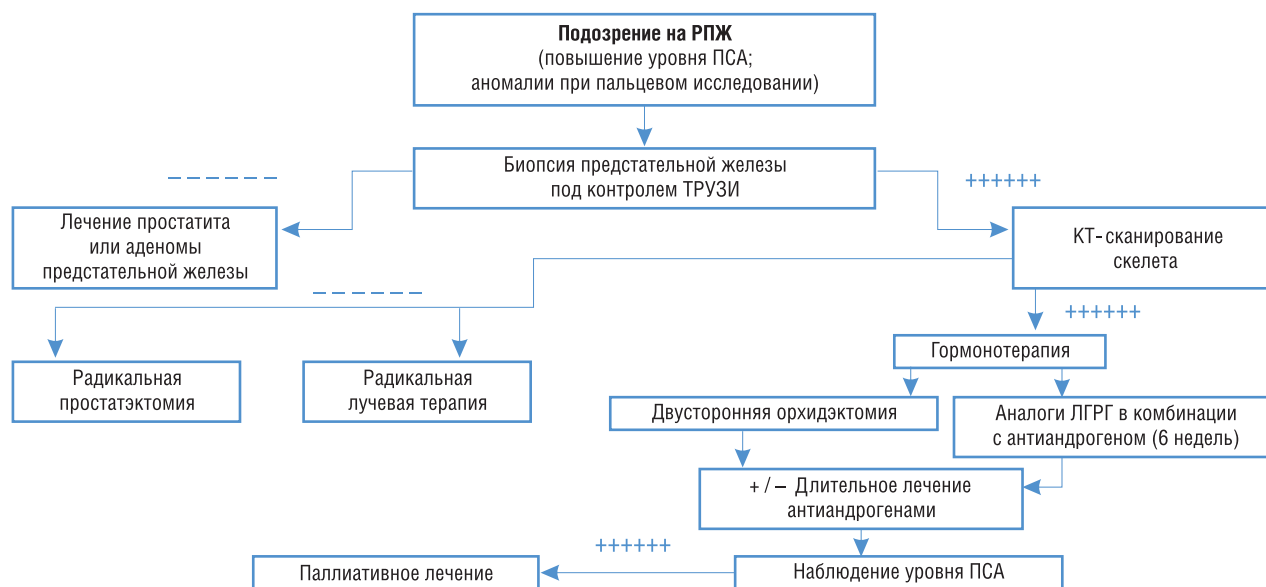


Рис. Лечение локализованного рака предстательной железы (T₁₋₂).

Примечание. РПЖ — рак предстательной железы, ПСА — простатспецифический антиген, ТРУЗИ — трансректальное ультразвуковое исследование, КТ — компьютерная томография, ЛГРГ — гонадотропин-рилизинг-гормон, (гонадорелин, гонадолиберин).

ентов после проведения первичного лечения по причине возникновения локальных и отдаленных рецидивов. Так, например, несмотря на многочисленные скрининговые программы, в США РПЖ является второй ведущей причиной смерти от рака среди мужчин [1, 10].

Анатомическая визуализация

В настоящее время визуализация метастатического рака предстательной железы с использованием КТ и МРТ является недостаточно надежным методом для диагностики данного заболевания. Вероятность ложного результата по показаниям КТ для пациентов с впервые диагностированным РПЖ и бессимптомным течением заболевания составляет примерно 98%. В диагностике локализованных форм РПЖ чувствительность МРТ с динамическим контрастированием составляет порядка 87% для стадии T₁. Для стадии T₂ диагностическая точность нативной МРТ составляет не более 58%. Кроме того, методы анатомической визуализации (КТ, МРТ,

МР-спектроскопия) имеют низкую чувствительность и специфичность при обнаружении метастатического РПЖ с метастазами в лимфатические узлы и другие мягкие органы и ткани [1, 5, 11].

Метаболическая визуализация

В качестве биомаркера, используемого для ранней диагностики РПЖ, применяют ПСА. ПСА неспецифичен в отношении РПЖ, хотя чем он выше, тем выше вероятность заболевания. При этом дальнейшие исследования показали, что у больных с концентрацией ПСА, близкой к норме, вероятность скрытого РПЖ составляет более 25%.

Неадекватность ПСА в качестве маркера РПЖ обусловила необходимость поиска новых маркеров. Вдобавок к диагностическим маркерам необходимы также прогностические и терапевтические маркеры для предсказания степени тяжести заболевания, выбора тактики лечения и мониторинга ответа на терапию [12].

В табл. представлен список кандидатов в биомаркеры РПЖ и их возможное клиническое применение [13].

Таблица. Кандидаты в биомаркеры и их практическое применение

№ п/п	Потенциальный биомаркер	Назначение
1	ПСМА	Визуализация, терапевтическая мишень
2	Интерлейкин 6	Повышенные концентрации в сыворотке крови на поздних стадиях РПЖ
3	Гепсин	Иммуногистохимическое выявление интраэпителиальной неоплазии и РПЖ
4	Аннексин А ₃	Сниженное образование в тканях РПЖ по результатам иммуногистохимии — прогностический признак риска
5	Е-кадгерин	Сниженная иммуногистохимическая экспрессия при РПЖ коррелирует со стадией сниженной выживаемости
6	<i>GSTP1</i>	Выявление гиперметилирования промотора этого гена для оценки целесообразности биопсии
7	<i>EZY2</i>	Экспрессия гена в тканях РПЖ является предсказательным признаком прогрессии
8	Трансформирующий фактор роста β ₁ (ТФРβ ₁)	Повышение иммуногистохимического окрашивания и содержания в сыворотке крови по мере прогрессии РПЖ и рецидивов по биохимическим признакам
9	TMPRSS2:ERG/ETV1	Выявляются в повышенной концентрации в моче у больных РПЖ и интраэпителиальной неоплазией <i>in situ</i> ; слияние генов можно определить в тканях РПЖ методом флуоресцентной гибридизации <i>in situ</i>
10	uPA/uPAR	Повышенные концентрации в тканях и сыворотке предсказывают биохимические рецидивы и метастазы
11	AMACR	Идентификация РПЖ по аутоантителам; иммуногистохимическое выявление; прогностический признак смертности и рецидивов по биохимическим признакам
12	EPCA/EPCA-2	Иммуногистохимическое выявление РПЖ; сывороточный маркер для дифференциации локального и метастатического РПЖ
13	KLK11	Ранний сывороточный предсказательный признак РПЖ
14	KLK2	Диагностическое и прогностическое предсказание экстракапсулярного распространения опухоли, объема опухоли и рецидивов по биохимическим признакам
15	Пептидный фактор высвобождения прогастрина	Мониторинг больных с метастатическим РПЖ, имеющих нейроэндокринные и независимые от андрогенов фенотипы
16	Хромогранин А	Мониторинг больных с независимым от андрогенов РПЖ с нейроэндокринной дифференциацией на поздних стадиях
17	CRISP-3	Повышенная гистохимическая окрашиваемость ткани простаты у мужчин с сильно трансформированной интраэпителиальной неоплазией; независимый предсказательный признак рецидивов РПЖ
18	PSP94	Предсказательный признак индекса Глисона* и рецидивов по биохимическим признакам после локальной операции
19	PSCA	Иммуногистохимический маркер, коррелирующий с индексом Глисона* — тканевой гистологической классификацией и стадией заболевания; терапевтическая мишень
20	PCA3	Биомаркер РПЖ, определяемый в моче

Примечание. *Индекс Глисона от 2 до 4 — хорошо дифференцированная опухоль (1-я стадия по классификации TNM), от 5 до 6 — средняя степень дифференцировки опухоли (2-я стадия по TNM), 7 — 2–3-я стадии по TNM, от 8 до 10 — 3–4-я стадия по TNM.

В настоящее время наиболее перспективными существующими и разрабатываемыми агентами (биомаркерами) для радионуклидной визуализации РПЖ, которые проходят клинические исследования, являются:

- 2-[¹⁸F]-фтордезоксиглюкоза (ФДГ);
- ¹¹¹In-7E11 антитела (ProstaScint) — российских аналогов препарата нет;
- 16β-[¹⁸F]фтор-5α-дигидротестостерон (¹⁸F-ФДГТ);
- аналоги радиоацетата;
- аналоги радиохолина;
- анти-1-амино-3-[¹⁸F]фторциклобутанкарбоновая кислота (анти-[¹⁸F]ФАЦБК) [14].

ФДГ наиболее широко используют в качестве биомаркера для позитронно-эмиссионной томографии (ПЭТ) опухолей. Однако применение ФДГ для определения локализации РПЖ, обнаружения местного рецидива после радикальной простатэктомии и дифференциации послеоперационного рубца от местного рецидива показало неясные результаты. По результатам проведенных исследований был сделан вывод, что ФДГ полезно применять для визуализации РПЖ у отдельных групп пациентов с агрессивным протекающим заболеванием [14, 15].

¹⁸F-ФДГ продемонстрировал быстрое и длительное накопление в метастазах РПЖ, однако наблюдалось значительное его накопление в области желудочно-кишечного тракта и печени [15].

Аналоги радиоацетата, как и аналоги радиохолина, используют более общий механизм их захвата опухолью, а именно синтез жирных кислот и фосфолипидов в результате обмена веществ. Именно поэтому аналоги радиоацетата накапливаются в тканях предстательной железы. Неясным остается отношение между интенсивностью накопления ¹¹C-acetate и уровнем ПСА. Аналоги радиохолина (¹¹C-choline) показали себя как многообещающие радиофармпрепараты (РФП) для ранней визуализации рака, однако они не являются специфическими для РПЖ. Был описан неспецифический захват ¹¹C-choline гранулоцитами, макрофагами, лимфатическими узлами. Кроме того, обнаружено значительное накопление таких РФП в кишечнике. Не оправдало себя и ПЭТ/КТ-сканирование с ¹⁸F-choline при диагностике РПЖ, поскольку данный РФП не способен обнаруживать малые и микрометастазы (≤7 мм) [1, 8].

Анти-[¹⁸F]ФАЦБК обладает противоопухолевой активностью. В организме человека он показал изначально высокое накопление в печени и поджелудочной железе и медленное, но длительное накопление в мышцах скелета и красном костном мозге. Экскреция РФП с мочой оказалась невысокой, что является преимуществом для визуализации первичного РПЖ. В начальных клинических исследованиях анти-[¹⁸F]ФАЦБК зарекомендовал себя как эффективный РФП в обнаружении первичного и метастатического РПЖ [8, 15].

Простатспецифический мембранный антиген как кандидат в биомаркеры для диагностики и терапии

В качестве РФП для диагностики и лечения РПЖ полезно рассматривать ПСМА, который является мембранным гликопротеином и образуется в высоких концентрациях в эпителиальных клетках здоровых лиц и больных РПЖ. ПСМА в норме обнаруживается в секреторных клетках эпителия простаты, крайне слабо экспрессируется клетками других органов (почки, слюнные железы, тонкий кишечник) и практически не встречается

в доброкачественных новообразованиях предстательной железы. При этом он активно экспрессируется клетками всех гистологических типов РПЖ. Экспрессия ПСМА в клетках простаты при РПЖ в 100–1000 раз выше, чем в других тканях и нормальных клетках простаты. Важно, что интенсивность экспрессии ПСМА увеличивается при распространенном метастатическом РПЖ, и в особенности при кастрационно-резистентном раке простаты. В отличие от ПСА, ПСМА не обнаруживается в крови. Таким образом, ПСМА является идеальным маркером клеток РПЖ и прекрасной целью для радионуклидной визуализации и терапии [11, 13, 15].

Учитывая данный факт, на Западе были разработаны РФП для визуализации РПЖ на основе таргетных соединений, селективно связывающихся с ПСМА на мембране раковых клеток. Первым клиническим коммерческим тестом для визуализации ПСМА стал РФП на основе ¹¹¹In (¹¹¹In-carbotab). Несмотря на хорошие результаты визуализации первичной опухоли, не были получены удовлетворительные данные по визуализации местных и отдаленных метастазов. Кроме того, соединение слабо связывалось с рецептором ПСМА, медленно выводилось из организма и поэтому не обеспечивало достаточные коэффициенты дифференциального накопления и, соответственно, качественную визуализацию метастазов [1, 13, 15].

В дальнейшем были разработаны улучшенные варианты подобного РФП для радиоизотопной диагностики с ¹²³I и терапии с изотопами ¹³¹I, ¹⁷⁷Lu и ⁹⁰Y [11, 16]. Однако, несмотря на лучшие результаты доклинических и пилотных клинических исследований, по сравнению с ¹¹¹In-carbotab, новые РФП не нашли клинического применения, т.к. сохранили недостатки меченых антител: слабое взаимодействие с рецептором ПСМА, высокий фон в крови и долгое время ожидания визуализации.

В 2009 г. были разработаны малые пептидные молекулы-ингибиторы ПСМА (N-[N-[(S)-1,3-дикарбоксипропил]карбамоил]-4-[¹⁸F] метил-L-цистеина [¹⁸F] ДКПКМЦ), отличающиеся высоким селективным сродством к его активному центру. Данные молекулы, меченные изотопом фтора [¹⁸F] ДКПКМЦ, показали удовлетворительные результаты при ПЭТ-диагностике РПЖ в эксперименте [11, 15].

Однако наиболее обнадеживающие результаты были получены двумя группами исследователей (MIP Cambridge, США и DNM Heidelberg, Германия), использовавших новые малые пептидные молекулы, модифицированные мочевиной, отличающиеся наибольшим сродством к ПСМА. На базе этих соединений получены новые РФП для однофотонной эмиссионной компьютерной томографии (ОФЭКТ)/КТ-(¹²³I, ^{99m}Tc, ¹¹¹In), ПЭТ/КТ (¹⁸F, ⁶⁸Ga, ⁶⁴Cu)-исследований и радионуклидной терапии с изотопами ¹³¹I, ¹⁸⁸Re, ¹⁷⁷Lu, ⁹⁰Y. Отличительной особенностью этих соединений является благоприятная фармакокинетика, высокое и длительное накопление в опухоли и метастазах, быстрое выведение из организма, что обеспечивает высокие значения коэффициента дифференциального накопления (отношение концентрации радиоизотопа в органе-мишени к концентрации радиоизотопа во всем теле) и качественную визуализацию мелких опухолевых очагов [16–18].

После доклинических исследований, показавших высокую диагностическую и терапевтическую эффективность этих РФП, были проведены клинические исследования I и II фазы. Вначале были исследованы РФП, меченные ¹²³I, позволившие диагностировать отдаленные органные и костные метастазы у больных РПЖ в период

1–4 ч после введения. Затем был разработан новый РФП на базе пептидного ингибитора ПСМА, меченного ^{99m}Tc для диагностики и ^{188}Re — для радионуклидной терапии. Результаты исследований I и II фазы показали, что эти РФП быстро «обнаруживают» опухоль и ее метастазы, в т.ч. в лимфатических узлах и скелете, размером менее 1 см [16–18].

В настоящее время проведены доклинические исследования РФП, меченных ^{68}Ga , для ПЭТ/КТ-диагностики и ^{177}Lu — для радиотерапии. В пилотных клинических исследованиях была показана высокая специфичность и чувствительность РФП через 1 ч после введения и способность выявлять мелкие метастазы даже при низком уровне ПСА, что важно для ранней диагностики и выбора тактики лечения. Следует отметить, что в составе указанных РФП используют новые хелаторы, отличные от известных, как для мечения $^{99m}\text{Tc}/^{188}\text{Re}$, так и для $^{68}\text{Ga}/^{177}\text{Lu}$. В частности, показано, что неэффективно использовать традиционные MAG-3 и DOTA [8, 16].

Несмотря на то, что в последние годы за рубежом ведется активная работа по созданию простатспецифических РФП, возможности ПСМА для диагностики и терапии все еще находятся в разработке и не используются в клинической практике [19, 20].

В настоящее время в России коллективами ученых из НИЯУ МИФИ, ГНЦ «РФ-ФЭИ им. А.И. Лейпунского», МРНЦ им. А.Ф. Цыба (филиал НМИРЦ), ГНЦ «ФМБЦ им. А.И. Бурназяна», Института физической химии и электрохимии им. А.Н. Фрумкина планируется проведение исследований по созданию и внедрению в клиническую практику простатспецифических РФП на основе генераторных радионуклидов ^{99m}Tc , ^{68}Ga и ^{188}Re для ранней ОФЭКТ- и ПЭТ-диагностики, а также для радионуклидной терапии метастатического РПЖ [21, 22].

Создание в Российской Федерации высокотехнологичных простатспецифических РФП обеспечит:

- высокоэффективную доступную диагностику распространенности рака простаты, которую можно будет использовать для индивидуального планирования лечения;
- значительно более эффективный метод системного лечения метастатического рака простаты, чем гормонотерапия и точечная лучевая терапия;
- появление нового рынка медицинских услуг и препаратов;

- импортозамещение зарубежных аналогов, а также конкуренцию с зарубежными производителями благодаря более оптимальному подбору изотопов.

Заключение

Анализ данных литературы свидетельствует о проведении многочисленных исследований по разработке РФП на основе таргетных соединений, селективно связывающихся с ПСМА на мембране раковых клеток для визуализации и лечения РПЖ. В результате поэтапного изучения было показано, что наиболее перспективными РФП оказались малые пептидные молекулы, модифицированные мочевиной, отличающиеся наибольшим сродством к ПСМА. При этом для разработки РФП были использованы разные группы радионуклидов: ^{123}I , ^{99m}Tc , ^{111}In — для однофотонной эмиссионной компьютерной томографии, ^{18}F , ^{68}Ga , ^{64}Cu — для позитрон-эмиссионной томографии, ^{131}I , ^{188}Re , ^{177}Lu , ^{90}Y — для радионуклидной терапии опухолей предстательной железы и их метастазов. Положительной особенностью этих соединений является их благоприятная фармакокинетика в организме: высокое накопление и длительное удержание РФП в опухоли и метастазах, быстрое выведение из организма, что обеспечивает высокие значения коэффициента дифференциального уровня накопления препарата в опухолевой ткани, обеспечивающего качественную визуализацию мелких опухолевых очагов, и снижение лучевых нагрузок на окружающие опухоль органы и ткани.

Из анализа данных литературы также можно сделать вывод о том, что, несмотря на проводимые за рубежом активные исследования по созданию простатспецифических РФП, использование их в клинической практике в настоящее время не разрешено, и возможности этих РФП для диагностики и радионуклидной терапии полностью не исчерпаны.

Конфликт интересов

Авторы данной статьи подтвердили отсутствие финансовой поддержки исследования / конфликта интересов, о которых необходимо сообщить.

ЛИТЕРАТУРА

1. Клинические рекомендации Европейской ассоциации урологов. Пер. с англ. К.А. Ширанова М. 2011. 162 с.
2. Велиев Е.И., Соколов Е.А., Ивкин Е.В. Новое в гормонотерапии рака предстательной железы. *Практическая онкология*. 2012; 13 (3): 151–155.
3. Русаков И.Г., Грицкевич А.А. Современные представления о лечении кастрационно-резистентного рака предстательной железы. *Практическая онкология*. 2012; 13 (3): 156–165.
4. Корнев И.В. Сцинтиграфия простаты с ^{99m}Tc -технетрилом в ранней добиопсийной диагностике рака предстательной железы. Автореф. дис... канд. мед. наук. Челябинск. 2009. 25 с.
5. Хмара Т.Г. Информативность современных методов диагностики рака предстательной железы. Автореф. дис... канд. мед. наук. Саратов. 2010. 26 с.
6. Apolo A.B., Pandit-Taskar N., Morris M.J. Novel Tracers and Their Development for the Imaging of Metastatic Prostate Cancer. *J. Nucl. Med.* 2008; 49: 2031–2041.
7. Saylor P.J., Mahmood U., Kunawudhi A., Smith M.R., Matthew R.S., Edwin L. Multitargeted Tyrosine Kinase Inhibition Produces Discordant Changes between ^{99m}Tc -MDP Bone Scans and Other Disease Biomarkers: Analysis of a Phase II Study of Sunitinib for Metastatic Castration-Resistant Prostate Cancer. *J. Nucl. Med.* 2012; 53 (11): 1670–1675. Doi: 10.2967/jnumed.112.105007.
8. Afshar-Oromieh A., Haberkorn U., Schlemmer H.P., Fenchel M., Eder M., Eisenhut M., Hadaschik B.A., Kopp-Schneider A., Röthke M. Comparison of PET imaging with a ^{68}Ga labeled PSMA ligand and ^{18}F choline based PET/CT for the diagnosis of recurrent prostate cancer. *Eur. J. Nucl. Med. Mol. Imaging*. 2014; 41: 11–20.
9. Воробьев Н.А. Локализованный рак предстательной железы: взгляд радиолога. *Практическая онкология*. 2012; 13 (3): 211–218.
10. Cho S.Y., Gage K.L., Mease R.C., Senthamizhchelvan S., Holt D.P., Jeffrey-Kwanisai A., Endres C.J., Dannals R.F., Sgouros G., Lodge M., Eisenberger M.A., Rodriguez R., Carducci M.A., Rojas C., Slusher B.S., Kozikowski A.P., Pomper M.G.

- Biodistribution, Tumor Detection, and Radiation Dosimetry of 18F DCFBC, a low-molecular-weight Inhibitor of Prostate Specific Membrane Antigen, in Patients with Metastatic Prostate Cancer. *J. Nucl. Med.* 2012; 53: 1883–1891. URL: <http://jnm.snmjournals.org/content/53/12/1883.full>
11. Osborne J.R., Akhtar N.H., Vallabhajosula Sh., Anand A., Deh K., Tagawa S.T. Prostate specific membrane antigen based imaging. *Urol. Oncol.* 2013; 31 144–154.
 12. Богомолов О.А., Школьник М.И., Жаринов Г.М. Клиническое и прогностическое значение динамики уровня простат специфического антигена до начала лечения больных раком предстательной железы. Тезисы VIII съезда онкологов и радиологов СНГ и Евразии. *Евразийский онкологический журнал.* 2014. С. 673–674.
 13. Sardana G., Dowell B., Diamandis E.P. Emerging Biomarkers for the Diagnosis and Prognosis of Prostate Cancer. *Clin. Chemistry.* 2008; 54 (12): 1951–1960.
 14. Jadvar H., Desai B., Ji L., Conti P.S., Dorff T.B., Groshen S., Pinski J. and Quinn D. Baseline 18F — ФДГ PET/CT Parameters as Imaging Biomarkers of Overall Survival in Castrate Resistant Metastatic Prostate Cancer. *J. Nucl. Med.* 2013; 54: 1195–1201.
 15. Mease R.C., Foss C.A., Pomper M.G. PET imaging in prostate cancer: focus on prostate specific membrane antigen. *Curr. Top. Med. Chem.* 2013; 13 (8): 951–962.
 16. Hillier S.M., Maresca K.P., Lu G., Merkin R.D., Marquis J.C., Zimmerman C.N., Eckelman W.C., Joyal J.L. and Babich J.W. ^{99m}Tc-Labeled Small Molecule Inhibitors of Prostate Specific Membrane Antigen for Molecular Imaging of Prostate Cancer. *J. Nucl. Med.* 2013; 54: 1369–1376.
 17. Бабич Д.У., Циммерман К., Джоял Дж., Мареска К.П., Лу Г. Заявка на патент № 2011127468/04 от 04.12.2009 (РФ № 2539584) «Комплексы технеция и рения с бис (гетероариллами) и способы их применения». Оpubл. 20.01.2015 г.
 18. Помпер М.Г., Мис Р.Ч., Чен И. Заявка на патент № 2011107752/04 от 31.07.2009 (RU 2 494 096 C2) «Агенты, связывающиеся с PSMA, и их применение». Оpubл. 10.09.2012 г.
 19. Genliang L., Maresca K.P., Hillier S.M., Zimmerman C.N., Eckelman W.C., Joyal J.L., Babich J.W. Synthesis and SAR of ^{99m}Tc/Re-labeled small molecule prostate specific membrane antigen inhibitors with novel polar chelates. *Bioorganic & Med. Chem. Lett.* 2013; 23: 1557–1563.
 20. Носов А.К., Рева С.А., Воробьев А.В. Возможности индивидуализации лекарственного лечения уроонкологических больных. *Практическая онкология.* 2013; 14 (4): 232–238.
 21. German K.E., Vlasova O.P., Nerozin N.A., Kodina G.E., Maruk A.Ya., Petriev V.M., Skvortsov V.G., Epstein N.B., Airapetova N.G. Interdisciplinary consortium collaboration for the development of radiopharmaceutical approach for effective diagnostics and therapy of prostate cancer in Russia. Abstracts of the 8th International Symposium on Technetium and Rhenium: Science and Utilization. September 29th to October 3rd 2014. *France.* P. 191–192.
 22. Власова О.П., Нерозин Н.А., Шаповалов В.В., Дунин А.В., Степченков Д.В., Хамьянов С.В. Медицинские радиоизотопы, радиофармпрепараты и изделия медицинской техники ФГУП «ГНЦ РФ ФЭИ». Состояние и перспективы. Мат-лы междунар. III Форума: «Инновации в медицине: основные проблемы и пути их решения». *Новосибирск: Новосибирский академический центр человека.* 2014. С. 151–158.

КОНТАКТНАЯ ИНФОРМАЦИЯ

Власова Оксана Петровна, кандидат биологических наук, советник по ядерной медицине директора отделения физико-химических технологий ГНЦ «Физико-энергетический институт им. А.И. Лейпунского»

Адрес: 249033, Калужская обл., Обнинск, пл. Бондаренко, д. 1, тел.: +7 (484) 399-40-12, e-mail: ovlasova@ippe.ru

Герман Константин Эдуардович, кандидат химических наук, заведующий лабораторией химии технеция ИФХЭ РАН

Адрес: 119071, Москва, Ленинский пр-т, д. 31, корп. 4, тел.: +7 (495) 335-20-04, e-mail: guerman_k@mail.ru

Крылов Валерий Васильевич, доктор медицинских наук, руководитель отделения радиохирургического лечения открытыми радионуклидами МРНЦ им. А.Ф. Цыба (филиал ФМИЦ им. П.А.Герцена)

Адрес: 249031, Калужская обл., Обнинск, ул. Жукова, д. 10, e-mail: krylov@mrc.obninsk.ru

Петриев Василий Михайлович, доктор биологических наук, руководитель группы радиофармпрепаратов, ведущий научный сотрудник МРНЦ им. А.Ф. Цыба (филиал ФМИЦ им. П.А. Герцена)

Адрес: 249031, Калужская обл., Обнинск, ул. Жукова, д. 10, e-mail: petriev@mrc.obninsk.ru

Эпштейн Наталья Борисовна, доктор фармацевтических наук, доцент, заведующая кафедрой фармацевтической и радиофармацевтической химии ИАТЭ НИЯУ «МИФИ»

Адрес: 249040, Калужская обл., Обнинск, Студгородок, д. 1, тел.: +7 (484) 397-94-90, доб. 252, e-mail: nbepshtejn@mephi.ru