

НОРМО-БРАДИСИСТОЛИЧЕСКАЯ ФОРМА ФИБРИЛЛЯЦИИ ПРЕДСЕРДИЙ (СИНДРОМ ФРЕДЕРИКА): ПОЗДНЯЯ ДИАГНОСТИКА И ЛЕЧЕНИЕ

Н. Е. Трекина¹, А. В. Руденко¹, И. А. Урванцева², Л. В. Саламатина², Е. В. Корнеева¹

¹ГБОУ ВПО «Сургутский государственный университет Ханты-Мансийского автономного округа – Югры»;

²БУ ХМАО – Югры «Окружной кардиологический диспансер «Центр диагностики и сердечно-сосудистой хирургии», Сургут

Контакты: Елена Викторовна Корнеева evkorneeva39@rambler.ru

Представлен клинический случай поздней диагностики брадисистолии на фоне постоянной формы фибрилляции предсердий (синдром Фредерика), ставшей причиной синкопальных состояний у пациента и поздней имплантации электрокардиостимулятора.

Ключевые слова: атриовентрикулярная блокада, синдром Фредерика, фибрилляция предсердий, электрокардиостимулятор

A NORMAL BRADYSYSTOLIC FORM OF ATRIAL FIBRILLATION (FREDERICQ'S SYNDROME): LATE DIAGNOSIS AND TREATMENT

N. Ye. Trekina¹, A. V. Rudenko¹, I. A. Urvantseva², L. V. Salamatina², Ye. V. Korneeva¹

¹Surgut State University, Khanty-Mansi Autonomous District–Yugra;

²District Cardiology Dispensary, Center for Diagnosis and Cardiovascular Surgery, Surgut, Khanty-Mansi Autonomous District–Yugra

It is presented a case of delayed diagnosis brad systole against permanent atrial fibrillation (syndrome Frederick) which became to syncope patient and to the later implanting of pacemaker.

Key words: atrioventricular block, Fredericq's syndrome, atria fibrillation, pacemaker

Введение

Синдромом Фредерика – сочетание атриовентрикулярной блокады III степени с фибрилляцией предсердий. Данный феномен был получен экспериментально в 1904 г. бельгийским физиологом, профессором университета в Льеже Леоном Фредериком. Синдром Фредерика встречается у 0,6–1,5 % больных, страдающих фибрилляцией предсердий [1]. Причинами развития заболевания являются тяжелые органические заболевания сердца, сопровождающиеся склеротическими, воспалительными или дегенеративными процессами в миокарде (хроническая ишемическая болезнь сердца (ИБС), острый инфаркт миокарда, кардиомиопатии, миокардиты) [2]. При данном синдроме полностью прекращается проведение импульсов возбуждения от предсердий к желудочкам – наблюдается хаотичное возбуждение и сокращение отдельных групп мышечных волокон предсердий. Желудочки возбуждаются водителем ритма, который расположен в атриовентрикулярном соединении или в проводящей системе желудочков. В некоторых случаях предсердно-желудочковая блокада может быть следствием передозировки сердечных гликозидов. При этом отсутствует сокращение предсердий как целого. На электрокардио-

грамме (ЭКГ) не регистрируются синусовые зубцы Р, а имеются волны мерцания предсердий, которые могут чередоваться с волнами трепетания предсердий. Импульсы из предсердий не проводятся к желудочкам. Желудочки возбуждаются водителем ритма, расположенным в атриовентрикулярном соединении или в самих желудочках. Если возбуждение исходит из атриовентрикулярного соединения, то комплекс QRST не изменен. При идиовентрикулярном ритме комплекс QRS уширен и деформирован по типу блокады ножки пучка Гиса. Желудочковый ритм правильный, редкий. Расстояния R–R одинаковые. Частота сокращений желудочков (ЧСЖ) обычно составляет 40–60 уд/мин, изредка доходит до 80 уд/мин. Желудочковый ритм при синдроме Фредерика может нарушаться желудочковыми экстрасистолами [3, 4].

Приводим описание клинического наблюдения.

Пациент Л., 52 года, инженер, 15.11.2011 был доставлен бригадой скорой помощи в приемное отделение Сургутской окружной клинической больницы с жалобами на давящие жгучие боли за грудиной с иррадиацией в левую лопатку, длительностью 10–15 мин, одышку при незначительной физической нагрузке. Боль была купирована раствором морфина. Также был введен раствор

атропина в связи с редким пульсом под контролем частоты сердечных сокращений (ЧСС) не менее 60 уд/мин с положительным эффектом через 15 мин. Был поставлен диагноз: ИБС. Инфаркт миокарда без зубца Q передне-перегородочной, верхушечно-боковой стенки левого желудочка (ЛЖ), острая стадия (15.11.11).

В реанимационном отделении было проведено следующее лечение: оксигенотерапия, гепарин, перлинганит, верапамил, ацетилсалициловая кислота, клопидогрел, эналаприл, крестор. На 2-е сутки пациент был переведен из реанимационного отделения в кардиологическое.

Из анамнеза известно, что пациент страдает гипертонической болезнью около 20 лет (максимальный подъем артериального давления (АД) до 180/120 мм рт. ст.), в 2010 г. перенес острое нарушение мозгового кровообращения (ОНМК). Нарушение ритма сердца (со слов пациента — фибрилляция предсердий) впервые было выявлено 5 лет назад. В течение последних 3 мес 3 раза терял сознание. Назначенные лекарственные препараты принимал несистематически. Неоднократно вызывал скорую медицинскую помощь, от госпитализации отказывался.

По данным обследования в стационаре: на ЭКГ при поступлении выявлены фибрилляция предсердий, ЧСС 60 уд/мин, признаки ишемии миокарда передне-перегородочно-верхушечной области, удлиннен интервал QT (750 мс).

Мониторирование ЭКГ по Холтеру (с 18.11.11 по 19.11.11) на фоне приема антагониста кальция (норваск): ритм — фибрилляция предсердий, норма-брадисистолическая форма. Максимальная ЧСС 60 уд/мин. Зарегистрированы редкие короткие эпизоды синдрома Фредерика с ЧСЖ 26–30 уд/мин (полная атриовентрикулярная блокада), сопровождающиеся полной блокадой левой ножки пучка Гиса (рис. 1). Общее количество желудочковых экстрасистол — 8, они монотонные, мономорфные, одиночные. За время исследования зарегистрированы частые паузы длительностью 2,5–4,475 мс.

Эхокардиография (19.11.11): левое предсердие — 4,8 см, правое предсердие — 3,9 см, межжелудочковая перегородка — 1,3 см, фракция выброса — 54 %, конечный диастолический размер ЛЖ — 5,7 мл, конечный диастолический

объем ЛЖ — 175 мл. Дилатация левого и правого предсердий. Гипертрофия межжелудочковой перегородки. Фиброз корня восходящего отдела аорты, прикраевое уплотнение створок аортального клапана с формированием недостаточности аортального клапана, незначительная регургитация I+, градиент на уровне аортального клапана 8 мм рт. ст. Функциональная способность миокарда снижена. Умеренный гипокинез передне-перегородочной, верхушечной стенки ЛЖ. Недостаточность митрального клапана 2+, трикуспидального клапана 2–3+.

Учитывая клинические проявления острой стадии инфаркта миокарда, результаты мониторирования ЭКГ по Холтеру, ранее перенесенное ОНМК, пациенту была предложена имплантация постоянного электрокардиостимулятора (ЭКС). Проведена беседа о необходимости дальнейшего лечения в стационаре. В силу личных особенностей характера пациент отказался от имплантации ЭКС и дальнейшего лечения в стационаре с 27.11.11 (12 дней стационарного лечения) и был выписан. Амбулаторно рекомендован прием клопидогрела, аспирина, липтонорма, норваска.

Через 2 дня после выписки из стационара пациент был доставлен повторно в Сургутскую окружную клиническую больницу с жалобами на головокружение, общую слабость, понижение АД до 70/55 мм рт. ст., ощущение «замирания» сердца. ЭКГ при поступлении 29.11.11: фибрилляция предсердий с ЧСЖ 77 уд/мин, электрическая ось сердца (ЭОС) — нормограмма, умеренные изменения в миокарде диффузного характера с признаками ишемии задне-боковой области ЛЖ, нормосистолическая форма фибрилляции предсердий (рис. 2). Назначены дофамин, ривароксабан.

На фоне лечения основного заболевания через 2 суток у больного развилось осложнение в виде желудочного кровотечения от применения двойной антиагрегантной терапии (аспирин и клопидогрел), подтвержденное на фиброгастроуденоскопии (слизистые оболочки желудка и луковицы двенадцатиперстной кишки гиперемированы, с множественными поверхностными дефектами, округлой формы, небольших размеров (до 8–10 мм в диа-

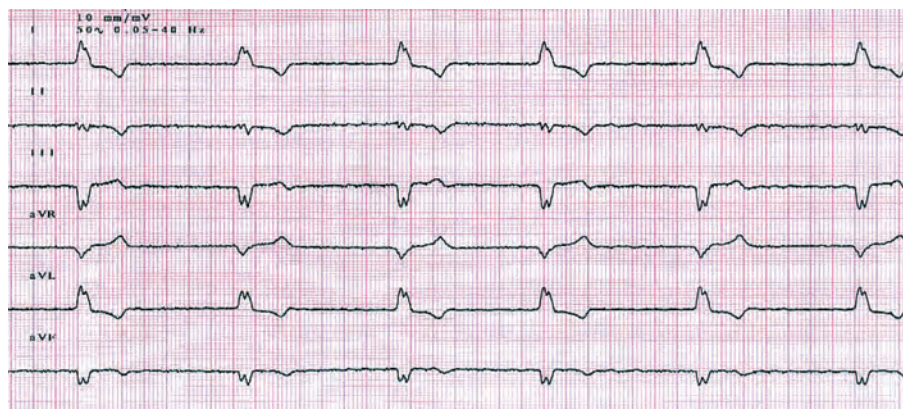


Рис. 1. Фибрилляция предсердий с ЧСС 40 уд/мин, полная блокада левой ножки пучка Гиса

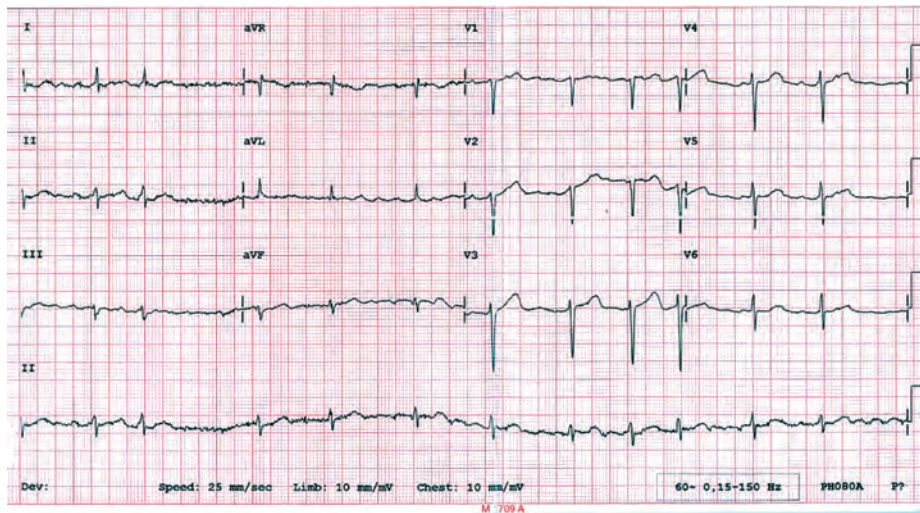


Рис. 2. Нормосистолическая форма фибрилляции предсердий

метре), с ровными, гладкими краями, неглубоким дном; в слизистой кардиальной области желудка обнаружены линейные и звездчатые повреждения до 10 мм с кровоподтеками в окружающие ткани). Диагностированы эрозии желудка и луковицы двенадцатиперстной кишки; синдром Маллори–Вейсса.

В общем анализе крови у пациента от 29.11.2011: концентрация гемоглобина в цельной крови – 115 г/л, количество эритроцитов в крови – $4,2 \times 10^{12}$ /л, цветной показатель – 0,92, гематокрит – 43,0 %. На фоне желудочного кровотечения 30.11.11 у пациента были выявлены лабораторные признаки анемии: концентрация гемоглобина в цельной крови – 88,8 г/л, количество эритроцитов в крови – $3,7 \times 10^{12}$ /л, цветной показатель – 0,78, гематокрит – 32,0 %.

Выявленные на фиброгастродуоденоскопии эрозивно-язвенные поражения желудка и луковицы двенадцатиперстной кишки потребовали назначения ингибиторов протонной помпы, противоязвенных препаратов с бактерицидной активностью (пантопразол 40 мг 2 раза в день в течение 3 нед, де-нол 120 мг 2 раза в день в течение 3 нед), препаратов железа (венофер 1 мл внутривенно 2 раза в неделю).

Холтеровское мониторирование, выполненное через 2 дня после повторного поступления в стационар: ритм – фибрилляция предсердий, средняя ЧСЖ – 58–62 уд/мин, минимальная ЧСЖ – 28 уд/мин, максимальная ЧСЖ – 98 уд/мин. В дневное время регистрировалось урежение ритма менее 2500 с (минимально до 3999 мс). В ночное время максимальное удлинение интервала R–R до 4020 мс.

На 3-й день пациент был переведен в Окружной кардиологический диспансер «Центр диагностики и сердечно-сосудистой хирургии» для имплантации ЭКС. Имплантирована система постоянной эндокардиальной желудочковой стимуляции ALTRUA 20. Установлен режим стимуляции VVIR с ЧСС 60 уд/мин. На фоне стимуляции отмечается увеличение частоты ритма с разблокирова-

нием ножки пучка Гиса на ЭКГ: фибрилляция предсердий с ЧСЖ 88 уд/мин. ЭОС горизонтальная (рис. 3).

Пациент выписан на 7-е сутки (14.12.11). Рекомендован прием антикоагулянта (ривароксабан) 10 мг в 10 ч после еды, бета-блокатора (небиволол) 5 мг в 10 ч, гиполипидемического препарата (розувастатин) 10 мг в 21 ч под контролем общего холестерина, триглицеридов, липопротеинов низкой плотности, липопротеидов высокой плотности, аспаратаминотрансферазы, аланинаминотрансферазы через 3 мес; антагониста рецепторов ангиотензина II (теветен) 600 мг в 12 ч под контролем АД; противоязвенных препаратов (де-нол 120 мг 2 раза в день в течение 10 дней, пантопразол 40 мг 2 раза в день в течение 10 дней) под контролем клинического анализа крови, коагулограммы, уровня АД и повторной фиброгастродуоденоскопии. Благодаря восстановлению нормальной ЧСЖ у пациента исчезли приступы Морганьи–Адамса–Стокса, не было выявлено признаков сердечной недостаточности и отпала необходимость титрования доз бета-блокатора.

Диагноз при выписке: ИБС. Постинфарктный кардиосклероз (инфаркт миокарда без зубца Q передне-пере-

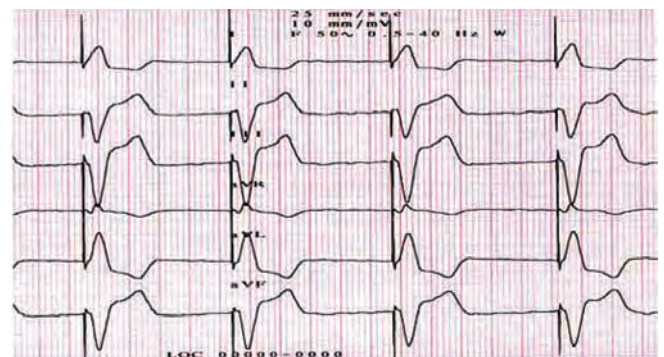


Рис. 3. ЭКГ на фоне имплантации ЭКС в режиме VVIR с частотой стимуляции 60 уд/мин

городочной, верхушечно-боковой стенки ЛЖ от 15.11.11, стадия рубцевания). Гипертоническая болезнь III стадии, артериальная гипертензия III степени, риск 4. Синдром Фредерика (постоянная форма фибрилляции предсердий, полная атриовентрикулярная блокада). Синдром Морганьи—Адамса—Стокса. Имплантация постоянного ЭКС ALTRUA 20 в правый желудочек от 02.12.11, хроническая сердечная недостаточность III стадии. Функциональный класс I. ОНМК (2010). Эрозии желудка и луковицы двенадцатиперстной кишки. Синдром Маллори—Вейсса. Состоявшееся желудочно-кишечное кровотечение (29.11.11). Постгеморрагическая анемия легкой степени тяжести.

Обсуждение

Клиническая картина заболевания при синдроме Фредерика утрачивает характерные для фибрилляции предсердий особенности. На первое место начинают выступать изменения, связанные с полной поперечной блокадой. У больных отсутствуют жалобы на сердцебиение и перебои в работе сердца, появляются приступы головокружения вплоть до потери сознания (приступы Морганьи—Адамса—Стокса). Тоны сердца ритмичные, пульс правильный, редкий. Клиническая диагностика данного синдрома трудна. Можно заподозрить данное состояние у больного только в том случае, если известно, что имеется постоянная форма фибрилляции предсердий, а также приступы потери сознания, редкий правильный пульс. Когда к фибрилляции предсердий присоединяется поперечная блокада, состояние больного обычно значительно ухудшается, особенно при редкой ЧСЖ (20–30 уд/мин). У больного появляются приступы потери сознания, связанные с гипоксией мозга в периоды длительной асистолии, во время которых может наступить смерть. Наблюдается также появление или нарастание степени сердечной недостаточности. При синдроме Фредерика изменение в состоянии больного во многом зависит от устанавливаемой ЧСЖ. В отдельных случаях, когда желудочковый ритм устанавливается в пределах 50–60 уд/мин, у больного может отмечаться удовлетворительное состояние. Исчезают беспокоящие субъективные проявления фибрилляции предсердий (сердцебиение, перебои в работе сердца), пульс становится правильным, ритмичным. Больному, а нередко и врачу, при развитии полной поперечной блокады кажется, что исчезла мерцательная аритмия, восстановился синусовый ритм. Состояние кровообращения в таких случаях может длительное время сохраняться на достаточно хорошем уровне [5, 6].

Таким образом, транзиторное урежение ритма сердца на фоне постоянной формы фибрилляции предсердий с одновременной полной блокадой ножки пучка Гиса вызывает определенные трудности в выборе тактики лечения, влияя и на течение основного заболевания, и на состояние больного. В представленном

клиническом случае фибрилляция предсердий была выявлена у больного за 5 лет до развития инфаркта миокарда. Однако нет данных о динамическом наблюдении пациента врачами смежных специальностей (кардиолог, невропатолог), даже после перенесенного ОНМК. В течение 3 мес до госпитализации по поводу острого инфаркта миокарда пациент трехкратно терял сознание, неоднократно вызывал скорую медицинскую помощь, но от госпитализации отказывался. Соответственно, провести диагностику причин потери сознания пациенту в стационарных условиях было невозможно. Врачи скорой помощи не объяснили важность для жизни пациента определения причины потери сознания и не рекомендовали пройти полное обследование в амбулаторно-поликлинических условиях, вероятно, не имея соответствующей настороженности. Сопоставление врачом данных анамнеза, жалоб и результатов обследования стало возможным лишь при возникновении у пациента другой жизнеугрожающей ситуации — инфаркта миокарда. При лечении инфаркта миокарда редкий ритм неизбежно вызывал трудности в ведении пациента, невозможность назначения необходимых препаратов, имеющих одним из эффектов урежение ритма сердца и ухудшение атриовентрикулярной проводимости. В остром периоде инфаркта миокарда имплантация постоянного ЭКС противопоказана, но возможна временная эндокардиальная стимуляция. У данного пациента при проведении комплексной терапии инфаркта миокарда врачами не было выявлено такой необходимости. Однако на протяжении всего периода нахождения пациента как в реанимационном, так и в кардиологическом отделении они вынуждены были осуществлять пристальное наблюдение за ритмом сердца, опасаясь возможного рецидива синдрома Фредерика и появления желудочковых тахикардий. Если бы постоянный ЭКС был имплантирован пациенту своевременно, до развития инфаркта миокарда, медикаментозное лечение прошло бы на более благоприятном для организма пациента и спокойном для врачей фоне. Вероятно, можно было бы избежать эрозивно-язвенного повреждения слизистой оболочки желудка и двенадцатиперстной кишки, развившегося при проведении двойной антиагрегантной терапии и осложняющегося желудочно-кишечным кровотечением [7].

Поздняя диагностика была обусловлена несвоевременным проведением кардиологического обследования, необходимого еще до возникновения острого инфаркта миокарда, и отказом пациента от кардиохирургического лечения во время стационарного лечения инфаркта миокарда, а также отсутствием врачебного сопровождения пациента после перенесенного ОНМК. При повторяющихся приступах Морганьи—Адамса—Стокса имеет место недооценка возможной кардиогенной природы обморока. Учитывая трудности в диагностике, лечении и ведении пациентов с нарушениями

ритма сердца на уровне первичного звена здравоохранения и службы скорой помощи, видится необходимым акцентировать внимание терапевтов, врачей общей практики, кардиологов на выявлении симптомов, ассоциирующихся с кардиологической патологией. Своевременное направление пациента на консультацию

к кардиологу, имеющему соответствующую настороженность при ведении пациента с аритмиями, знающего показания к имплантации ЭКС, позволит обеспечить комплексное кардиологическое лечение пациента, включая своевременную кардиохирургическую поддержку [8, 9].

Л И Т Е Р А Т У Р А

1. Беннет Д.Х. Сердечные аритмии. М.: ГЭОТАР-Медиа, 2010.
2. Кушаковский М.С. Аритмии сердца. СПб.: Фолиант, 2007.
3. Аритмология: клинические рекомендации. Всероссийское научное общество специалистов по клинической электрофизиологии, аритмологии и кардиостимуляции (ВНОА). М.: ГЭОТАР-Медиа, 2010. 303 с.
4. Руководство по нарушениям ритма сердца. Под ред. Е.И. Чазова, С.П. Голицына. М.: ГЭОТАР-Медиа, 2008.
5. Арлеевский И.П., Пак Э.В., Череватская Е.В., Швецов И.М. Два случая жизнеопасных проявлений аритмогенного эффекта новокаинамида. Вестн аритмол 2001;(24):62–4.
6. Кардиология: клинические рекомендации. ВНОК. М.: ГЭОТАР-Медиа. 2007.
7. Сумароков А.Б., Бурячковская Л.И., Учитель И.А. Кровотечения у больных с ишемической болезнью сердца при проведении терапии антиагрегантами. CardioСоматика. 2011;(3):29–35.
8. Ардашев А.В. Постоянная электрокардиостимуляция и дефибриляция в клинической практике. М.: Медпрактика-М, 2007.
9. Шубик Ю.В., Медведев М.М., Платонов П.Г., Яшин С.М. Показания к имплантации электрокардиостимуляторов и антиаритмических устройств. Вестн аритмол 2004;(38):59–67.