
Е.Л. ЦИТКО¹, А.Ф. СМЕЯНОВИЧ²

НЕЙРОСОНОГРАФИЯ В ХИРУРГИИ АБСЦЕССОВ ГОЛОВНОГО МОЗГА

У «Гомельская областная клиническая больница»¹,

ГУ «Республиканский научно-практический центр неврологии и нейрохирургии»²,

Республика Беларусь

Цель. Определить ультразвуковые характеристики абсцессов головного мозга, оценить возможности нейросонографии как способа интраоперационной диагностики, нейронавигации и динамического контроля в послеоперационном периоде.

Материал и методы. В исследование включено 11 пациентов с абсцессами головного мозга. Всем наблюдаемым до оперативного вмешательства было выполнено КТ, а с целью уточнения характера патологического процесса КТ с внутривенным усилением или МРТ. Интраоперационно и в послеоперационном периоде, через трепанационный дефект, проводили ультразвуковое сканирование паренхимы мозга. Нейросонография осуществлялась в В-режиме, режиме цветового доплеровского картирования и энергетического доплера. Для мониторинга области удалённого абсцесса и перифокальной зоны использовался режим 3D-сканирования.

Результаты. Определены ультразвуковые диагностические признаки абсцесса головного мозга. Показаны возможности нейросонографии интраоперационно и в послеоперационном периоде. Проведена сравнительная оценка диагностической ценности ультразвукового сканирования головного мозга и КТ без введения контраста у пациентов с абсцессом мозга.

Заключение. Нейросонография является высокоинформативным, воспроизводимым и безопасным способом нейронавигации в режиме реального времени и нейровизуализации в послеоперационном периоде.

Ключевые слова: абсцесс мозга, нейросонография, нейронавигация

Objectives. To determine the ultrasonic characteristics of the brain abscesses, to estimate the possibility of neurosonography as a method of intraoperative diagnosis, neuronavigation and dynamic control in the postoperative period.

Methods. The study included 11 patients with the brain abscesses. All the patients underwent CT before the operation and CT with intravenous amplification or MRI in order to clarify the nature of the pathological process. Ultrasound scanning of the brain parenchyma was performed through trepanation defect intraoperatively and postoperatively. Neurosonography was carried out in B-mode, color Doppler mapping and power Doppler. To monitor a remote area of the abscess and perifocal zone 3D scanning mode was used.

Results. Ultrasound diagnostic features of the brain abscess were determined. The possibilities of neurosonography in the intraoperative and postoperative period were shown. A comparative evaluation of the diagnostic value of ultrasound scanning of the brain and CT without the introduction of contrast in patients with brain abscess was done.

Conclusion. Neurosonography is a highly informative, reproducible and safe method of neuronavigation in real time and of neuroimaging in the postoperative period.

Keywords: brain abscess, neurosonography, neuronavigation

Введение

Абсцесс головного мозга (АГМ) представляет собой ограниченное капсулой скопление гноя в веществе мозга. Развивается чаще всего в результате проникнове-

ния в мозговую ткань бактерий, грибов или простейших микроорганизмов [1, 2].

Несмотря на появление сильнодействующих антибактериальных средств и достижения микробиологической и радиологической диагностики, заболеваемость АГМ

сохраняется на сравнительно стабильном уровне. По данным литературы, встречаемость АГМ варьирует от 1–2% от всей внутричерепной патологии в развитых странах и до 8% в развивающихся. Но эта частота может возрасти в результате роста распространённости синдрома приобретённого иммунодефицита и увеличения количества трансплантации органов. Соотношение мужчин и женщин составляет 2:1, при этом, средний возраст заболевших 35–45 лет, то есть трудоспособное население. Этим и обусловлена социально-экономическая значимость данного заболевания [1, 3, 4].

В настоящее время считают, что 30–60% АГМ являются результатом смешанной инфекции. При этом аэробные бактерии выделяют в 61% случаев, а анаэробы – в 32%. Стерильные абсцессы встречаются в 25% случаев [3, 4, 5].

Распространение инфекции в головной мозг происходит двумя путями – гематогенным (метастатическим) и контактным. Предрасполагающими факторами для развития АГМ являются хронические лёгочные инфекции, остеомиелиты, холециститы, желудочно-кишечные инфекции и ВИЧ-инфекция. Причинами возникновения абсцессов являются: черепно-мозговая травма, нагноение внутримозговых гематом и паразитарных кист, оториносинусные заболевания [1, 2, 4, 5].

Гистопатологическая картина АГМ складывается из 4 стадий. В очаге энцефалита возникает васкулит с септическим тромбозом кровеносных сосудов, что сопровождается местным нарушением мозгового кровообращения с образованием септического некроза. Через изменённую сосудистую стенку происходит диапедез эритроцитов и фибробластов, которые начинают вырабатывать коллаген для образования капсулы абсцесса. Сформированная пиогенная капсула имеет 4 слоя: внутренний (грануляционно-некротический), наруж-

ный (энцефалитический), средний и регенеративный (в нём содержатся кровеносные сосуды, аргирофильные и коллагеновые волокна) [1, 3, 6].

Однако и полностью сформированная капсула не является стопроцентной гарантией нераспространения абсцесса. Капсула может быть частично повреждена. Тогда содержимое абсцесса попадает в приграничные участки мозга, где формируются дочерние гнойные очаги, соединённые (многокамерные АГМ) или несоединённые (множественные АГМ) с первичным очагом. И первичный очаг, и его дочерние производные могут прорываться как в желудочковую систему, так и в подболобочное пространство, что резко утяжеляет течение болезни. Поэтому, особенно внимательно надлежит относиться к локализации как формирующегося, так и сформированного абсцесса. АГМ может располагаться кортикально, субкортикально или паравентрикулярно. Это имеет принципиальное значение для определения показаний к хирургическому лечению и его виду. Непосредственное примыкание абсцесса к стенкам желудочка мозга является показанием к дренированию такого очага во избежание прорыва в желудочковую систему. В то же время санацию полости абсцесса необходимо выполнять под чёткой наводкой навигационной системы, так как поисковые пункции через энцефалитический очаг могут привести к диссеминации процесса, возникновению дочерних абсцессов и вентрикулиту [1, 3, 4].

Существующие интраоперационные навигационные системы на основе компьютерной (КТ) и магнитно-резонансной (МРТ) томографии обеспечивают точной и надёжной информацией. Однако эти системы дорогостоящи и не работают в режиме реального времени, отображая изменения, происходящие в процессе операции. В настоящее время точность расчётов об-

ласти трепанации и энцефалотомии зависят от опыта нейрохирурга, знаний топографии и пространственного воображения, следовательно – субъективна. Следует учитывать и тот факт, что после краниотомии и вскрытия твёрдой мозговой оболочки, под воздействием наркоза и вводимых препаратов, разницы атмосферного и внутричерепного давления происходит некоторое смещение структур мозговой ткани. Поэтому хирургу необходима вспомогательная система, связующая результаты предоперационных исследований (КТ или МРТ) с изменениями во время операции [3, 7, 8, 9].

Клинически выделяют 3 стадии развития АГМ: латентная; явная, с чёткими симптомами формирования абсцесса; терминальная. Выявить по каким-то специфическим признакам скрытую или явную стадию развития абсцесса мозга удаётся далеко не всегда. Клинически отмечается сочетание симптомов объёмного образования головного мозга и воспалительного процесса. Диагноз АГМ может быть установлен только при инструментальном исследовании. Наиболее точными и общепринятыми диагностическими возможностями обладают КТ и МРТ. Компьютерная томография позволяет в 95% случаев установить локализацию абсцесса, определить наличие отёка мозга, гидроцефалии и смещения срединных структур. АГМ во время КТ визуализируется как круглый очаг низкой плотности, окружённый тонким, с повышенным накоплением контраста, обычно ровным кольцом. Ограничения метода КТ обусловлены тем, что злокачественная опухоль или инфаркт мозга, окружённые ободком неоваскуляризации, на КТ выглядят сходно. В то же время только у 40–60% больных с АГМ, получающих глюкокортикоидную терапию, на КТ обнаруживают характерное, накапливающее контраст кольцо. Таким образом, результаты исследования у пациентов с опухолями головного мозга, особен-

но при глиобластомах, могут быть интерпретированы как АГМ. Гораздо опаснее, когда абсцесс по КТ-картине принят за опухоль головного мозга. При этом во время оперативного вмешательства неожиданно для хирурга может наступить разрыв АГМ, что резко осложняет послеоперационный период, порождает возникновение повторных абсцессов и может привести не только к инвалидизации, но и к смерти пациента [1, 3, 5].

Таким образом, несмотря на развитие систем нейровизуализации и нейронавигации, вопрос разработки универсального способа диагностики и наведения на патологический очаг остаётся актуальным. Одним из таких является ультразвуковое сканирование (УЗС) головного мозга через посттрепанационный дефект.

Цель работы: определить ультразвуковые характеристики абсцессов головного мозга, оценить возможности нейросонографии как способа интраоперационной диагностики, нейронавигации и динамического контроля в послеоперационном периоде.

Материал и методы

За период с 2006 по 2010 год интраоперационная нейросонография (НСГ) выполнена нами 11 пациентам, из них 6 (55%) и в послеоперационном периоде. Возраст пациентов составил от 27 до 66 лет. Мужчин было 10 (91%), женщин 1 (9%). В 6 (55%) случаях АГМ выявлен в правой гемисфере головного мозга, а в 5 (45%) в левой. Чаще всего абсцесс мозга располагался в теменной доле 6 (55%) пациентов, в лобной доле у 3 (27%) и височной у 2 (18%) (рис. 1).

Пациентам при поступлении, кроме общеклинического, неврологического осмотра, нейроофтальмологического исследования, во всех случаях проводилась компь-

ютерная томография (КТ). С целью уточнения характера патологического процесса КТ с внутривенным усилением выполнено 5 (45,4%) пациентам, а 3 (27,3%) магнитно-резонансная томография (МРТ) головного мозга.

Для сканирования мозга использовался ультразвуковой аппарат Siemens G60S (Германия) и Smart Echo 2000 (Беларусь) с секторным мультимодальным датчиком, частота сканирования от 5,0 до 8,0 МГц, угол обзора 120° и 80° соответственно. Нейросонография в послеоперационном периоде выполнялась на аппарате Voluson 730 Expert фирмы General Electric (США) с конвексным мультимодальным 3D датчиком. КТ – исследование проводилось на спиральном шестнадцатисрезовом томографе Light Speed и Sytec 3000 с пошаговым методом сканирования фирмы General Electric (США).

Во всех случаях операция выполнялась следующим образом. На основании данных компьютерной томографии определялась локализация трепанационного отверстия. С поверхности твердой мозговой оболочки производилось сканирование вещества мозга для определения локализации полости абсцесса по отношению к трепанационному окну, глубины ее залегания от поверхности коры и выбора оптимального пути доступа к ней. В выбранной области, точно вскрывалась твердая мозговая оболочка, рядом размещался ультразвуковой датчик. В полость абсцесса вводилась аспирационная канюля, по мере продвижения которой изменялся угол наклона датчика и проводилась аспирация содержимого полости с последующим ее промыванием 0,5% раствором диоксида. Все этапы оперативного вмешательства контролировались на мониторе ультразвукового аппарата в режиме реального времени.

Интраоперационно УЗС проводилось в В-режиме, режиме энергетической доплерографии (ЭД) и цветового доплеро-

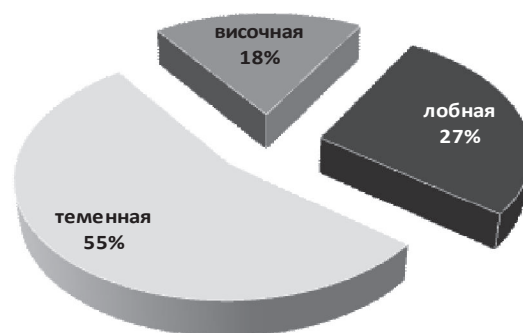


Рис. 1. Распределение абсцессов по долям головного мозга

ского картирования (ЦДК). Исследование выполняли как в стандартных плоскостях (коронарная, аксиальная), так и в плоскостях располагающихся под разными углами к вышеуказанным (полипозиционно). Изучались форма, контуры, линейные размеры, эхогенность и экоструктура полости АГМ и капсулы. В послеоперационном периоде НСГ проводили на вторые, шестые и двенадцатые сутки с построением трехмерной реконструкции патологической зоны.

Методика НСГ с применением цветокодированных доплеровских режимов интраоперационно и режима 3D реконструкции в послеоперационном периоде, особенности оценки ее результатов, а так же использования ультразвукового сканирования с целью нейронавигации у пациентов с абсцессами мозга разработана нами.

Полученные данные сопоставлялись с данными КТ. Аспирированный гной из полости абсцесса исследовался бактериологически с идентификацией патогенной микрофлоры и антибиотикограммами.

У 8 (72,7%) пациентов в посевах содержимого абсцессов роста патогенной микрофлоры не получено, в 2 (18,2%) случаях выделен *Staphylococcus epidermidis*, в одном (9,1%) *Citrobacter freundii*.

Оценка эффективности интраоперационного УЗС проведена по возможности определения локализации АГМ, его границ и характера кровотока в капсуле. Края абс-

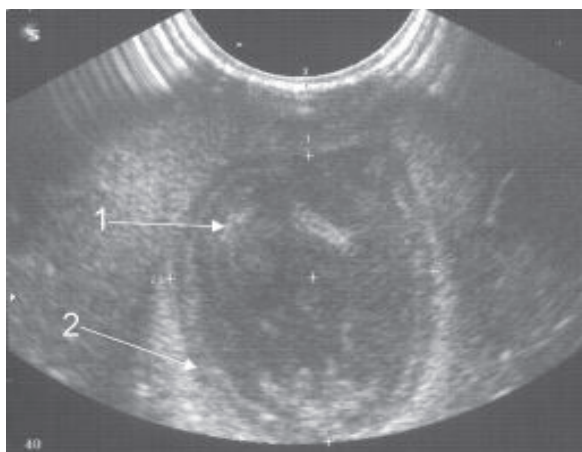


Рис. 2 а. Абсцесс мозга в В-режиме
1 – гипозоногенное образование с включениями;
2 – капсула абсцесса.

цесса оценивали четкими, когда они могли быть четко визуализированы от окружающей ткани, смазанными, когда они определялись от окружающей ткани в большинстве областей и нечеткими, когда они были неотличимы от окружающей ткани.

Оценка диагностической эффективности нейросонографии и КТ головного мозга проведена путем расчета: чувствительности методов, по формуле $a/(a+b)$, где a – истинно положительный, b – ложноотрицательный результат исследования; специфичности, по формуле $g/(b+g)$, где g – количество истинно отрицательных, b – ложноположительных результатов. А также положительной (ППЦ) и отрицательной (ОПЦ) предсказательной ценности по формулам: $a/(a+b)$ и $g/(b+g)$ соответственно [10].

Результаты и обсуждения

Явный клинический эффект пункционной аспирации с промыванием полости абсцесса отмечен у 7 (63,6%) пациентов. При этом в одинаковой мере регрессировала как общемозговая, так и очаговая неврологическая симптоматика. У 4 (36,4%) больных, на фоне заметного улучшения состояния, в послеоперационном периоде сохранялся неврологический дефицит.

Летальность в исследуемой группе со-

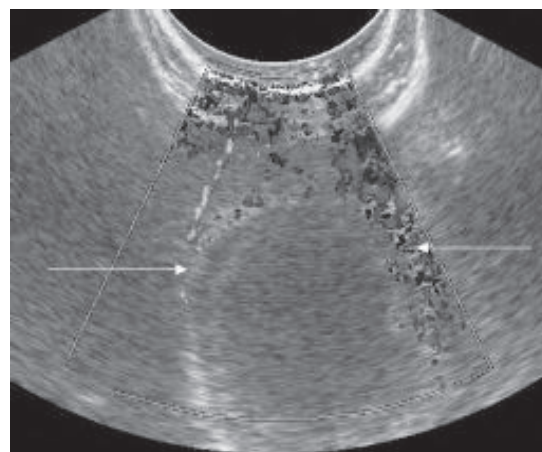


Рис. 2 б. Абсцесс мозга в режиме ЦДК. Стрелкой указаны локусы кровотока участков смешанной эхогенности

ставила 27,3% (3 пациента). В 2 случаях причиной летального исхода явился отек мозга с выраженным дислокационным синдромом и вклиниением ствола головного мозга, в одном – венитрикулит.

Абсцессы головного мозга на УЗ-сканограммах, при исследовании в В-режиме и в доплерографических режимах, имели вид гипозоногенного бессосудистого образования округлой формы, в центре которого имелись участки смешанной эхогенности с размытыми границами. По периферии очаг был отграничен четкой гиперэхогенной капсулой, в которой определялись локусы кровотока (рис. 2 а, б).

Во всех случаях полость АГМ четко выявлялась при УЗС. Процесс проведения канюли в полость абсцесса, аспирации её содержимого и промывания визуализировался на мониторе ультразвукового аппарата в режиме реального времени (рис. 3). Полость, заполненная раствором диоксидина, на сканограммах определялась как анэхогенное образование округлой формы с четкой гиперэхогенной капсулой. Эхогенность зоны перифокального отека, на нейросонограммах всегда была значительно ниже эхогенности капсулы АГМ, что способствовало определению границ патологической зоны (таблица 1). Локусы кровотока в капсуле абсцесса определялись в 10 (90,9%) случа-

ях, в одном (9,1%) они не были выявлены.

Таким образом, границы АГМ при ультразвуковом исследовании были чёткими у 81,8% пациентов, смазанными в 18,2%. В то время как на КТ-томограммах края АГМ чётко визуализировались лишь у 5 (45,4%) пациентов, были смазаны у 4 (36,4%) и нечётко определялись у 2 (18,2%) пациентов. Для более чёткой визуализации контуров и границ патологического очага в 3 (27,3%) случаях потребовалось МРТ головного мозга, а в 5 (54,5%) КТ с внутривенным введением контрастного вещества (омнипак), что позволило выявить эффект «усиления капсулы» [6]. Прокрашивание капсулы связано с особенностями её строения. В регенеративном слое содержатся кровеносные сосуды, которые обуславливают эффект «усиления» на КТ и наличие локусов кровотока при УЗС [1, 6].

Анализ литературы показал, что современный уровень оказания нейрохирургической помощи пациентам, включающий высокотехнологические методы обследования и лечения, не только позволяет, но и требует соблюдения основных принципов минимальной инвазивности при проведении оперативных вмешательств. Это объясняет широкое применение пункционных способов санации абсцессов мозга. Однако малоинвазивные методы лечения АГМ, несмотря на все их положительные стороны, как и любые другие, имеют свои недостатки, в частности рецидив абсцесса, так как капсула не удаляется. Поэтому, необходим динамический контроль в послеоперационном периоде. Как правило, это клинико-лабораторный мониторинг и КТ контроль при ухудшении состояния, нарастании или отсутствии регресса неврологического дефицита [3, 4, 5, 7, 8, 9].

Для мониторинга динамических процессов в области удалённого абсцесса и перифокальной зоны, а также ранней диагностики рецидива АГМ или послеопераци-

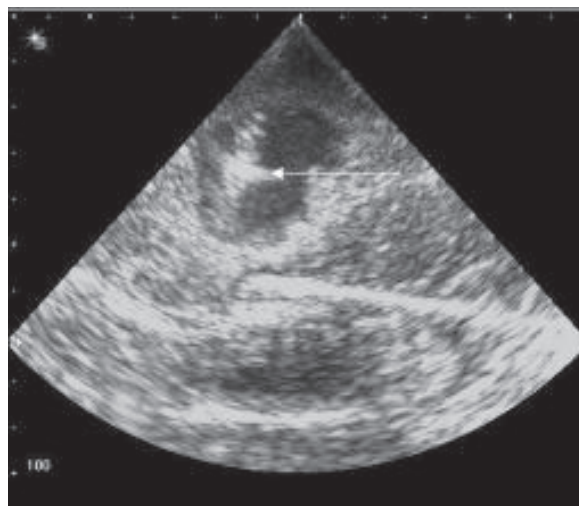


Рис. 3. Пункционная канюля в полости абсцесса (указана стрелкой)

онных осложнений нами используется НСГ с последующей 3D-реконструкцией санированной полости.

Ультразвуковое исследование в послеоперационном периоде у 6 (55%) пациентов позволило локализовать остаточную полость, определить её линейные размеры, изучить динамику лизиса капсулы АМ и регресс вторичных изменений (перифокальный отёк, поперечное смещение срединных структур).

Построение трехмерной реконструкции остаточной полости более подробно продемонстрировало её структуру и особенности капсулы. На вторые сутки послеоперационного периода полость визуализировалась как округлое гипоэхогенное образование с гиперэхогенной капсулой по периферии (рис. 4).

При нейросонографии в динамике выявлено снижение толщины капсулы ко вторым суткам на 33%, а к шестым на 66,7%.

Таблица 1

Границы абсцесса мозга при КТ и интраоперационном УЗС

Граница абсцесса	Интраоперационное УЗС (%)	КТ (%)
Чёткая	9 (81,8%)	5 (45,4%)
Смазанная	2 (18,2)	4 (36,4%)
Нечёткая	—	2 (18,2%)
Всего	11 (100%)	11 (100%)

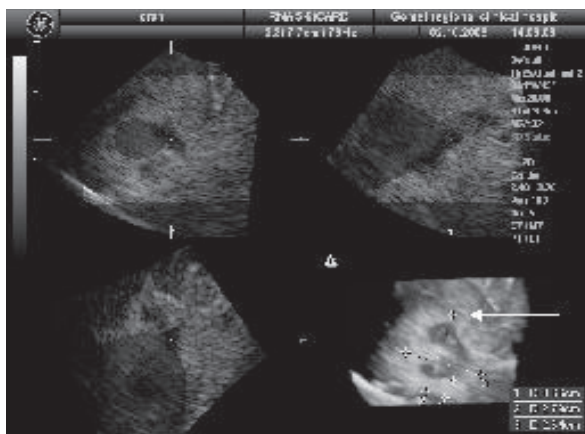


Рис. 4. Трёхмерная реконструкция капсулы и остаточной полости абсцесса мозга, 2 сутки послеоперационного периода

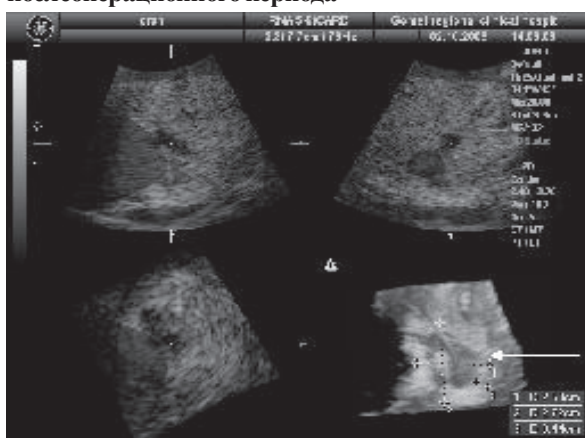


Рис. 5 а. Трёхмерная реконструкция капсулы и остаточной полости абсцесса мозга, 6 сутки послеоперационного периода

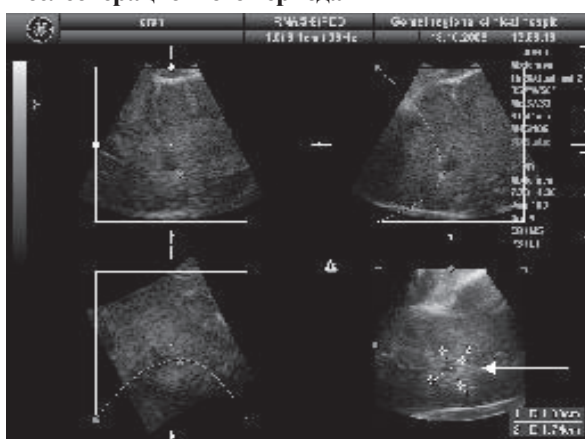


Рис. 5 б. Трёхмерная реконструкция капсулы и остаточной полости абсцесса мозга, 12 сутки послеоперационного периода

Размеры остаточной полости уменьшились на 3,4% к шестым суткам и на 33,1% к двенадцатым. Отмечено также изменение эхогенности и чёткости контуров капсулы от

Таблица 2
Показатели диагностической ценности
УЗС и КТ без контраста при абсцессах
головного мозга

Вид патологического образования	Показатели УЗС, %			Показатели КТ, %		
	Чувствительность	Специфичность	ОПЦ	Чувствительность	Специфичность	ОПЦ
Абсцесс	81,8	98,1	90	54,5	92,6	60

чёткой, гиперэхогенной в первые дни до смазанной, смешанной эхогенности на двенадцатые сутки (рис. 5 а, б).

Ультразвуковой контроль в послеоперационном периоде позволил оценить регресс поперечного дислокационного синдрома. Так к шестым суткам он составлял 45,6%, а к двенадцатым 84,5%.

Сравнительный анализ данных УЗС и КТ показал, что линейные размеры остаточной полости при КТ на 13,5% были меньше, чем при нейросонографии. Возможно, эта разница обусловлена нечёткостью визуализации стенок оставшейся капсулы.

Показатели чувствительности, специфичности, ППЦ и ОПЦ нейросонографии и КТ головного мозга в дифференциальной диагностике абсцесса головного мозга представлены в таблице 2.

Чувствительность и специфичность – это те термины, которые описывают достоверность диагностического теста. Чем больше чувствительность, тем выше вероятность того, что тест выявит лиц с заболеванием. Высокая специфичность теста позволяет исключить из рассмотрения пациента без заболевания из тех, у кого оно может быть выявлено. Таким образом, тест с большей чувствительностью более полезен для того, чтобы исключить наличие заболева-

ния, а высокоспецифичный для того, чтобы подтвердить наличие заболевания [6].

Интраоперационное УЗС показало высокую чувствительность и специфичность в выявлении АГМ 81,8% и 98,1% соответственно. КТ головного мозга без контрастирования обладает низкой чувствительностью 54,5% на фоне высокой специфичности 92,6%, что указывает на низкую диагностическую значимость КТ без внутривенного усиления в диагностике АГМ.

Выводы

1. Интраоперационное ультразвуковое сканирование позволяет достоверно диагностировать, локализовать абсцесс головного мозга и выбрать оптимальный путь доступа к нему.

2. Нейросонография обеспечивает в режиме реального времени контроль процесса пункции и полноты аспирации содержимого полости абсцесса, способствует снижению травматичности и риска оперативного вмешательства.

3. Ультразвуковое исследование может использоваться как для оценки эффективности выполненной операции, так и для своевременной диагностики ранних послеоперационных осложнений при наличии трепанационного дефекта.

4. Нейросонография обеспечивает контроль регресса вторичных изменений головного мозга.

5. Метод является неионизирующим, воспроизводимым, мобильным и может быть применён необходимое количество раз.

ЛИТЕРАТУРА

1. Лебедев, В. В. Абсцессы головного мозга / В. В. Лебедев, Н. В. Хуторной // *Нейрохирургия*. – 2008. – № 1. – С. 6-12.
2. Аффи, Мехди. Хирургическое лечение абсцессов головного мозга / Мехди Аффи, А. Ф. Смеянович // *Здравоохранение*. – 1996. – № 10. – С. 14-16.
3. The surgical management of infections involving the cerebrum / W. A. Hall, C. L. Truweit // *Neurosurgery*. – 2008. – Vol. 62, N 2. – P. 519-531.
4. Thung-Ming, Su. Multiloculated pyogenic brain abscess: Experience in 25 patients / Su. Thung-Ming [et al.] // *Neurosurgery*. – 2003. – Vol. 52, N 5. – P. 1075-1080.
5. Current concepts in the management of pyogenic brain abscess / B. S. Sharma, S. K. Gupta, V. K. Khosla // *Neurology India*. – 2000. – Vol. 48, N 2. – P. 105-111.
6. Компьютерная томография в неотложной нейрохирургии / В. В. Лебедев [и др.]. – М.: Медицина, 2005. – 360 с.
7. Нейрохирургическая навигационная система в лечении объемных образований головного мозга / А. П. Шипай [и др.] // *Неврология и нейрохирургия в Беларуси*. – 2009. – № 3 (03). – С. 138-142.
8. КТ-стереотаксические пункции, аспирации и дренирование глубоких объемных процессов головного мозга / А. В. Меликян [и др.] // *Вопросы нейрохирургии*. – 1991. – № 6. – С. 1-3.
9. Значения интраоперационного ультразвукового наведения в нейрохирургической практике при объемных образованиях головного мозга / А. Р. Зубарев [и др.] // *Ультразвуковая и функциональная диагностика*. – 2004. – № 4. – С. 92-97.
10. Гланц, С. Медико-биологическая статистика / С. Гланц. – М.: Практика, 1999. – 459 с.

Адрес для корреспонденции

246296, Республика Беларусь,
г. Гомель, ул. Братьев Лизюковых, 5,
Гомельская областная клиническая больница,
e-mail: fedor30@tut.by,
Цитко Е.Л.

Поступила 9.11.2010 г.