

## НЕФРОПАТИИ ПРИ ЗЛОКАЧЕСТВЕННЫХ НОВООБРАЗОВАНИЯХ (лекция)

*И.Б. Колина, И.Н. Бобкова*

*ГБОУ ВПО Первый Московский государственный медицинский университет им. И.М. Сеченова*

У больных с опухолями поражения почек, связанные как с самими неоплазиями, так и с их лечением, требуют пристального внимания врачей. В лекции рассматриваются разные по механизму развития варианты нефропатий при злокачественных опухолях, прогностически значимые или часто встречающиеся в практике врача-интерниста. Описаны особенности клинической картины и диагностики, представлены современные подходы к профилактике и лечению.

**Ключевые слова:** поражение почек при опухолях, острая почечная недостаточность, нефротоксическое действие химиопрепаратов, синдром лизиса опухоли, метаболические поражения почек при опухолях, паранеопластические нефропатии.

### NEPHROPATHIES IN MALIGNANT TUMORS (lecture)

*I.B. Kolina, I.N. Bobkova*

*I.M. Sechenov First Moscow State Medical University*

Kidney damage in patients with malignant tumors (connected both with neoplasia and with their treatment) is important manifestation of disease, which demands close attention of doctors. In the lecture, different mechanisms of nephropathies development in patients with malignant tumors are considered; predictively significant or often met variants of nephropathies and modern approaches to prevention and treatment are discussed.

**Key words:** nephropathies, associated with malignant tumors, acute kidney insufficiency, acute tumor lysis syndrome, metabolic kidney damages in patients with tumors, paraneoplastic nephropathy.

Тесная связь поражения почек со злокачественными новообразованиями известна уже несколько веков и до сих пор, учитывая широкую распространенность онкологической патологии, представляет собой одну из актуальнейших проблем внутренней медицины. С одной стороны, существенная часть онкологических больных имеет ассоциированные с основным заболеванием нефропатии, обусловленные как прямым, так и непрямым воздействием опухолей, а также развитием ряда неспецифических реакций. С другой, доказан повышенный риск развития различного рода злокачественных опухолей у пациентов с уже существующей хронической болезнью почек (ХБП): например, риск рака уротелия – при балканской, анальгетических нефро- и уропатиях, нефропатии китайских трав; саркомы Ка-

поши, опухолей ротовой полости, почек и мочевого пузыря, печени и других солидных органов – у пациентов, получающих цитостатики или длительно леченных диализом; лимфом и рака кожи – у реципиентов почечного трансплантата. Снижение скорости клубочковой фильтрации (СКФ) ниже 55 мл/мин повышает риск возникновения опухолей на 29% (в зависимости от возраста и курения) при каждом последующем снижении СКФ на 10 мл/мин [10].

Поражения почек, ассоциированные со злокачественными опухолями, многообразны как по проявлениям, так и по патогенезу. Среди них можно выделить несколько групп нефропатий (табл. 1), встречающихся в практике врачей самых разных специальностей.

Таблица 1

## Виды нефропатий по механизму их развития у онкологических больных

Механизм развития	Поражение почек
Поражения, вызванные механическим (прямым) воздействием опухоли	Прорастание почечной паренхимы (солидные опухоли, метастазы) Интерстициальная инфильтрация (лимфомы, острый лимфобластный лейкоз) Обструкция мочевых путей Сдавление почечных сосудов
Поражения, индуцированные терапией опухолей	Острый канальцевый некроз Синдром лизиса опухоли Нефролитиаз и уратная нефропатия Радиационный нефрит Острый и хронический лекарственный тубулоинтерстициальный нефрит (цисплатин, анальгетики, антибиотики и др.) Тромботическая микроангиопатия и мезангиолизис (циклоспорин, винбластин, митомицин)
Паранеопластические нефропатии	Паранеопластические гломерулонефриты Амилоидоз (AA- и AL-типа) Синдром Фанкони
Поражения, обусловленные метаболическими факторами	Острое почечное повреждение (гиперкальциемия, гиперурикемия и др.) Нефрокальциноз Электролитные нарушения (сольтеряющая, гипокалиемическая почка) CAST-нефропатия Тромбоз сосудов почки, ДВС-синдром

Первая группа нефропатий связана с механическим воздействием опухоли или ее метастазов (прорастание почечной паренхимы при солидных опухолях и метастазах, интерстициальная инфильтрация при лимфомах, остром лимфобластном лейкозе, обструкция мочевых путей растущей опухолью или увеличенными лимфоузлами, сдавлением почечных сосудов).

Вторую группу составляют нефропатии, индуцированные лечением опухолей. Помимо радиации, нефротоксичных цитостатиков, вызывающих острые и хронические тубуло- и гломерулопатии, свою немалую лепту в «букет» ятрогенных нефропатий вносят ненаркотические анальгетики и рентгеноконтрастные средства (табл. 2). К этой же группе поражения почек также относят индуцированные химиотерапией нефролитиаз, уратную нефропатию и синдром лизиса опухоли (СЛО).

Таблица 2

## Лекарственные поражения разных структур почек у онкологических больных [6, 7, 8, 16, 18, 20]

Почечные структуры	Препараты
Канальцы, интерстиций	Цисплатин, карбоплатин, метотрексат, митомицин, циклоспорин, ифосфамид, золедронат, гемцитарбин, интерфероны, производные мочевины (кармустин, ломустин, семустин, стрептозоцин), антибиотики (аминогликозиды, цефалоспорины и др.), рентгеноконтрастные препараты, НПВП
Клубочки	Ингибиторы VEGF (бевацизумаб), интерфероны, адриамицин, митомицин, метотрексат, гемцитарбин, производные мочевины (кармустин, ломустин, семустин, стрептозоцин), памидронат
Сосуды	Ингибиторы VEGF (бевацизумаб), гемцитабин, митомицин С, блеомицин, цисплатин

В третью группу поражения почек выделяют неспецифические паранеопластические нефропатии, отличающиеся большим разнообразием клинических проявлений от моноорганных до системных и нередко существенно опережающие по клиническим проявлениям основное заболевание.

В четвертую группу поражения почек объединяются осложнения, связанные с метаболическими нарушениями (гиперкальциемия, гипокалиемия, гиперфосфатемия и др.), нередко приводящие к острой почечной недостаточности (ОПН).

В целом нефропатии, возникающие *de novo* у онкологических больных, традиционно делятся по течению – на острые и хронические, по преимущественному поражению – на клубочковые, канальцевые и сосудистые. Острые нарушения в соответствии с основным патогенетическим механизмом разделяют на пре- и постренальные, ренальные сосудистые и паренхиматозные.

Часто в патогенезе большинства ассоциированных с опухолями нефропатий участвуют сразу несколько факторов, взаимно усугубляющих повреждающее действие друг друга. Поэтому ряд поражений почек при опухолях не всегда можно четко отнести к какой-либо выделенной по механизму развития группе нефропатий. Так, синдром лизиса опухоли (СЛО) может развиваться как при спонтанной гибели быстрорастущих опухолевых клеток, так и при их лизисе, индуцированном химиотерапией. Тромботическое поражение почек, вовлекающее артериальное и венозное русло, может быть обусловлено как паранеопластической тромбофилией, так и воздействием целого ряда лекарственных препаратов (циклоsporин, винбластин, митомин, моноклональные антитела к сосудистому эндотелиальному фактору роста – VEGF). Усугубляющим фактором во всех ситуациях может служить нефротический синдром, электролитные нарушения или гиповолемия в результате рвоты или полиурии.

Прогностически важными для опухолевых больных являются ОПН, ятрогенные и паранеопластические поражения почек, часто встречающиеся в практике интернистов.

**Острая почечная недостаточность.** Перенесенная ОПН существенно ухудшает прогноз больных не только в остром периоде заболевания. Большая часть пациентов с ОПН впоследствии страдает ХБП [13], а предсуществующая ХБП повышает частоту развития терминальной стадии почечной недостаточности после перенесенной ОПН с 7,6 до 28,2% [6]. Наиболее частыми причинами развития ОПН являются острый канальцевый некроз (ОКН), мочекишечная блокада при СЛО, гиперкальциемия, острые тубулоинтерстициальные лекарственные нефропа-

тии (ОТИН) [12, 15]. Способствуют развитию ОПН не только противоопухолевые нефротоксичные медикаменты, но и НПВП, рентгенконтрастные препараты и антибиотики, применяемые для лечения инфекционных осложнений. Нередки случаи развития ОПН в результате непосредственного поражения ткани почек опухолевым процессом [15].

**Синдром лизиса опухоли (СЛО)** – потенциально опасное метаболическое расстройство, сопровождающееся гиперфосфатемией, гиперкалиемией, гиперурикемией и/или гипокальциемией и нарушением функции почек, обусловленной преципитацией метаболитов нуклеиновых кислот, кристаллов мочевой кислоты и фосфата кальция в почечных канальцах и паренхиме (острый нефрокальциноз) с острой обструкцией мочевыводящих путей. СЛО развивается при спонтанной гибели опухолевых клеток в основном быстрорастущих опухолей или лизисе опухолевых клеток, индуцированном химиотерапией, применением ионизирующего облучения, эмболизацией сосудов или радиочастотной аблацией опухоли, введением моноклональных антител (ритуксимаб), интерферона. Частота развития СЛО при неходжкинских лимфомах превышает 40%, а общая смертность при его развитии повышается с 0,9 до 17,5% [12]. Факторами риска развития СЛО считают наличие конгломератов лимфатических узлов, большие размеры метастазов, гепатоспленомегалию, лейкоцитоз, высокий уровень ЛДГ и мочевой кислоты в сыворотке крови, нарушение функции почек. Профилактикой ОПН при СЛО служат адекватная гидратация (более 3 л жидкости в сутки), коррекция даже небольших изменений в электролитном и водном балансе, подщелачивание мочи с поддержанием ее pH на уровне 6,5-7,0. При высоком риске развития ОПН за 3 дня до и после сеансов терапии опухоли назначают аллопуринол внутрь или внутривенно с коррекцией дозы по СКФ. В качестве альтернативы аллопуринолу можно использовать уратоксидазу или ее рекомбинантную форму – расбуриказу. Развитие азотемии и электролитных нарушений, не отвечающих консервативной терапии, обструкция мочевыводящих путей и/или уровень мочевой кислоты в сыворотке крови выше 20 мг/дл (1190 мкмоль/л) служат показаниями к приостановке цитотоксической терапии и проведению гемодиализа или гемофильтрации.

Другой причиной развития ОПН у онкологических больных является гиперкальциемия выше 2,75-2,8 ммоль/л. Она регистрируется у 15-40% пациентов с распространенными опухолями [2], наиболее часто встречается при миеломной болезни, раке молочной железы, почки, легкого, мочевого пузыря, органов головы и шеи, реже – при лимфо-

пролиферативных заболеваниях [14]. Гиперкальциемия может развиваться в результате прямого разрушения костей метастазами опухоли, а также вследствие остеолиза и подавления функции остеобластов под воздействием секретируемых опухолевыми клетками паракринных факторов [14]. При раке легкого, карциномах органов головы и шеи, лимфопролиферативных заболеваниях описан механизм развития гиперкальциемии, связанный с продукцией опухолевыми клетками паратгормон-подобного белка – PTH-RP или активной формы витамина D 1,25-дигидроксиголекальциферола, которые стимулируют резорбцию костной ткани и/или реабсорбцию кальция в собирательных канальцах почек с развитием гиперкальциурии, нарушением секреции АДГ, реабсорбции воды и натрия. Поступление в сосудистое русло ионов кальция в количестве, значительно превышающем экскреторные возможности почек, приводит к развитию тяжелых гомеостатических нарушений, влекущих за собой снижение ОЦК и развитие ОПН и асистолии.

Пациентам с гиперкальциемией необходима внутривенная регидратация; для повышения экскреции ионов кальция с мочой внутривенно вводят фуросемид. При лечении гиперкальциемии, ассоциированной с лимфопролиферативными заболеваниями и метастатическим раком молочной железы, применяют кортикостероиды, у больных раком почки и плоскоклеточным раком легкого – ингибиторы простагландинов (индометацин, аспирин). Бисфосфонаты, часто используемые для лечения гиперкальциемии, не рекомендуют больным с содержанием креатинина крови более 3 мг/дл, поскольку эти препараты метаболизируются в основном почками и могут вызывать как гломерулярные (фокально-сегментарный гломерулосклероз, коллабирующая нефропатия), так и канальцевые повреждения (острый канальцевый некроз), приводящие к ОПН. При имеющемся почечном повреждении необходимо титрование дозы препарата с тщательным мониторингом лабораторных показателей в процессе лечения. Нитрат галлия, используемый при рефрактерной к терапии бисфосфонатами гиперкальциемии, также может вызывать повышение уровня креатинина сыворотки крови.

Любой интернист может столкнуться с ренальной ОПН, связанной с опухолевой инфильтрацией ткани почек. Как правило, приблизиться к диагнозу позволяет УЗИ, выявляющее новообразование (при солидных опухолях или метастазировании) и/или увеличение размеров почек при лимфопролиферативных заболеваниях.

Среди причин ОПН при множественной миеломе лидирует (90% случаев) cast-нефропатия (цилиндр-нефропатия) или «миеломная почка» [9].

Она развивается у 30–65% больных плазмоклеточными дискразиями в результате взаимодействия большого количества нереабсорбированных свободных легких цепей иммуноглобулинов с белком Тамма–Хорсфалла в дистальных канальцах с их обструкцией. Развитию cast-нефропатии способствуют гиперкальциемия, дегидратация, ацидоз и применение мочегонных.

У больных, перенесших хирургическое лечение, в послеоперационном периоде нередко развивается преренальная ОПН в результате ишемического повреждения почек, острой гиповолемии, ишемии-реперфузии. При кишечной непроходимости опухолевого генеза, а также опухолях, осложнённых перитонитом, может развиваться синдром интраабдоминальной гипертензии, который влечет за собой развитие преренальной и ренальной ОПН, а часто и полиорганной недостаточности. Нарушение почечной перфузии и падение СКФ коррелируют со степенью повышения внутрибрюшного давления. Прогноз ОПН зависит от своевременности проведения хирургической декомпрессии.

**Поражения почек, ассоциированные с противоопухолевым лечением.** С противоопухолевым лечением могут быть связаны как поражения канальцев (при применении производных платины, метотрексата, митомицина, циклоспорина, ифосфамида, золедроната и др.) [7], так и гломерулопатии (при лечении адриамицином, митомицином, памидронатом, метотрексатом, гемцитарабином, интерферонами, проявляющиеся гематурией разной степени выраженности, протеинурией вплоть до развития нефротического синдрома или их сочетанием) [16, 17, 19]. Морфологически возможна картина минимальных изменений (МИ), например, при использовании интерферонов; иммунокомплексного поражения, при применении производных мочевины (кармустин, ломустин, семустин и стрептозоцин); прогрессирующего гломерулярного склероза. Производные мочевины способны алкилировать белки канальцевого эпителия и вызывать интерстициальный фиброз и канальцевые нарушения, прогрессирующие еще в течение нескольких лет после прекращения лечения.

Тяжелые электролитные нарушения могут развиваться у больных с так называемой сольтеряющей почкой в результате формирования синдрома неадекватной продукции АДГ при применении винкристина, цисплатина и алкилирующих препаратов.

Факторами риска развития нефротоксичности химиопрепаратов считают снижение ОЦК (в результате потери и/или секвестрации жидкости при асците или отеках), использование нехимиотерапевтических нефротоксических средств (амино-

гликозиды, НПВП) или рентгеноконтрастных препаратов, обструкцию мочевыводящего тракта (в результате опухолевого роста или предшествовавшую заболеванию), наличие нефропатии (в результате воздействия опухоли или предшествовавшей заболеванию).

Ряд препаратов, помимо прямой нефротоксичности могут вызывать повреждение микрососудистого русла почек с клинической манифестацией от бессимптомного повышения уровня креатинина сыворотки до развития ОПН, требующей диализного лечения. Так, митомицин, фторурацил, гемцитабин являются нередкой причиной развития гемолитико-уремического синдрома (ГУС). Циклоспорин А, интерфероны, гемцитабин, митомицин С, сунитиниб и сорафениб могут приводить к тромботической микроангиопатии (ТМА), клинически проявляющейся тяжелой артериальной гипертензией, прогрессирующим снижением функции почек, протеинурией и гематурией разной степени выраженности [5]. Признаками ТМА являются тромбоцитопения, микроангиопатическая гемолитическая анемия, микроваскулярный тромбоз концевых артериол и капилляров с множественной дисфункцией органов. Морфологически определяются уплотнение сосудистой стенки с набуханием или отделением эндотелиальных клеток от базальной мембраны и отложением гиалиновых депозитов в субэндотелиальном пространстве, внутрисосудистые тромбоцитарные тромбы и окклюзия сосудов.

Тромбоэмболические осложнения с поражением сосудов любого калибра могут развиваться также под воздействием антител к VEGF, гормональных препаратов, применяемых в онкологии, таких как эстрогены, синтетические прогестины, тамоксифен и ингибиторы ароматазы [11].

**Радиационная нефропатия (РН)** должна обязательно учитываться в качестве возможной причины ХБП у больных, перенесших лучевую терапию. Она может манифестировать через 6-12 месяцев и даже спустя несколько лет после облучения артериальной гипертензией и/или нарушением функции почек в сочетании с протеинурией. Наиболее серьезным проявлением острой РН является ОПН, наиболее тяжелые формы острой РН протекают как ГУС. В 5-20% случаев острое лучевое поражение почек в дальнейшем трансформируется в хроническое с медленно прогрессирующим ухудшением функции почек и ренин-зависимой артериальной гипертензией [3]. Основу морфологических изменений как при острой, так и при хронической формах РН составляет фибриноидный некроз стенки артерий и артериол, сегментарный некроз и гиалиноз капиллярных петель клубочков, выраженный интерстици-

альный фиброз, атрофия канальцев и распространение склеротических изменений внутрпочечных артерий различного калибра. При электронной микроскопии обнаруживают массивное повреждение эндотелиальных клеток с их частичной отслойкой от базальной мембраны и накоплением в субэндотелиальном пространстве электронноплотного материала.

**Паранеопластические нефропатии.** Этот тип поражения не связан с непосредственной опухолевой инвазией или метастатическим поражением почек, но опосредован продукцией опухолевыми клетками биологически активных субстанций (антигенов, факторов роста, цитокинов и гормонов) и образованием антител к опухолевым антигенам. Паранеопластические нефропатии возникают в 2-15% случаев злокачественных опухолей и могут быть первым проявлением заболевания (у 20-45% больных паранеопластическое поражение почек выявляют до обнаружения опухоли, у 40-55% – одновременно с опухолью, у 6-15% – после установления диагноза неоплазии). Наиболее частым (в среднем 11-13%) проявлением паранеопластической нефропатии является нефротический синдром (НС) (массивная протеинурия, ведущая к гипопроteinемии/гипоальбуминемии и отекам), в основе которого могут быть разные варианты нефритов и амилоидоз. Вероятность обнаружения опухоли как причины НС повышается с возрастом и зависит от типа гломерулярного повреждения [18]. Помимо НС возможно также развитие мочевого синдрома и гематурии, что нередко требует проведения тщательного урологического обследования.

**Паранеопластические нефропатии при солидных опухолях.** Преимущественной формой паранеопластической гломерулопатии при солидных опухолях является мембранозная нефропатия (МН). Первое место среди причин паранеопластической МН занимают так называемые «опухоли интернистов» – карциномы легких и желудочно-кишечного тракта, возможно ее развитие при раке почки и уrogenитальных карциномах. Поиск опухоли особенно оправдан у больных с МН, впервые развившейся в возрасте старше 50-60 лет. Паранеопластическая МН клинически протекает сходно с идиопатической, но имеет ряд особенностей: наличие более 8-9 полиморфноядерных лейкоцитов в капиллярных петлях клубочков, преобладание Ig-G<sub>1</sub> и Ig-G<sub>2</sub>, а не Ig-G<sub>4</sub> в субэндотелиальных депозитах, отсутствие антител к трансмембранному М-типа рецептору фосфолипазы A<sub>2</sub> (PLA<sub>2</sub>R). Помимо МН, при солидных опухолях выявляются и другие типы паранеопластических гломерулопатий (рис. 1) [18, 20].

Ниже приведены варианты паранеопластических нефропатий при гематологических и солидных опухолях [6, 18].

#### При гематологических опухолях

I. Лимфопролиферативные болезни:

а) ходжкинская лимфома: МИ, АА-амилоидоз;

б) хронические лимфолейкозы, неходжкинские лимфомы: МКГН ( $\pm$ крио); полунный БПГН (в том числе анти-БМК+); МН; МИ; иммунотактодный ГН; ФСГС.

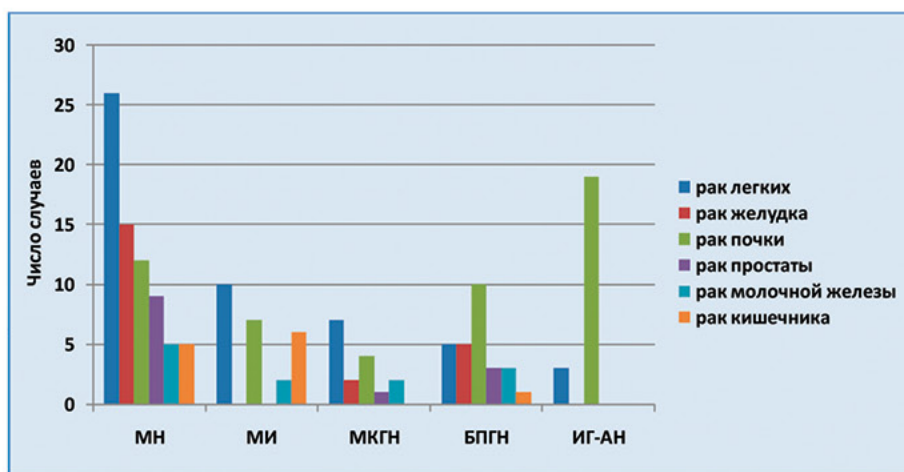
II. Плазмноклеточные дискразии:

а) множественная миелома: АЛ – амилоидоз (преимущественно  $V_{\lambda\text{VI}}$  – субкласс); болезнь отложения моноклональных легких цепей (5%) – (преимущественно  $V_{\text{KIV}}$  – субкласс);

б) миелома с небольшой опухолевой массой или «тлеющая» миелома: синдром Фанкони (30%) – (преимущественно  $V_{\text{KI}}$  – субкласс).

#### При солидных опухолях

МН (рак легких, желудка, почек, простаты, тимомы и др.); МИ (тимомы, рак легких, ЖКТ, почек, урогенитальный и др.); Ig-АН (рак почки, легких, ЖКТ и др.); ФСГС (рак почки, тимомы, легких и др.); МКГН (рак легких, урогенитальный и др.); БПГН с полуниями (рак почек, ЖКТ, урогенитальный и др.); АА-амилоидоз (почечно-клеточный рак (25-33%) желудка, легких, молочной железы).



**Рис. 1.** Паранеопластические гломерулопатии при различных солидных опухолях [20]: МН – мембранозная нефропатия, МИ – минимальные изменения клубочков, МКГН – мезангиокапиллярный гломерулонефрит, БПГН – быстро прогрессирующий гломерулонефрит (с полуниями), Ig-АН – нефропатия с отложением Ig-A

У больных солидными опухолями возможно развитие амилоидоза. Так, АА-амилоидоз выявляется у 25-33% больных почечно-клеточной карциномой, хотя этот вид опухоли составляет всего 2-3% всех солидных опухолей [1]. Помимо НС он проявляется также вовлечением печени и селезенки и встречается чаще при раке желудка, легких, молочной железы [4].

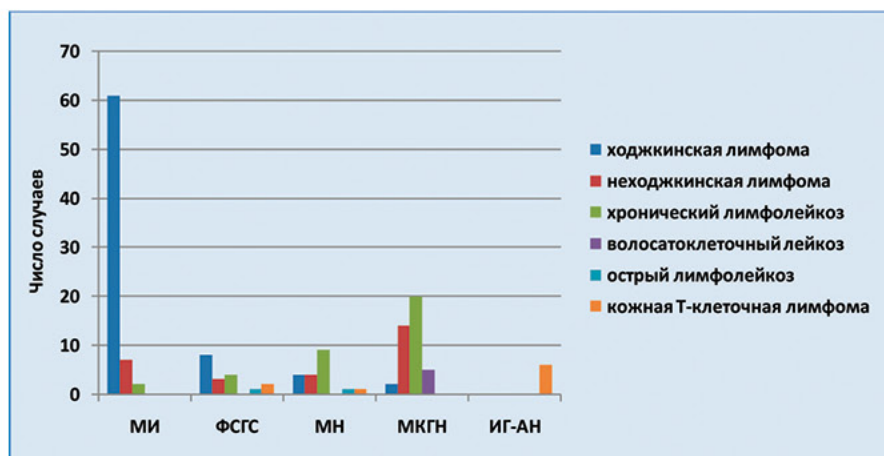
**Паранеопластические нефропатии при гематологических опухолях.** Большинство вариантов паранеопластических гломерулопатий, развивающихся на фоне гематологических опухолей, обусловлены воздействием парапротеинов и чаще развиваются при плазмноклеточных дискразиях (у 18% больных ММ и у 16% – с бессимптомной миеломой и плазмацитомой). Гораздо реже (5-10%) парапротеинемические гломерулопатии связаны

с криоглобулинемией (в основном моноклональной, иногда поликлональной). Реже (менее 4%) при злокачественных лимфомах возможно развитие гломерулонефрита (ГН) без парапротеинемии и криоглобулинемии в результате аутоиммунного повреждения или воздействия цитокинов [18].

Субстратом почечного повреждения при парапротеинемиях является депозиция моноклональных белков (чаще легких цепей, возможно также тяжелых цепей и целых Ig). Лишь в редких случаях наблюдается антительная активность парапротеинов против тканевых аутоантигенов. Гломерулопатические легкие цепи вызывают развитие АЛ-амилоидоза или болезни отложения депозитов моноклональных легких цепей различными механизмами. Тубулопатические легкие цепи повреждают канальцы, вызывая развитие синдрома Фанкони.

Морфологическая картина ГН с МИ наиболее часто ассоциируется с болезнью Ходжкина (42-62%). Помимо МИ возможны и другие варианты ГН (ФСГС, БПГН с антителами к гломерулярным базальным мембранам (анти-ГБМ), МН, Ig-АН, другие пролиферативные ГН), но они при болезни Ходжкина выявляются гораздо реже (рис. 2). Раньше, до начала

применения высокоэффективных современных протоколов лечения, довольно часто в поздних воспалительных стадиях этого заболевания, при отсутствии М-компонента развивался амилоидоз АА-типа. Снижение частоты выявления АА-амилоидоза при болезни Ходжкина связывают с более быстрым развитием ремиссии на фоне современной терапии.



**Рис. 2.** Паранеопластические гломерулопатии при различных лимфопролиферативных заболеваниях [20]: МН – мембранозная нефропатия, МИ – минимальные изменения клубочков, МКГН – мезангиокапиллярный гломерулонефрит, ФСГС – фокальный сегментарный гломерулярный гиалиноз, Ig-АН – нефропатия с отложением Ig-A

Для другой группы злокачественных лимфоидных опухолей, в которую сегодня объединены хронические лимфолейкозы (ХЛЛ) и неходжкинские лимфомы, более характерно развитие МКГН (с кри-

оглобулинемией или без нее), а также экстракапиллярного ГН с полулуниями (в том числе с анти-ГБМ антителами), реже развивается МН, МИ, иммуно-тактоидный ГН, ФСГС.

Таблица 3

**Варианты паранеопластического поражения почек у больных миеломной болезнью [18]**

Нозологическая форма	Частота, %	Изотип моноклонального Ig	Клинические проявления
AL-амилоидоз	11	$V_{\lambda 1}$	НС – у 60-74%, ХПН – у 20% в течение 13-14 мес. ХПН без НС – у 5-10% Системные проявления AL-амилоидоза
Болезнь отложения моноклональных легких цепей	5	$V_{\kappa IV}$ (85% случаев)	Высокая частота АГ (80%) НС (30-50%) Гематурия ПН (практически у всех к моменту диагноза) Нодулярный ГС Системные проявления
Синдром Фанкони	30 (при миеломе с небольшой опухолевой массой или «тлеющей» миеломе)	$V_{\kappa I}$	Тубулярный ацидоз Аминоацидурия Глюкозурия Фосфатурия Канальцевая протеинурия Гипокалиемия Гипоурикемия Полиурия с развитием дегидратации и ПН Кристаллические (игольчатой формы) фибрилло-подобные включения легких цепей в эпителии проксимальных канальцев, тубулярная атрофия

Более чем у половины больных плазмноклеточными дискразиями патогенетическим агентом являются моноклональные легкие цепи. У 11% пациентов с ММ обнаруживается AL-амилоидоз (табл. 4). Для этой патологии характерна аккумуляция легких цепей преимущественно V $\lambda$ VI-субтипа в виде фибрилл. Клинически при нем у 60-74% развивается НС, у 20% из которых в течение 13–14 месяцев формируется ХПН. В 5-10% возможна ХПН без НС, что связано с отложением амилоида преимущественно в артериях, артериолах и в интерстиции. Для клинической картины AL-амилоидоза характерны системные проявления (макроглоссия, поражение сердца, периферической и вегетативной нервной системы, желудочно-кишечного тракта, эндокринных желез и др.).

У 5% больных ММ обнаруживают болезнь отложения моноклональных легких цепей преимущественно V $\kappa$ IV-субтипа (см. табл. 3). Клинически для этой формы поражения почек характерны высокая частота АГ (80%), НС (30-50%), гематурия, почечная недостаточность (практически у всех к моменту диагноза), нодулярный гломерулосклероз, системные проявления (поражение сердца, печени, периферической нервной системы, легких, селезенки). При электронной микроскопии выявляются нефибриллярные, электронноплотные, мелкогранулярные депозиты, при иммунофлюоресценции им соответствует отложение легких цепей.

Паранеопластический синдром Фанкони – проявление миеломы, которое может быть первым симптомом заболевания (табл. 3). Он возникает у 30% больных, в основном при небольшой опухолевой массе или у пациентов с «тлеющей» миеломой и характеризуется нарушением функции проксимальных канальцев: ренальным тубулярным ацидозом, аминокацидурией, глюкозурией, фосфатурией, канальцевой протеинурией, гипокалиемией, гипOURИкемией, полиурией с развитием дегидратации и почечной недостаточностью разной степени выраженности. При морфологическом исследовании выявляются кристаллические (игольчатой формы) фибриллоподобные включения легких цепей в эпителии проксимальных канальцев и тубулярная атрофия.

Лечение паранеопластических нефропатий связано, в первую очередь, с лечением самой опухоли (хирургическое, лучевое, химиотерапия). Эффективная противоопухолевая терапия может привести к исчезновению или длительной ремиссии клинических проявлений нефропатии и улучшать общий прогноз заболевания.

Прогноз больных с паранеопластическими нефропатиями серьезный и зависит от выраженности протеинурии и эффективности противоопухолевой

терапии. Медиана выживаемости у больных с высокой протеинурией – 4,5 месяца, без нее – 10 месяцев. 75% пациентов умирают в среднем в течение 1 года после установления диагноза МН и в течение 3 месяцев после установления диагноза неоплазии. Помимо тяжести поражения почек, прогноз больных с паранеопластическими нефропатиями определяется вовлечением других органов и развитием сердечно-сосудистых осложнений. Так, у больных с системным паранеопластическим AL-амилоидозом медиана выживаемости с момента установки диагноза – менее 2 лет.

Впечатляющие успехи онкологии позволяют во многих случаях добиться курабельности онкологических заболеваний, и если не окончательно победить болезнь, то надолго отсрочить приговор у миллионов ранее обреченных пациентов. Знание врачами общей практики всего спектра ассоциированных с опухолями нефропатий, своевременная их диагностика и проведение комплекса мероприятий по профилактике и лечению позволит затормозить развитие почечной недостаточности, отсрочить начало дорогостоящей заместительной почечной терапии и поддержать качество жизни у этих больных.

#### ЛИТЕРАТУРА

1. Козловская Л.В., Туганбекова С.К., Сейсембеков Т. и др. Паранеопластическое поражение почек при солидных опухолях // Нефрол. и диализ. 2002. №2.
2. Кондратьев В.Б. Метастазы в кости: осложненные формы, гиперкальциемия, синдром компрессии спинного мозга, медикаментозное лечение // Практич. онкол. 2000. №2. С.41-45.
3. Метелева Н.А., Козловская Н.Л., Спесивцев В.Н., Глазкова Е.К. Лучевая терапия как причина нарушения функции почек и артериальной гипертензии при опухолях урогенитальной локализации // Нефрол. и диализ 2008. №3-4.
4. Мухин Н.А., Хасабов Н.Н., Дзгоева Ф.У. Паранеопластический амилоидоз // Тер. арх. 1986. №4. С.95-98.
5. Сомонова О.В. Тромботические осложнения и их профилактика у больных со злокачественными новообразованиями // Урол. сегодня. 2010. №5. С.12-13.
6. Bachetta J., Juillard L., Cochat P. et al. Paraneoplastic glomerular diseases and malignancies // Oncology/Hematology. 2009.V.70. P.39-50.
7. Banerjee D., Asif A., Striker L. et al. Short-term, high-dose pamidronate-induced acute tubular necrosis: The postulated mechanisms of bisphosphonate nephrotoxicity // Am. J. Kidney Dis. 2003. V.41. P.E18.



8. *Cogan M.G., Arieff A.I.* Radiation nephritis and intravascular coagulation // *Clin. Nephrol.* 1978. V.10, No.2. P.74-78.
9. *Dimopoulos MA, Terpos E, Chanan-Khan A.* et al. Renal impairment in patients with multiple myeloma: a consensus statement on behalf of the International Myeloma Working Group // *J. Clin. Oncol.* 2010. V.28, No.33. P.4976-4984.
10. *Fried L.* et al. Kidney function as predictive of not cardiovascular mortality // *J. Am. Soc. Nephrol.* 2005. V.16, No.12. P.3728-3725.
11. *Geerts W.H., Bergqvist D., Pineo G.F.* et al. Prevention of venous thromboembolism // *Chest.* 2008. V.133, No. P.381S-453S.
12. *Hande K.R., Garrow G.C.* Acute tumor lysis syndrome in patients with high-grade non-Hodgkin's lymphoma // *Am. J. Med.* 1993. V.94. P.133.
13. *Hsu C.Y.* Yes, AKI truly leads to CKD // *J. Am. Soc. Nephrol.* 2012 V.23. P.967-969.
14. *Huggia F.M.* Overview of cancer related hypercalcemia: epidemiology and etiology // *Semin. Oncol.* 1990. V.17. P.3-9.
15. *Manning E.C., Belenko M.I., Frauenhoffer E.E., Ahsan N.* Acute renal failure secondary to solid tumor renal metastases: Case report and review of the literature // *Am. J. Kidney Dis.* 1996. V.27. P.284-291.
16. *Markowitz G.S., Fine P.L., D'Agati V.D.* Nephrotic syndrome after treatment with pamidronate // *Am. J. Kidney Dis.* 2002. V.39. P.1118-1122.
17. *Markowitz G.S., Fine P.L., Stack J.I.* et al. Toxic acute tubular necrosis following treatment with zoledronate (Zometa) // *Kidney Int.* 2003. V.64. P.281-289.
18. *Ronco P.M.* Paraneoplastic glomerulopathies: new insights into an old entity // *Kidney Int.* 1999. V.56. P.355-377.
19. *Smetana S., Michlin A., Rosenman E.* et al. Pamidronate-induced nephrotoxic tubular necrosis—a case report // *Clin. Nephrol.* 2004. V.61. P.63-67.
20. *Yeong-Hau H.* et al. Pathogenesis, diagnosis and management of paraneoplastic glomerulonephritis // *Nat. Rev. Nephrol.* 2011. V.7, No.2. P.85-95.