

# Наследственная атрофия зрительных нервов Лебера

*Л.В. Брылев, Е.В. Байдина, В.В. Гнездицкий, М.Н. Захарова, И.А. Завалишин*

## Определение и клинические проявления

Наследственная атрофия зрительных нервов Лебера (НАЗНЛ) – это митохондриальное заболевание, при котором в молодом возрасте происходит двустороннее медленное снижение остроты зрения, не сопровождающееся болью в глазных яблоках. Средний возраст начала составляет 20–40 лет, 95% пациентов с НАЗНЛ теряют зрение к 50 годам, однако описаны отдельные случаи дебюта болезни после 70 лет [6]. Мужчины болеют в среднем в 4 раза чаще, чем женщины, однако пол не влияет на возраст начала заболевания и тяжесть потери зрения. Следует еще раз подчеркнуть, что, вопреки распространенному заблуждению, женщины не только являются носителями мутации, но и болеют НАЗНЛ, хотя и реже, чем мужчины.

В рамках течения заболевания выделяют досимптомную стадию, острую фазу и атрофическую стадию. На досимптомной стадии у носителей мутации выявляют определенные изменения на глазном дне: перипапиллярные телеангиэктазии и отек слоя нервных волокон сетчатки, выраженный в разной степени [26]. При оптической когерентной томографии удается зарегистрировать утолщение височных отделов слоя нервных волокон перипапиллярной области сетчатки, что подтверждает преимущественное вовлечение в процесс папилломакулярных волокон [33]. При более детальном обследовании у носителей мутации, которые не жалуются на снижение зрения, можно выявить нарушения цветного зрения, затрагивающие систему красный–зеленый, нарушение контрастности зрения, а также пограничные показатели электроретинограммы и зрительных вызванных потенциалов [30].

Вслед за досимптомной стадией у части носителей мутации НАЗНЛ снижается острота зрения и появляется “затуманивание” в центральной части поля зрения с одной стороны, затем в течение 6 мес снижается зрение на второй глаз. Приблизительно у четверти пациентов зрение

снижается на два глаза одновременно. Эта стадия заболевания носит название острой фазы и развивается без видимых триггерных факторов на фоне полного здоровья. Зрение при НАЗНЛ обычно снижается до такой степени, что возможен только счет пальцев. При исследовании полей зрения (периметрия) выявляется центральная скотома, увеличивающаяся со временем. После острой фазы заболевания возможно частичное восстановление зрения. Степень восстановления зависит от локуса, в котором произошла мутация. Наилучший прогноз у пациентов с мутацией  $m.14484T>C$ , наихудший – у носителей мутации  $m.11778G>A$ . Затем в рамках атрофической фазы развивается атрофия диска зрительного нерва (ДЗН) и формируется центральная скотома.

Снижение зрения может сопровождаться легкими неврологическими симптомами, такими как постуральный тремор, полиневропатия, неспецифическая миопатия. Эти проявления заболевания можно выявить при неврологическом осмотре, но в большинстве случаев они пациента не беспокоят [25]. Описано сочетание НАЗНЛ с рассеянным склерозом. Большинство исследователей считают, что значительное число случаев таких сочетаний говорит о том, что это не просто случайное совпадение. Есть предложение о выделении отдельной формы рассеянного склероза с мутацией в митохондриальной ДНК и выраженными зрительными нарушениями [3, 14].

В нескольких семьях с мутацией в области митохондриальной ДНК, кодирующей первый комплекс дыхательной цепи, описана атрофия зрительных нервов в сочетании с тяжелыми неврологическими проявлениями в виде атаксии, дистонии и энцефалопатии [11, 12, 16, 35, 36]. Две мутации митохондриальной ДНК ( $m.3376G>A$  и  $m.3697G>A$ ) описаны в семьях с болезнью, имеющей клинические черты НАЗНЛ и синдрома MELAS (митохондриальная энцефалопатия, лактат-ацидоз и инсультоподобные эпизоды) [4, 34].

У пациентов с НАЗНЛ повышена вероятность развития нарушений внутрисердечной проводимости в результате появления дополнительных путей распространения импульсов в миокарде [26]. Тем не менее серьезных аритмий, требующих специализированного лечения, у данных пациентов обычно не встречается.

## Патогенез

В основе развития НАЗНЛ лежит мутация в митохондриальной ДНК. В 95% случаев у пациентов с НАЗНЛ выяв-

Научный центр неврологии РАМН, Москва.

**Лев Вадимович Брылев** – канд. мед. наук, мл. науч. сотр. VI неврологического отделения.

**Екатерина Вадимовна Байдина** – канд. мед. наук, ст. науч. сотр. научно-координационного отдела.

**Виктор Васильевич Гнездицкий** – докт. биол. наук, профессор, рук. лаборатории клинической электрофизиологии.

**Мария Николаевна Захарова** – докт. мед. наук, вед. науч. сотр. VI неврологического отделения.

**Игорь Алексеевич Завалишин** – докт. мед. наук, профессор, рук. VI неврологического отделения.

Таблица 1. Дифференциальная диагностика различных паттернов зрительных нарушений

Поражение зрительного нерва	Начало		Боль	Отек ДЗН	Центральная скотома	Эффект кортико-стероидов	Восстановление
	подострое	острое					
Наследственная дегенерация (НАЗНЛ)		+	-	-	+	-	-
Ретробульбарный неврит	+		+	+/-	+	+	+
Инфильтративное поражение		+	+	+/-	-	+/-	+/-
Компрессионное поражение		+	-	+/-	-	-	+/-

ляется одна из трех мажорных мутаций в митохондриальной ДНК: m.3460G>A, m.11778G>A или m.14484T>C. Данные мутации изменяют структуру генов, кодирующих белки первого комплекса дыхательной цепи митохондрий. Наиболее стойкий дефект дыхательной цепи был обнаружен у носителей мутации m.1778G>A, в то время как у носителей мутации m.3460G>A функционального дефекта дыхательной цепи не развивается. Кроме того, не удалось выявить биохимических различий в активности первого комплекса дыхательной цепи между клинически здоровыми носителями и пациентами со снижением зрения [21]. Таким образом, проблема взаимосвязи мутации, функционального дефекта дыхательной цепи и клинического фенотипа требует дальнейшего изучения.

Мутации, приводящие к развитию НАЗНЛ, обладают низкой пенетрантностью. При эпидемиологических исследованиях было показано, что снижение зрения, связанное с НАЗНЛ, встречается с частотой 3,2 на 100 000 населения, в то время как мутации, ответственные за развитие НАЗНЛ, регистрируются с частотой 11,82 на 100 000 населения [20]. Такое соотношение объясняется наличием дополнительных генетических, эпигенетических и средовых факторов, влияющих на развитие клинической картины заболевания. Одним из основных факторов риска снижения зрения при НАЗНЛ является мужской пол. Среди мужчин-носителей мутации заболевание развивается у 50%, а среди женщин-носителей – у 10%. Данное различие может быть обусловлено наличием X-сцепленного модифицирующего гена, причем анализ сцеплений указывает на возможную роль в развитии болезни локуса Хр21.1 [5, 15, 23]. В ряде работ было показано, что пусковым моментом к развитию клинических проявлений НАЗНЛ может стать длительное курение, употребление алкоголя [8, 28], а также воздействие токсинов, лекарств и инфекций [7, 18, 29, 31, 32]. Курение увеличивает риск развития клинических проявлений в 2–3 раза [17].

В результате сочетанного воздействия генетического дефекта в митохондриальной ДНК, приводящего к определенному биохимическому дефекту, факторов внешней среды и модифицирующих эндогенных факторов при НАЗНЛ происходит избирательная дегенерация ганглиозных клеток сетчатки и их аксонов, образующих зрительные нервы. Патобиохимические основы данной избирательности до конца не изучены, известно лишь, что ганглиозные клетки сетчатки гибнут по механизму программированной клеточной смерти, который запускается избытком глута-

мата и реактивных форм кислорода [2, 10, 37]. Таким образом, по своей сути НАЗНЛ является многофакторным нейродегенеративным заболеванием.

### Диагностика и дифференциальная диагностика

Диагноз НАЗНЛ устанавливается после подробного обследования, в которое входит исследование глазного дна, исследование полей зрения для выявления центральной скотомы, регистрация зрительных вызванных потенциалов для подтверждения вовлечения в процесс зрительного нерва, электроретинография для исключения заболеваний сетчатки, оптическая когерентная томография для выявления характерных структурных изменений слоя нервных волокон сетчатки, нейровизуализация для исключения других заболеваний и ДНК-диагностика для верификации диагноза.

Дифференциальную диагностику следует проводить с другими заболеваниями, поражающими зрительный нерв. Условно все эти заболевания могут быть разделены в соответствии с паттерном зрительных нарушений. Выделяют паттерн ретробульбарного неврита (РБН), ишемической невропатии, инфильтративного поражения, компрессионного воздействия, токсической невропатии и наследственной дегенерации. НАЗНЛ, для которой характерен паттерн наследственной дегенерации, описанный выше, в основном приходится дифференцировать с двусторонним РБН, инфильтративными и компрессионными поражениями (табл. 1). Для РБН характерно подострое начало (часы, дни) с болью в глазном яблоке, “пеленой перед глазом”, снижением остроты зрения и цветного зрения, центральной скотомой и нарушением прямой зрачковой реакции на свет. В острой стадии в 30% случаев наблюдается отек ДЗН, а в хронической стадии – побледнение височных половин ДЗН. В большинстве случаев зрение при РБН хорошо восстанавливается, но возможны рецидивы. Подобный паттерн характерен для поражения зрительного нерва при рассеянном склерозе, остром рассеянном энцефаломиелите, болезни Девика (оптикомиелите), системной красной волчанке, синдроме Шегрена, саркоидозе. Двусторонний РБН чаще всего развивается при остром рассеянном энцефаломиелите и при рассеянном склерозе. Клиническая картина инфильтративного поражения зрительного нерва сходна с РБН, однако снижение зрения прогрессирует более медленно, а эффект от кортикостероидов кратковременный. Данный паттерн может наблюдаться при инфильтрации зрительного нерва опухолевыми клетками, а

Таблица 2. Генофенотипические корреляции при НАЗНЛ

Мутация	Риск развития заболевания, %		Медиана возраста дебюта, годы	Мужчины : женщины	Восстановление зрения*, %	Источник
	мужчины	женщины				
m.3460G>A	32	15	20	4,3 : 1	22–25	[26, 13]
m.11778G>A	51	9	22	5,1 : 1	4–25	[20, 24]
m.14484T>C	47	8	20	7,7 : 1	37–58	[19]

\* Доля пациентов с частичным восстановлением зрения после острой фазы заболевания.

также при системной красной волчанке, саркоидозе и сифилисе. Компрессионная невропатия медленно прогрессирует, боль обычно отсутствует, ДЗН может быть отечен или атрофичен. В зависимости от локализации объемного процесса, сдавливающего зрительный нерв, могут наблюдаться экзофтальм, глазодвигательные нарушения и различные нарушения полей зрения. Двусторонняя компрессия возможна при медиальных образованиях в передней черепной ямке.

“Золотым стандартом” диагностики, который позволяет дифференцировать НАЗНЛ от других заболеваний с поражением зрительного нерва, является ДНК-диагностика. Следует подчеркнуть, что в 5% случаев причиной НАЗНЛ становится “редкая” мутация. По данным литературы, в основе заболевания могут лежать как минимум 20 различных мутаций, 3 из которых являются мажорными (особенно частыми). Поэтому если у пациента с клинической картиной НАЗНЛ, характерными результатами инструментального обследования и положительным семейным анамнезом не удастся выявить одну из трех мажорных мутаций, следует проводить поиск другой мутации с использованием различных методик, вплоть до секвенирования митохондриальной ДНК. Обнаружение мутации позволяет не только поставить диагноз, но и провести медико-генетическое консультирование пробанда и членов его семьи.

### Медико-генетическое консультирование

НАЗНЛ является митохондриальным заболеванием, поэтому оно передается по материнской линии. Мать пробанда является носителем мутации в митохондриальной ДНК, но может и не иметь клинических проявлений болезни. В большинстве случаев удается найти родственника по материнской линии, у которого в молодом возрасте произошло двустороннее снижение зрения, однако в 40% случаев не удается получить таких сведений. Мужчина-носитель мутации в митохондриальной ДНК не может передать заболевание своему потомству. Женщина-носитель передает митохондриальную ДНК с мутацией всем своим детям. Если у женщины есть гетероплазмия, т.е. ее клетки содержат одновременно и мутантную, и нормальную митохондриальную ДНК, то это снижает риск развития болезни у потомства [9].

Как было сказано выше, риск развития заболевания зависит от локуса, в котором произошла мутация, от возраста, пола и факторов внешней среды (табл. 2).

У мужчин-носителей мутации риск снижения зрения составляет 50%, а у женщин – 10%. При проведении меди-

ко-генетического консультирования следует иметь в виду возраст пациента: так, у клинически здорового 50-летнего мужчины-носителя мутации риск развития болезни составляет лишь 5%, а у 50-летней женщины – 1%. Следует также поставить в известность носителя мутации о том, что курение, употребление алкоголя и воздействие других токсинов увеличивают риск развития клинических проявлений заболевания.

В семьях с НАЗНЛ возможно проведение пренатальной диагностики, однако мутационная нагрузка амниоцитов не отражает мутационную нагрузку в других клетках плода и будущего взрослого организма и не предсказывает вероятность развития болезни, возраст начала, тяжесть и скорость прогрессирования.

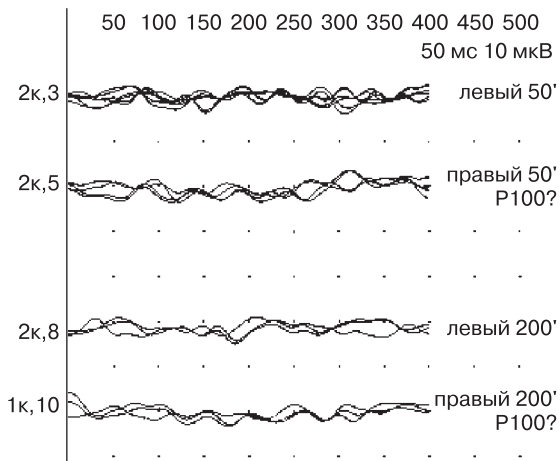
### Лечение

В литературе описаны отдельные наблюдения, указывающие на эффективность терапии НАЗНЛ идебеноном, синтетическим предшественником коэнзима Q10, в качестве монотерапии и в сочетании с витаминами [22]. Тем не менее в работе испанских авторов эффективность идебенона не подтвердилась [1]. Спор должен быть разрешен после завершения рандомизированного плацебоконтролируемого исследования эффективности идебенона в дозе 900 мг/сут в терапии НАЗНЛ (lhop.ncl.ac.uk). Кроме того, в Таиланде в настоящее время проводится работа по изучению эффективности куркумина (доза 500 мг/сут), природного антиоксиданта, в лечении НАЗНЛ (clinicaltrials.gov).

Группа авторов под руководством J. Guu из Университета Флориды получили результаты, которые открывают возможность разработки генной терапии НАЗНЛ. В культуре клеток с мутацией m.11778G>A было показано, что введение аденоассоциированного вируса, несущего ген митохондриальной супероксиддисмутазы (SOD2), увеличивает выживаемость клеток за счет уменьшения выраженности окислительного стресса [27]. Клинических исследований генной терапии при НАЗНЛ в настоящее время не проводится.

### Клиническое наблюдение

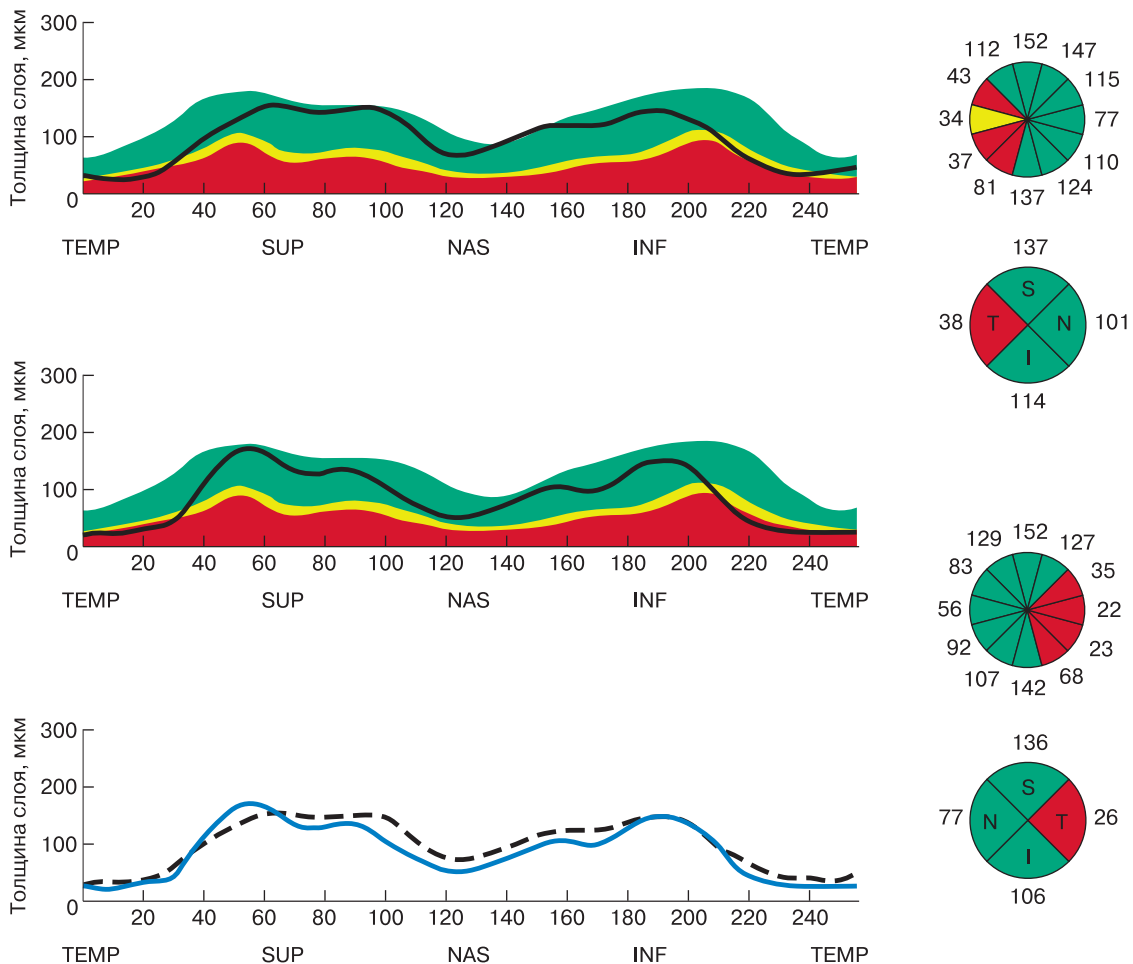
В НЦН РАМН в марте 2010 г. обратилась пациентка Б., 36 лет, с жалобами на неуклонное снижение зрения на оба глаза. Из анамнеза известно, что пациентка в июле 2009 г. впервые обратила внимание на снижение зрения на правый глаз, боли в глазном яблоке не беспокоили. Зрение медленно, но неуклонно продолжало снижаться, в августе присоединилось нарушение зрения на левый глаз. По мес-



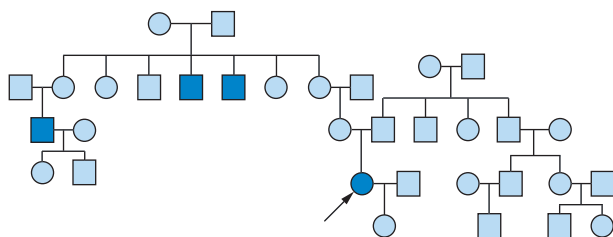
**Рис. 1.** Зрительные вызванные потенциалы на шахматный паттерн пациентки Б.

ту жительства в сентябре 2009 г. пациентку консультировал офтальмолог, выявлено побледнение височных половин ДЗН, острота зрения составляла в сентябре 2009 г. 0,2 справа и 0,4 слева. Сделано заключение о нисходящей атрофии зрительных нервов. Проведен анализ крови на маркеры системных заболеваний: ревматоидный фактор, антинуклеарный фактор, антитела к фосфолипиду. Получены отрицательные результаты. При серологическом исследовании выявлены пограничные значения уровней антител классов IgG и IgM к *B. burgdorferi*, не подтвержденные при повторных анализах. Тем не менее на этом основании, а также на основании того, что 7 лет назад пациентку кусал клещ, было сделано заключение, что причиной двусторонней атрофии зрительных нервов является хронический боррелиоз (болезнь Лайма). Проведен курс антибиотикотерапии – без эффекта.

Зрение продолжало неуклонно ухудшаться, в январе 2010 г. сохранялся лишь счет пальцев. При осмотре окули-



**Рис. 2.** Результаты оптической когерентной томографии пациентки Б. На двух верхних левых изображениях черной линией обозначена толщина слоя нервных волокон сетчатки пациентки Б. Данная линия должна проходить в пределах зеленой зоны, однако видно, что в височных отделах перипапиллярной области (по краям) она заходит в красную область, что свидетельствует об истончении слоя нервных волокон сетчатки в соответствующих областях. Нижнее левое изображение демонстрирует симметричность изменений толщины слоя нервных волокон сетчатки пациентки Б. справа (сплошная линия) и слева (пунктирная линия).



**Рис. 3.** Генеалогическая схема пациентки Б. Обращает на себя внимание, что число больных мужчин в данной родословной с НАЗНЛ превышает число больных женщин в семье в 3 раза, что соответствует данным литературы.

ста в январе 2010 г. выявлено побледнение височных половин ДЗН, острота зрения составляла 0,05 с обеих сторон, периметрия фиксировала двусторонние центральные скотомы. В марте 2010 г. после обращения в НЦН РАМН пациентке проведено дополнительное обследование. При регистрации зрительных вызванных потенциалов выявлено выраженное двустороннее аксональное повреждение зрительных нервов (рис. 1). При оптической когерентной томографии выявлено симметричное истончение слоя нервных волокон в височных отделах перипапиллярной области (рис. 2). При неврологическом осмотре отклонений от нормы не обнаружено.

На основании данных анамнеза, клинической картины и результатов дополнительных методов обследования диагноз хронического боррелиоза был поставлен под сомнение. У пациентки не было системных проявлений инфекционного процесса, не было четкого серологического подтверждения диагноза в виде нарастания титра антител, не было изменений в ликворе. Кроме того, известно, что изолированное повреждение зрительных нервов при болезни Лайма встречается крайне редко и характеризуется паттерном РБН.

Важно добавить, что у пациентки Б. наблюдался отчетливый паттерн наследственной дегенерации зрительных нервов. При подробном сборе семейного анамнеза выяснилось, что у нее по материнской линии есть родственники, потерявшие зрение в молодом возрасте (рис. 3). Было сделано предположение о наличии у пациентки НАЗНЛ. При ДНК-тестировании диагноз подтвердился, выявлена мутация  $m.3460G>A$ . Пациентке назначен идебенон в дозе 500 мг/сут и витамины группы В.

У пациентки Б. есть клинически здоровая дочь в возрасте 16 лет. Решение вопроса о ДНК-диагностике дочери отложено до ее совершеннолетия. Дочери рекомендовано воздержаться от курения и приема алкоголя, так как эти

факторы увеличивают риск развития клинической картины НАЗНЛ.

### Заключение

НАЗНЛ является одной из основных причин медленно прогрессирующей двусторонней безболевого атрофии зрительных нервов. При развитии подобного паттерна зрительных нарушений должен быть собран подробный семейный анамнез и проведена ДНК-диагностика для исключения НАЗНЛ. Постановка верного диагноза позволит избежать необоснованных назначений (как это произошло в описанном нами клиническом случае), провести патогенетическое лечение и медико-генетическое консультирование.

### Список литературы

- Barnils N. et al. // Arch. Soc. Esp. Oftalmol. 2007. V. 82. P. 377.
- Beretta S. et al. // Brain. 2004. V. 127. P. 2183.
- Bhatti M.T. et al. // J. Neuroophthalmol. 1999. V. 19. P. 28.
- Blakely E.L. et al. // Eur. J. Hum. Genet. 2005. V. 13. P. 623.
- Bu X.D. et al. // Proc. Natl. Acad. Sci. USA. 1991. V. 88. P. 8198.
- Buchan J.C. et al. // Eye. 2007. V. 21. P. 859.
- Carelli V. et al. // Environ. Health Perspect. 2007. V. 115. P. 113.
- Chalmers R.M. et al. // Am. J. Hum. Genet. 1996. V. 59. P. 103.
- Chinnery P.F. et al. // Am. J. Med. Genet. 2001. V. 98. P. 235.
- Danielson S.R. et al. // J. Biol. Chem. 2002. V. 277. P. 5810.
- De Vries D.D. et al. // Am. J. Hum. Genet. 1996. V. 58. P. 703.
- Gropman A. et al. // Am. J. Med. Genet. A. 2004. V. 124. P. 377.
- Harding A.E. et al. // Am. J. Hum. Genet. 1995. V. 57. P. 77.
- Horvath R. et al. // J. Neurol. 2000. V. 247. P. 65.
- Hudson G. et al. // Am. J. Hum. Genet. 2005. V. 77. P. 1086.
- Jun A.S. et al. // Proc. Natl. Acad. Sci. USA. 1994. V. 91. P. 6206.
- Kirkman M.A. et al. // Brain. 2009. V. 132. Pt. 9. P. 2317.
- Mackey D.A. et al. // Eye. 2003. V. 17. P. 312.
- Macmillan C. et al. // Neurology. 1998. V. 50. P. 417.
- Man P.Y. et al. // Am. J. Hum. Genet. 2003. V. 72. P. 333.
- Man P.Y. et al. // J. Med. Genet. 2002. V. 39. P. 162.
- Mashima Y. et al. // Lancet. 1992. V. 340. P. 368.
- Nakamura M. et al. // Hum. Genet. 1993. V. 91. P. 339.
- Newman N.J. et al. // Am. J. Ophthalmol. 1991. V. 111. P. 750.
- Nikoskelainen E.K. et al. // J. Neurol. Neurosurg. Psychiatry. 1995. V. 59. P. 160.
- Nikoskelainen E.K. // Clin. Neurosci. 1994. V. 2. P. 115.
- Qi X. et al. // Arch. Ophthalmol. 2007. V. 125. P. 268.
- Riordan-Eva P. et al. // Brain. 1995. V. 118. Pt. 2. P. 319.
- Sadun A.A. et al. // Am. J. Ophthalmol. 2003. V. 136. P. 231.
- Sadun A.A. et al. // Trans. Am. Ophthalmol. Soc. 2006. V. 104. P. 51.
- Sadun F. et al. // Am. J. Ophthalmol. 2004. V. 137. P. 271.
- Sanchez R.N. et al. // J. Neuroophthalmol. 2006. V. 26. P. 268.
- Savini G. et al. // Ophthalmology. 2005. V. 112. P. 127.
- Spruijt L. et al. // Arch. Neurol. 2007. V. 64. P. 890.
- Tarnopolsky M.A. et al. // Am. J. Med. Genet. A. 2004. V. 124. P. 372.
- Watanabe M. et al. // J. Neurol. Sci. 2006. V. 243. P. 31.
- Zanna C. et al. // Apoptosis. 2005. V. 10. P. 997.



## Продолжается подписка на журнал “Лечебное дело” – периодическое учебное издание РГМУ

Подписку можно оформить в любом отделении связи России и СНГ. Журнал выходит 4 раза в год. Стоимость подписки на полгода по каталогу агентства “Роспечать” – 60 руб., на один номер – 30 руб.

Подписной индекс 20832