



НАШ ВЗГЛЯД НА КЛАССИФИКАЦИЮ ТРАВМ ПАХОВОЙ ОБЛАСТИ У СПОРТСМЕНОВ

**А.А. КОСТРУБ,¹ Р.И. БЛОНСКИЙ¹
Н.И. БЕРЕЗКА², В.Б. ЗАЕЦ¹
И.А. ЗАСАДНЮК¹**

¹⁾ *Клиника спортивной и балетной травмы ГУ «Институт травматологии и ортопедии НАМНУ», г. Киев, Украина*

²⁾ *Харьковский национальный медицинский университет*

e-mail: zasadnyuk@ukr.net

На основании проведенного анализа результатов лечения 356 спортсменов с травмами паховой области, а также систематизируя данные отечественной и зарубежной литературы представлена разработанная нами классификация травм паховой области у спортсменов, в статье также представлено теоретическое и практическое обоснование клинической картины, диагностики и лечения травм паховой области у спортсменов

Ключевые слова: ARS-синдром, грыжа спортсмена, повреждение суставной губы, артроскопия, тендинопатия, факторы роста.

Травмы паховой области составляют 5 – 11,2% в структуре всего спортивного травматизма, их частота и локализация напрямую зависит от вида спортивной деятельности и наиболее присуща спортсменам игровых видов спорта, таких как футбол, хоккей и регби.

Несвоевременная и неправильная диагностика, а также недостаточные методы лечения больных (особенно спортсменов) с травмами паховой области – приводит к срыву компенсаторных механизмов, что в свою очередь приводит к развитию стойкого болевого синдрома и является довольно частой причиной частичной или полной потери спортсменом его трудоспособности [1, 2, 3].

Материалы и методы. Проведя детальный анализ 356 больных проходивших лечение в клинике спортивной и балетной травмы ГУ «ИТО НАМНУ» за период с 2006 по 2012 годы, а также проанализировав данные современной литературы мы сделали вывод, что на сегодняшний день не существует действующей рабочей классификации травм паховой области у спортсменов.

Исходя из этого мы решили разделить и систематизировать травмы паховой области у спортсменов (ТПОС) за анатомическим субстратом [1–10]:

1. Тендогенные – повреждение сухожилий приводящих мышц бедра, косой и прямой мышцы живота и т.п.
2. Миогенные – частичные или полные повреждения m. ilioas, m. mm. adductor longus et brevis, m. gracilis, дистальной части m. rectus abdominis, передней части m. adductor magnus, а также проксимальной части m. rectus femoris.
3. Артрогенные – травматические повреждения суставной губы тазобедренного сустава, травматические дефекты суставного хряща вертлужной впадины и головки бедренной кости, свободные костно-хрящевые тела, повреждения капсульно-связочного аппарата коленного сустава.
4. Остеогенные – травматические и стрессовые переломы проксимального отдела бедренной кости и костей таза.
5. Симфизиогенные – лонный симфизит, нестабильность лонного сочленения и т.п.
6. Ингвинальные – грыжа спортсмена.
7. Нейрогенные – посттравматические нейропатии n. ilioinguinalis, iliohypogastricus, genitofemoralis т.п.

Остановимся на каждом из них более подробно.

Результаты исследования. Тендогенные повреждения могут развиваться в ткани сухожилия и мест их прикрепления к костям (энтенз), как на фоне острого повреждения (надрывы и разрывы) сухожилий mm. adductor longus et (or) brevis, m. gracilis, дистальной части m. rectus et m. obliquus abdominis, m ilioas а также передней части m. adductor magnus в местах их прикрепления к лонной или седалищной кости, так и на фоне хронического перегрузки (рис. 1). [2, 11].

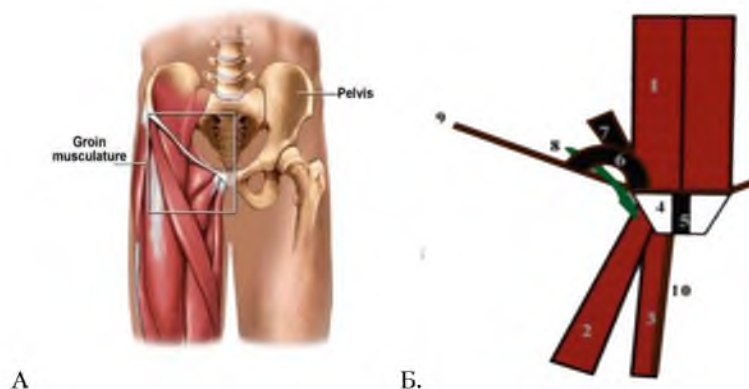


Рис. 1. Анатомическое (А) и схематическое (Б) изображение структур паховой области человека: 1 – прямая мышца живота, 2 – длинная приводящая мышца бедра, 3 – тонкая приводящая мышца бедра, 4 – Лонная кость, 5 – лонный симфиз, 6 – внешнее паховое кольцо, 7 – апоневроз наружной косой мышцы живота, 8 – семенной канатик, 9 – паховый канал, 10- фасция тонкой мышцы бедра

Повреждение сухожилий паховой области у спортсменов можно разделить по следующим критериям [12-16].

1. По времени возникновения:
 - Острые (разрывы, частичные надрывы, тендиниты т.п.).
 - Хронические (тендинопатии, тендиозы, дегенеративные разрывы).
2. По степени повреждения:
 - Дисторсии (изменения видны только на микроскопическом уровне).
 - Частичные надрывы:
 - а) малые < 25% поперечника;
 - б) средние и 25-50% поперечника;
 - в) большие 50-75% поперечника;
 - г) массивные 75-99% поперечника;
 - Полный разрыв
3. По локализации:
 - Зона мышечно-сухожильного соединения (МСС).
 - Зона костно-сухожильного соединения (КСС).
 - Собственно зона сухожилия.

Миогенные повреждения могут развиваться как собственно в мышечной ткани так и в зоне мышечно-сухожильного соединения (МСС) проксимальной части *mm. adductor longus et (or) brevis, m. gracilis*, дистальной части *m. rectus et m. obliques abdominis, m iliopsoas* а также *m.adductor magnus*, при этом повреждения мышц распределяются в зависимости от механизма травмы на: ушибы, дисторсии и разрывы.

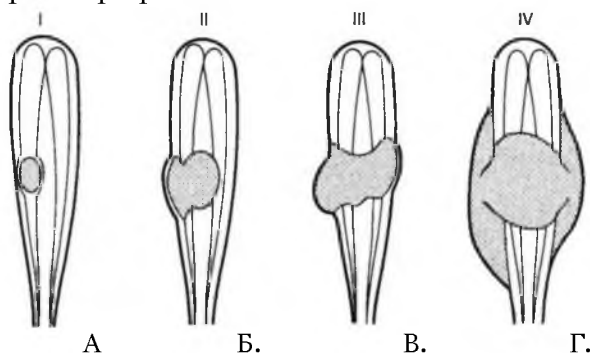


Рис. 2. Степени повреждения мышц:
А) – I степень; Б) – II степень; В) – III степень; Г) – IV степень

Повреждение мышц можно разделить на четыре категории. При легком типе повреждения – дисторсии (I степень) происходит минимальный подфасциальный разрыв отдельных мышечных волокон с отеком, дискомфортом во время выполнения движений с незначитель-

ным снижением силы и наличием ограничения движений. При среднем типе повреждения – частичном разрыве (II степень) имеет место выраженное повреждение мышечных волокон с целой фасцией и наличием подфасциальной гематомы, при этом полного разрыва мышцы не происходит, однако отмечается снижение силы мышцы и наличие ограничения движений. При тяжелом типе повреждения (III степень) – имеет место полное повреждение мышечных волокон с сохранением целостности фасции и наличием выраженной подфасциальной гематомы, при этом отмечается выраженное снижение силы мышцы и наличие значительного ограничения движений. IV степень повреждения характеризуется полным разрывом мышцы и фасции с выходом гематомы за пределы фасции [17, 18] (рис. 2).

К остеогенным повреждениям относят травматические и стрессовые переломы проксимального отдела бедренной кости и костей таза, которые могут развиваться у спортсменов вследствие острой или хронической травмы. Следует отметить, что данные повреждения составляют менее 1% от всех травм паховой области у спортсменов. При этом травматические повреждения характерны более для спортсменов контактных видов спорта, а также горных лыж, прыжков с трамплина, авто и мотоспорта, тогда как стрессовые переломы более характерны для спортсменов которые испытывают хронические однотипные нагрузки (стайеры, триатлонисты, а также спортсмены игровых видов спорта) [4, 9] (рис. 3.).

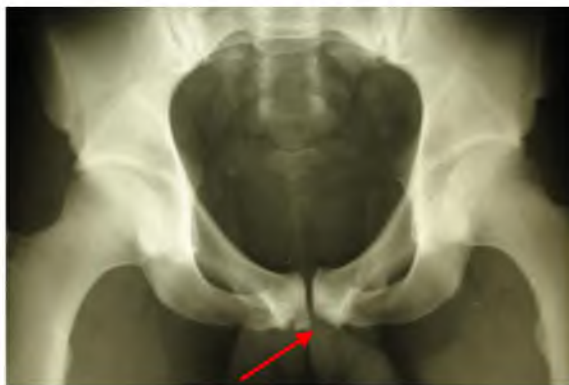

Рис. 3. Рентгенограмма футболиста со стрессовым переломом лонной кости в месте прикрепления приводящих мышц бедра

К симфизиогенным повреждениям паховой области у спортсменов относят лонный симфизит, а также микронестабильность переднего тазового полукольца. Как известно таз является местом биомеханического равновесия между верхней и нижней частями тела. К костям таза прикрепляется большое количество мышц, которые обеспечивают тонкое равновесие между этими частями и координируют движения, передаваемых через таз. Следует отметить, что вокруг лонного сочленения существует определенный «люфт», который в норме составляет 2 мм фронтальной и 3 мм в сагиттальной плоскостях. При этом главными стабилизаторами равновесия вокруг переднего тазового полукольца служат мощные приводные мышцы бедра, а также прямые и косые мышцы живота [4] (рис. 4).

Долговременные однотипные нагрузки, связанные с асимметричным сокращением приводящих мышц бедра, прямых и косых мышц живота, приводят к микротравматизации, воспалению, а также к дегенеративным изменениям данной локализации, с последующим возникновением микро – или полных разрывов сухожильно-связочного аппарата вокруг лобкового симфиза, а вследствие этого приводит к нарушению биомеханического равновесия и развития нестабильности переднего тазового полукольца [20-22].

К ингвинальным повреждениям паховой области у спортсменов относят грыжу спортсмена (sportsman's hernia). Данный термин впервые предложил Gilmore J, он означает неосложненную прямую паховую грыжу, что возникает у спортсменов во время интенсивных физических нагрузок и проявляется болью в области паховой области с иррадиацией в мошонку и по внутренней поверхности бедра. При грыже спортсмена не происходит проникновение грыжевого мешка в структуры пахового канала, а только наблюдается растяжение задней стенки пахового канала (поперечной фасции), через область которой в результате повышения внутрибрюшного давления (при выполнении спортсменом физических упражнений удар по мячу), происходит кратковременное обратное выпячивание грыжевого мешка, что приводит к раздражению вокруг расположенных нервных окончаний и сопровождается развитием болевого синдрома [23, 24, 25] (рис. 5.).

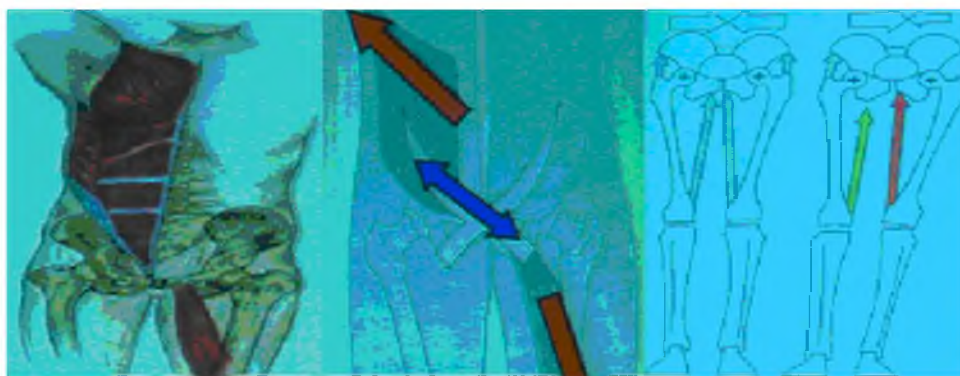


Рис. 4. Схематическое изображение биомеханизма развития микронестабильности переднего тазового полукольца

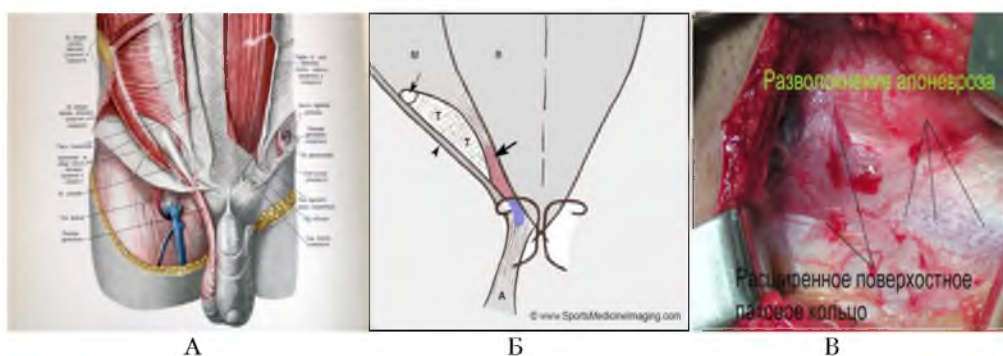


Рис. 5. Анатомическое (А), схематическое (Б) и интраоперационное (В) изображение структур пахового канала человека

Нейрогенными причинами паховой боли у спортсменов, как правило служат посттравматические нейропатии веточек нервов паховой области (n. ilioinguinalis, n. iliohypogastricus, n. Genitofemoralis т.д.), возникающие в результате действия прямой травмы, или развития посттравматического отека с формированием спаек вышеуказанной локализации [3, 5, 26, 27] (рис. 6).

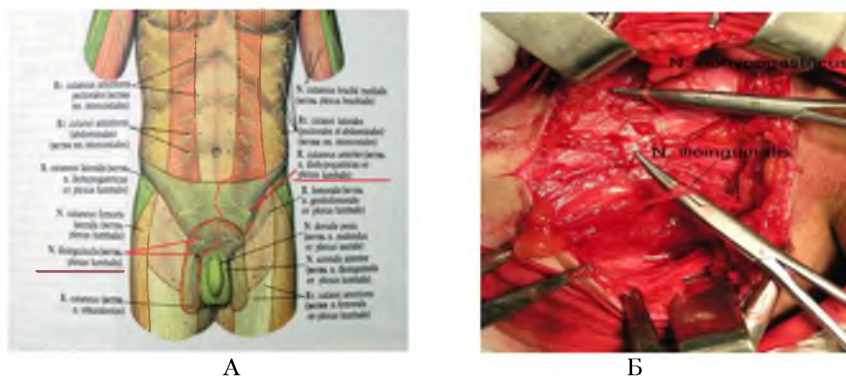

Рис. 6. Схематическое (А) и интраоперационное (Б) изображение нервных структур паховой области человека

Артрогенные повреждения тазобедренного сустава составляют 15-21% всех травм паховой области у спортсменов, они делятся на [4, 29, 30, 31]:

1. Повреждения суставной губы вертлужной впадины
2. Повреждение суставного хряща вертлужной впадины
3. Повреждение суставного хряща головки бедренной кости
4. Повреждения круглой связки головки бедренной кости
5. Посттравматические свободные костно-хрящевые тела
6. Посттравматические инородные тела

Так, травматические повреждения суставной губы вертлужной впадины являются одной

из частых причин артроскопии тазобедренного сустава. По характеру разрыва, повреждения губы делятся на радиальные, поперечные, продольные, языкообразные разрывы, а также гипермобильность суставной губы (рис 7).

При этом McCarthy распределил повреждения суставной губы в зависимости от артроскопической картины на следующие стадии [36]:

0 стадия – контузия губы, без повреждения суставного хряща, синовит;

1 стадия – простой локальный разрыв суставной губы с интактным суставным хрящом головки бедренной кости и вертлужной впадины;

2 стадия – разрыв суставной губы с локальным дефектом суставного хряща головки бедренной кости и интактным суставным хрящом вертлужной впадины;

3 стадия – разрыв суставной губы с локальным дефектом суставного хряща вертлужной впадины и интактным суставным хрящом головки бедренной кости;

4 стадия – массивный разрыв суставной губы с повреждением суставного хряща вертлужной впадины и головки бедренной кости.

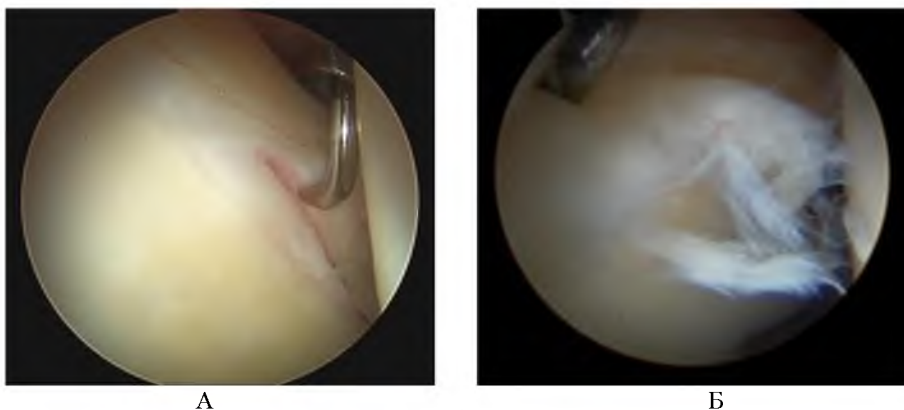


Рис. 7. Артроскопическая картина повреждения суставной губы вертлужной впадины тазобедренного сустава: А – радиальный разрыв; Б – языкообразный разрыв

Повреждение суставного хряща головки бедренной кости, а также вертлужной впадины также является довольно распространенной причиной для артроскопии тазобедренного сустава (рис. 8). По глубине дефекта суставного хряща (СХ) они распределяются на 4 степени (Outerbridge) [37].

I степень – нарушение структуры СХ без макроознак нарушения его целостности;

II степень – нарушение целостности СХ, не достигает субхондриального слоя кости;

III степень – нарушение целостности СХ, которое достигает субхондриального слоя кости;

IV степень – полносферический дефект, при котором субхондриальный слой кости остается полностью обнаженным.

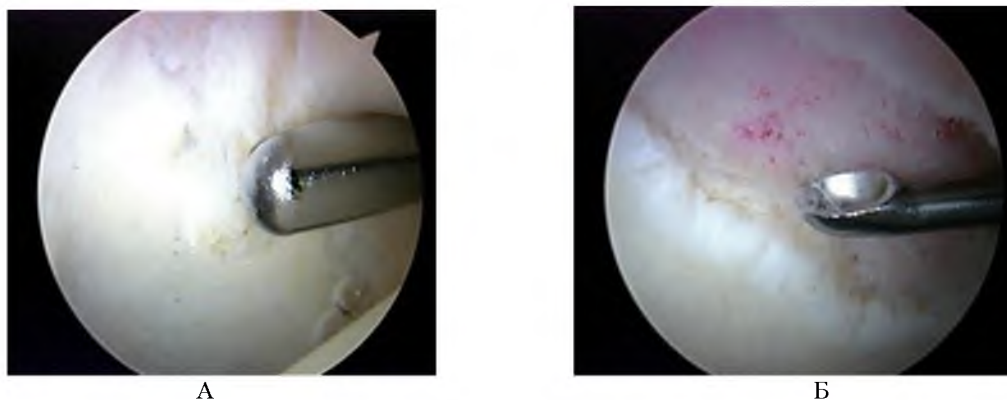


Рис. 8. Артроскопическая картина травматического дефекта суставного хряща тазобедренного сустава: А – головки бедренной кости, Б – вертлужной впадины

Повреждения круглой связки головки бедренной кости также являются одной из причин боли в паховой области у спортсменов. Так, Byrd et Jones обнаружили 41 повреждение круглой

связки среди 271 спортсмена артроскопами тазобедренного сустава, среди них 12 были тотальными, а 29 – частичными [32].

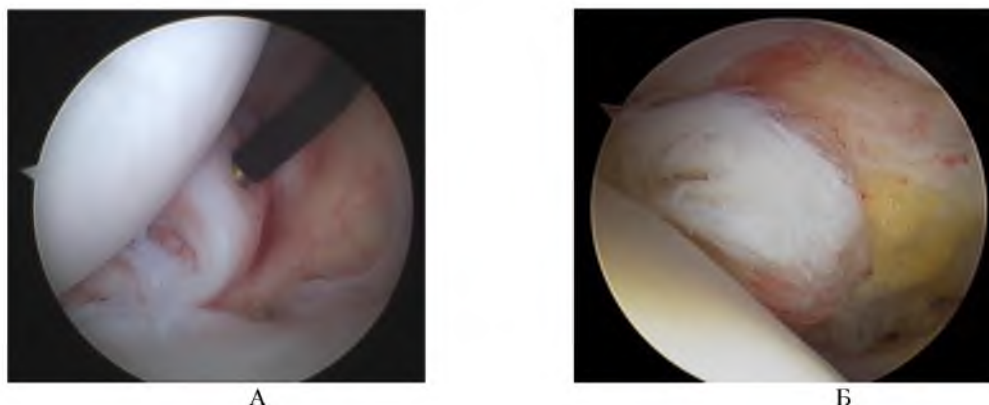


Рис. 9. Артроскопическая картина травматического дефекта круглой связки: А – частичный разрыв; Б – полный разрыв

Свободные костно-хрящевые и инородные тела тазобедренного сустава также является одним из следствий травм паховой области и требуют выполнения артроскопического вмешательства [4].

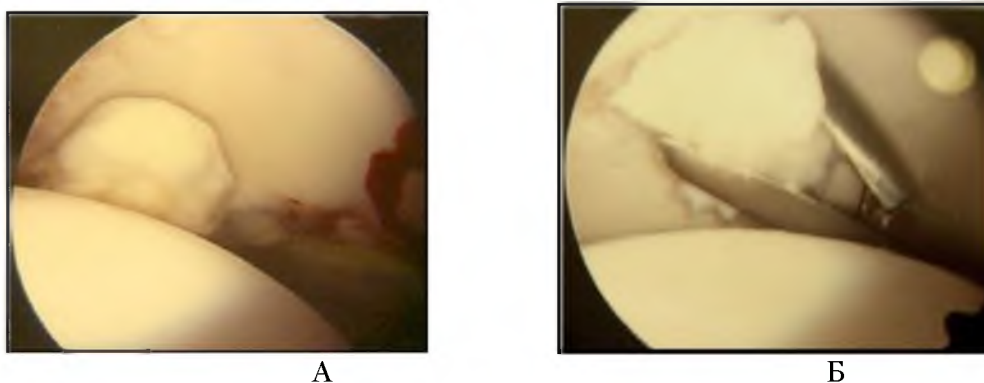


Рис. 10. Артроскопическая картина свободных костно-хрящевых и инородных тел тазобедренного сустава: А – костно-хрящевое; Б – инородное тело

Выводы. Итак, травмы паховой области у спортсменов – это группа патологических состояний, которые могут возникать у спортсмена во время его профессиональной деятельности, характеризуются болевыми ощущениями в паховой области и приводят к частичной или полной потере спортсменом его профессиональной квалификации. По нашему мнению, на сегодняшний день, наиболее перспективным путем решения данной проблемы является четкая диагностика локализации патологического процесса и своевременно начатое адекватное, патогенетически обоснованное миниинвазивное лечение больных с привлечением эндоскопической техники и достижений современной клеточной терапии (применение аутологической плазмы богатой факторами роста, аутологических мезенхимальных стволовых клеток). Предложенная нами классификация ТПОС позволит повысить эффективность лечения спортсменов с травмами паховой области и ускорит их возвращение к профессиональной деятельности.

Литература

1. Коструб А.А., Блонский Р.И. / APC-синдром: клиника, диагностика, лечение / Спортивна медицина, 2007, №3. С.90-95.
2. Maffuli N. Tendon injuries Maffuli N., Renstrom P. – London: Springer, 2005. – P. 150–157.
3. Jankovic S. The groin pain syndrome / S. Jankovic, D. Hudetz // Arh Hig Rada Toksikol. – 2001. – Vol. 52, № 4. – P. 421.
4. Carlos A. Guanche Hip and pelvis injuries in sports medicine. – Philadelphia, PA: Lippincott Williams&Wilkins, 2010
5. Gilmore J. // Groin pain in the soccer athlete: fact, fiction, and treatment // . – 1998– Sports Med. 17(4):787–793. vii.
6. Renstrom P. Groin injuries in athletes / P. Renstrom, L. Peterson // Br. J. Sports Med. – 1980. – Vol. 14. – P. 30–61.



7. Holmich P., Saartok T., Renstrom P. //Groin Pain //.-2002- Scandinavian Textbook of Sports Medicine
8. Kemp S, Batt ME. The sports hernia a common cause of groin pain. *Physician and Sports Medicine* 1998;26:36-44
9. Norris C. Sports injuries diagnosis and management. – 2nd ed. / C. Norris Oxford: Butterworth and Heinemann, 1998. – P. 19–21 p
10. Gibbon G. Imaging of orthopedic sports injuries / Gibbon G., Shilders E. – Berlin: изд-во, 2007. – P. 235–265.
11. Holmich P. //Adductor related groin pain in athletes//. *Sports Medicine and Arthroscopy Review* 1998;5:285-91.
12. Коструб О. О. Синдром хронічного перевантаження сухожилків: клініка, діагностика, лікування (огляд літератури) / О. О. Коструб, Р. І. Блонський // Вісник ортопед., травматол. та протез. – 2008. – № 4. – С. 60 – 66.
13. Khan K. M. Overuse tendon injuries: Where does the pain come from? / K. M. Khan, J. L. Cook // *Sports Med. Arthrosc. Rev.* – 2000. – Vol. 8, № 1. – P. 17–31.
14. Maffuli N. Tendon injuries Maffuli N., Renstrom P. – London: Springer, 2005. – P. 211–279.
15. Maffuli N., Renstrom P. Tendon injuries / Maffuli N., Renstrom P. – London: Springer, 2005. – P. 279–321.
16. Jozsa L. Human tendons : Anatomy, physiology and pathology / L. Jozsa, P. Kannus // *Champaign I. L. Human Kinetics.* – N–Y., 1997. – P. 76–124.
17. Спортивные травмы. Клиническая практика предупреждения и лечения / под общей ред. П. А. Ф. Х. Ренстрема. – К. : Олимпийская лит-ра, 2003. – 471 с.
18. Спортивные травмы. Основные принципы профилактики и лечения / под ред. П. А. Ф. Х. Ренстрема. – К. : Олимпийская лит-ра, 2002. – 378 с.
19. Kendall F. P., McCreary E. K. Lower extremity muscles. In: Kendall FP, McCreary EK, eds. *Muscles: testing and function.* – London: Williams and Wilkins, 1983. – P. 158–179.
20. Lees A, Nolan L. The biomechanics of soccer a review. *J Sports Sci* 1998;16:211–34.
21. Barfield WR. The biomechanics of kicking in soccer. *Clin Sports Med* 1998;17:711–78
22. Hackney RG. The sportsman's hernia: a cause of chronic groin pain. *Br J Sports Med.* – 1993;27:58–62
23. Mayers W., Foley D., Garret W., Mandlebaum B., //Management of severe lower abdominal or inguinal pain in high-performance athletes // . – 2000 – *Am. J. Sports Med.* 28 (1):2–8.
24. Docinovic B., Sebecic B., Surgical treatment of chronic groin pain in athletes. *International orthopedics* 2012; 36:2361–2367
25. Simonet WT, Saylor HL, Sim L. Abdominal wall muscle tears in hockey players. *Int J Sports Med* 1995;16:126–8
26. McCrory P, Bell S: Nerve entrapment syndromes as a cause of pain in the hip, groin and buttock. *Sports Med* 1999; 27:261-274.
27. Torry MR, Schenker ML, Martin HD, et al: Neuromuscular hip biomechanics and pathology in the athlete. *Clin Sports Med* 2006; 25:179-197.
28. Scopp JM, Moorman 3rd CT: The assessment of athletic hip injury. *Clin Sports Med* 2001; 20:647-659.
29. Boyd KT, Peirce NS, Batt ME: Common hip injuries in sport. *Sports Med* 1997; 24:273-288.
30. Reider B, Martel J: Pelvis, hip and thigh. In: Reider B, Martel J, ed. *The Orthopedic Physical Examination*, Philadelphia: W.B. Saunders; 1999:159-199.
31. Kelly BT, Williams 3rd RJ, Philippon MJ: Hip arthroscopy. current indications, treatment options, and management issues *Am J Sports Med* 2003; 31:1020-1037.
32. Byrd JWT *Operative Hip Arthroscopy*, New York: Springer; 2005
33. McCarthy J, Wardell S, Mason J, et al: Injuries to the acetabular labrum. classification, outcome, and relationship to degenerative arthritis Paper presented at: American Academy of Orthopedic Surgeons 64th Annual Meeting; February 1997 San Francisco, American Academy of Orthopedic Surgeons, 1997.
34. Засаднюк І. А. Вплив мезенхімальних стовбурових клітин на регенерацію суглобового хряща (експериментальне дослідження): автореф. дис. на здобуття ступеня канд. мед. наук : спец. 14.01.21 “Травматологія та ортопедія” / І. А. Засаднюк – К., 2009. – 16с.
35. Outerbridge R: The cause of chondromalacia patellae. *J Bone Joint Surg Br* 1961; 43:752-754.

OUR VIEW OF THE CLASSIFICATION OF GROIN INJURIES IN ATHLETES

A.A. KOSTRUB¹, R.I. BLONSKYI¹

N.I. BERYOZKA², V.B. ZAYETS¹

I.A. ZASADNYUK¹

¹*State Institution “Institute of Traumatology and Orthopedics of the Academy of Medical Sciences of Ukraine”, Kiev.*

²*Kharkiv National Medical University*

e-mail: zasadnyuk@ukr.net

Based on the analysis of the treatment of 356 athletes with a groin injury, and systematizing the data of the domestic and foreign literature we implemented classification of groin area injuries in athletes, the article also presented a theoretical and practical substantiation of the clinical picture, diagnosis and treatment of groin injuries in athletes

Keywords: ARS-syndrome, sportsmens hernia, athlete labrum damage, arthroscopy, tendinopathy, growth factors.