УДК 616.133.33-007.271-089

НАШ ОПЫТ СТЕНТИРОВАНИЯ ИНТРАКРАНИАЛЬНЫХ АРТЕРИЙ ГОЛОВНОГО МОЗГА ПРИ СТЕНОТИЧЕСКИХ ПОРАЖЕНИЯХ

В.А. ПЯТИКОП [1], Ю.А. КОТЛЯРЕВСКИЙ [2], И.А. КУТОВОЙ [1, 2], Ю.Г. СЕРГИЕНКО [1], А.А. ПШЕНИЧНЫЙ [2]

[1] Харьковский национальный медицинский университет
[2] КУОЗ «Харьковская областная клиническая больница

Цель работы *— оценить результаты внедрения эндоваскулярных методик лечения и профилактики нарушений мозгового кровообращения по ишемическому типу (стентирование интракраниальных артерий при стенотических поражениях).*

Материалы и методы. *Описаны 3 клинических случая стенозов интракраниальных артерий у больных, находившихся на лечении в нейрохирургическом отделении Харьковской областной клинической больницы. Для диагностики были использованы классические методики неврологического и лабораторного обследования, методы оценки функционального состояния центральной нервной системы (ЦНС) и церебрального кровотока.*

Результаты. *Всем пациентам выполнено стентирование проблемных участков артерий, имеющих различную клинику стенотического поражения как внутренней сонной артерии, так и позвоночных артерий. Это способствовало восстановлению кровотока и регрессу неврологической симтоматики. Данный метод хирургического вмешательства подтвердил свою эффективность в лечении стенотического поражения интракраниальных артерий.*

Выводы. *Хирургическое лечение стенотических поражений интракраниальных артерий головного мозга преследует профилактические цели и входит в комплекс мер вторичной профилактики ишемического инсульта.*

Ключевые слова: ишемический инсульт, стеноз интракраниальных артерий, эндоваскулярная хирургия, стентирование артерий, ангиография.

В последние десятилетия одной из актуальных проблем нейрохирургии является профилактика и лечение ишемических инсультов. Это объясняется тем, что острое нарушение мозгового кровообращения занимает первое место среди причин стойкой утраты трудоспособности, летальность в течение первого года после инсульта достигает 38 %.

По данным разных источников, частота инсульта составляет от 360 до 530 случаев на 100 тыс. населения в год. До 12 % в структуре причин острых нарушений мозгового кровообращения составляют стенотические поражения интракраниальных артерий [1, 2].

Пациенты с симптомами стеноза основных внутричерепных артерий имеют риск развития повторного инсульта в течение 2 лет 25 %, несмотря на прием стандартной медикаментозной терапии в полном объеме [3, 4, 6].

Котляревский Юрий Алексеевич
врач-нейрохирург
высшей категории нейрохирургического отделения КУОЗ «ХОКБ ЦЭМП и МК», главный внештатный специалист ГУОЗ ХОДА
Адрес: 61166, г. Харьков, пр. Ленина, д. 19Б, кв. 91
Тел. моб.: (050) 605-25-09
E-mail: kotlyarevskii@ukr.net

Цель работы — оценить результаты внедрения эндоваскулярных методик лечения и профилактики нарушений мозгового кровообращения по ишемическому типу (стентирование интракраниальных артерий при стенотических поражениях).

Материалы и методы

Проанализированы три клинических случая стенозов интракраниальных артерий у больных, находившихся на лечении в нейрохирургическом отделении Харьковской областной клинической больницы. Для диагностики были использованы классические методики неврологического и лабораторного обследования, методы оценки функционального состояния ЦНС и церебрального кровотока.

Все больные обследованы с применением нейровизуализационных, допплерографических, нейроофтальмологических и ангиографических методик в соответствии со стандартами оказания медицинской помощи данному контингенту пациентов. Церебральная ангиография (ЦАГ) является «золотым стандартом» для визуализации просвета сосудистого русла, позволяя также получить косвенные данные о состоянии сосудистой стенки, церебральной гемодинамики и коллатерального кровоснабжения мозга при стенозах артериальных сосудов [5, 8].

В настоящее время основным показанием к проведению ангиографического исследования является подозрение на гемодинамически значимые стенотические поражения артерий, рассматриваемые как потенциальный объект хирургической коррекции. Методом достоверной оценки функционального состояния церебральной гемодинамики в нашей клинике является транскраниальная допплерография с функциональными тестами. С помощью данного метода во всех представленных случаях было выявлено увеличение линейных скоростей кровотока, особенно диастолической, со значительным снижением систолодиастолического отношения – ускорение кровотока в месте стеноза.

На основании результатов тестов реактивности и ауторегуляции мозгового кровотока определена степень недостаточности церебрального кровообращения и возможность гемодинамической компенсации.

При определении показаний к хирургической коррекции стенотических поражений интракраниальных артерий мы учитывали следующие критерии:

– наличие стеноза интракраниального сосуда > 50 % просвета, сохраняющегося на фоне медикаментозной терапии;

– перенесенный верифицированный инсульт в анамнезе;

– наличие очаговой неврологической симптоматики, которая соответствует очагу поражения;

– наличие неврологической симптоматики на протяжении 6 мес до начала лечения;

– минимальный просвет сосуда — 2,0 мм.

Противопоказаниями к хирургическому вмешательству мы считали: наличие грубого неврологического дефицита после перенесенного инсульта, нарушения мозгового кровообращения (по ишемическому или геморрагическому типу) с масс-эффектом в период до 2–3 мес перед операцией, невозможность применения у пациента антиагрегантной и антитромбоцитарной терапии в полном объеме (противопоказания или устойчивость к этим препаратам).

Во всех случаях применяли кардиологические самораскрывающиеся стенты, которые по размерам соответствовали параметрам мозговых сосудов.

После стентирования все пациенты получали антиагрегантную и антитромбоцитарную терапию в течение 6 мес и далее. Кроме того, все пациенты получали курс антигипертензивных и гиполипидемических препаратов [9, 10].

Клинический случай № 1

Больная Л., 34 года. Заболевание манифестировало глазодвигательными нарушениями в виде фасцикулярного поражения глазодвигательного нерва справа. Магнитно-резонансная томография (МРТ) головного мозга дала основание заподозрить тромбоз внутренней сонной артерии (ВСА) справа. При проведении ЦАГ выявлен стеноз кавернозного отдела ВСА справа до 70 % с отсутствием кровотока по ипсилатеральной передней мозговой арте-

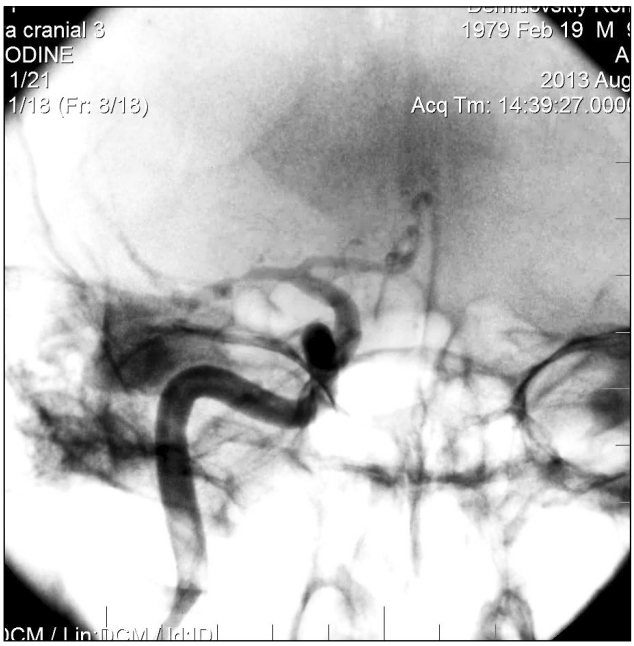

Рис. 1. *Церебральная ангиография. Субокклюзионный стеноз правой СМА*

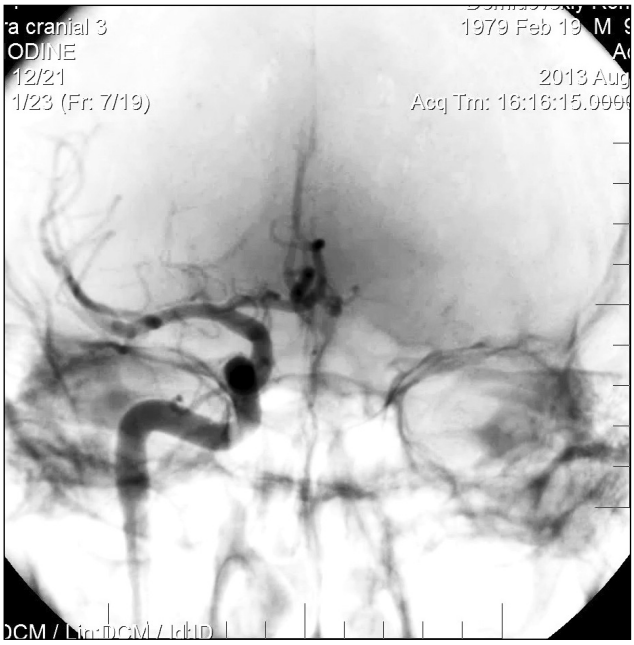

Рис. 2. *Контрольная церебральная ангиография: достаточное восстановление кровотока в бассейне правой СМА*

рии (ПМА). Классическим эндоваскулярным доступом выполнено стентирование кавернозного отдела правой ВСА с использованием кардиологического самораскрывающегося стента. Восстановлена проходимость ВСА с контрастированием ПМА. При контрольном обследовании через год: проходимость стента и интракраниальных отделов ВСА полностью сохранена. Регресс неврологической симптоматики.

Клинический случай № 2

Больной Д., 39 лет. Госпитализирован в связи с повторным острым нарушением мозгового кровообращения через 3 мес после предшествующего инсульта с клиникой левостороннего гемипареза. Компьютерная томография: два очага ишемии размером до 2 см. Спиральная компьютерная томография–ангиография (СКТ/КТА): признаки стеноза сегмента М1 правой средней мозговой артерии (СМА) до 60 %. При ангиографическом исследовании через 1 мес выявлен субокклюзионный стеноз правой СМА (рис. 1) Выполнена предилатация субокклюзированного участка сегмента М1 правой СМА перед проведением стента. Контрольная ЦАГ: достаточное восстановление кровотока в бассейне правой СМА (рис. 2).

Клинический случай № 3

Больной С., 62 года. Повторное острое нарушение мозгового кровообращения в вертебробазилярном бассейне. Длительный анамнез церебрального атеросклероза. Ранее выполнено стентирование левой позвоночной артерии (ПА). При ангиографическом исследовании: стеноз правой ПА и основной артерий до 60 %, отсутствие кровотока по левой ПА. Выполнено стентирование стенозированного участка сегмента V4 правой ПА. Кровоток по правой ПА, основной артерии и заднему полукольцу виллизиевого круга восстановлен. На момент выписки больного констатирован регресс неврологической симптоматики, уменьшение выраженности мозжечково-атактического синдрома.

Обсуждение

Данный метод хирургического вмешательства подтвердил свою эффективность в лечении стенотического поражения интракраниальных артерий. Регресс неврологической симптоматики, восстановление кровотока, отсутствие развития повторных острых нарушений мозгового кровообращения и транзиторной атаки способствовало внедрению данного метода лечения стенотического поражения интракраниальных артерий в нашей клинике.

Преимуществами метода являются малоинвазивность и небольшое количество противопоказаний.

Выводы

Хирургическое лечение стенотических поражений интракраниальных артерий головного мозга прежде всего преследует профилактические цели и входит в комплекс мер вторичной профилактики ишемического инсульта. И хотя интракраниальное стентирование способствует быстрому улучшению мозгового кровотока у пациентов с гемодинамически значимыми симптомными интракраниальными стенозами, мы считаем, что это направление требует дальнейшего глубокого и всестороннего исследования.

Список литературы

1. Лазарев В.А., Волков С.Б., Иванов В.А., Антонов Г.И. Стентирование внутренней сонной артерии с церебральной протекцией // Нейрохирургия. — 2005. — № 3. — С. 27–32.
2. Міщенко Т.С., Лапшина Л.А., Реміняк І.В. та ін. Структура факторів ризику мозкового інсульту в деяких регіонах України за даними регістру інсульту // Укр. вісник психоневрології. — 2007. — Т. 15, дод. — С. 87.
3. Мищенко Т.С., Линская А.В. Прогностические возможности фрамингемской шкалы относительно цереброваскулярных событий у жителей северо-востока Украины // Укр. вісник психоневрології. — 2013. — Т. 21, вип. 4(77). — С. 49–54.
4. Chimowitz M., Lynn M., Derdeyn C. Design of the stenting and aggressive medical management for preventing recurrent stroke in intracranial stenosis trial // Stroke Cerebrovasc Dis. — 2011. — Vol. 20. — P. 357–368.
5. Cloft H.J., Lynn M.J., Feldmann E., Chimowitz M. Risk of cerebral angiography in patients with symptomatic intracranial atherosclerotic stenosis // Cerebrovasc Dis. — 2011. — Vol. 31(6). — P. 588–591.
6. Derdeyn C., Chimowitz M. Angioplasty and stenting for atherosclerotic intracranial stenosis: rationale for a randomized clinical trial // Neuroimaging Clinics of North America. — Vol. 17, N 3. — P. 355–363.
7. Derdeyn C., Fiorella D., Scott Janis L. Intracranial angioplasty and stenting: current sammpris results and future directions // Stroke. – 2013. — Vol. 44. — C. 41–44.
8. Nichols F., Rogg J., Cloft H.J. et al. The stroke outcomes and neuroimaging of intracranial atherosclerosis (SONIA) trial // Neurology. — 2007. — Vol. 68(24). — P. 2099–2106.
9. Prabhakaran, Shyam, Romano J.G. Current diagnosis and management of symptomatic intracranial atherosclerotic disease // Current Opinion in Neurology. — 2012. — Vol. 25, N 1. — P. 18–26.
10. Soonchan Park, Dong-geun Lee, Dae Chul Suh. Long-term outcomes of drug-eluting stents in symptomatic intracranial stenosis // Neurointervention. — 2013. — N 8(1). — P. 9–14.

НАШ ДОСВІД СТЕНТУВАННЯ ІНТРАКРАНІАЛЬНИХ АРТЕРІЙ ГОЛОВНОГО МОЗКУ ПРИ СТЕНОТИЧНОМУ УРАЖЕННІ

В.А. П'ЯТИКОП [1], Ю.А. КОТЛЯРЕВСЬКИЙ [2], І.А. КУТОВИЙ [1, 2], Ю.Г. СЕРГІЄНКО [1], А.А. ПШЕНИЧНИЙ [2]

[1] Харківський національний медичний університет
[2] КЗОЗ «Харківська обласна клінічна лікарня

Мета роботи — оцінити результати впровадження ендоваскулярних методик лікування та профілактики порушень мозкового кровообігу за ішемічним типом (стентування інтракраніальних артерій при стенотичних ураженнях).

Матеріали та методи. Описано три клінічних випадки стенозів інтракраніальних артерій у хворих, які перебували на лікуванні в нейрохірургічному відділенні Харківської обласної клінічної лікарні. Для діагностики використано класичні методики неврологічного та лабораторного обстеження, методи оцінки функціонального стану ЦНС і церебрального кровотока.

Результати. Усім пацієнтам проведено стентування проблемних ділянок артерій, які мали різну клініку стенотичного ураження внутрішньої сонної артерії і хребтових артерій. Це сприяло відновленню кровотока і регресу неврологічної симптоматики. Цей метод хірургічного втручання підтвердив свою ефективність у лікуванні стенотичного ураження інтракраніальних артерій.

Висновки. Хірургічне лікування стенотичних уражень інтракраніальних артерій головного мозку має профілактичні цілі і входить у комплекс заходів вторинної профілактики ішемічного інсульту.

Ключові слова: ішемічний інсульт, стеноз інтракраніальних артерій, ендоваскулярна хірургія, стентування артерій, ангіографія.

OUR EXPERIENCE IN STENTING OF INTRACRANIALCEREBRAL ARTERIES AT THEIR STENOTIC LESIONS

V.A. PYATYKOP [1], YU.A. KOTLYAREVSKIY [2], I.A. KUTOVY [1, 2],YU.G. SERGIENKO [1], A.A. PSHENICHNYY [2]

[1] Kharkov National Medical University
[2] Kharkov Regional Clinical Hospital

The objective – to assess the results of the introduction of endovascular methods in treatment and prevention of cerebrovascular ischemia (stenting of intracranial arteries with stenotic lesions).

Materials and methods. The presented materials are based on three case reports of stenosis of intracranial arteries in patients that were treated in neurosurgical division of Kharkov's district hospital. For diagnosis are used classical methods of neurological examination, laboratory samples, methods of evaluation of the central nervous system state and the cerebral blood flow.

Results. All patients underwent stenting of the affected regions of the arteries, while each of the patients had a different clinical picture of stenosis of intracranial arteries, including internal carotid artery and spinal arteries. This procedure led to the regress of neurological symptoms and the renewal of the blood flow. This method of surgical treatment has shown itself as an effective way of treatment of stenosis of intracranial arteries.

Conclusion. Surgical treatment of stenosis of intracranial arteries is a preventive care, which is included into a set of methods of secondary preventive care of ischemic stroke.

Key words: ischemic stroke, intracranial stenosis, endovascular surgery, stenting of arteries, angiography.