

Материал поступил в редакцию: 01-12-2014

Материал принят к печати: 24-12-2014

УДК: 616.6

Our experience of using oral mucosa in treatment of Peyronie disease

AINAYEV Y.I., ZHIYENBAYEV Y.R., BALPUKOV U.ZH., BAKYT ZH.K., KHAIRLI G.Z.

JSC «Medical university Astana», Kazakhstan

This message is clinical report of case of treatment of Peyronie disease using oral mucosa graft during the operation corporoplasty. Patient with severe dorsal deformity of a penis was operated in our clinic. During the operation, we used oral mucosa graft for closing defect of tunica albuginea. Satisfactory results were achieved in postoperative period such as reduction in the angle of curvature of the erect penis from about 55 to 10 degrees, maintaining morning erections, disappearance of pain during erection.

Key words: Peyronie disease, corporoplasty, oral mucosa graft, penile surgery

J Clin Med Kaz 2014; 4(34): 66-69

Автор для корреспонденции: Айнаев Ернур Исабекович, АО «Медицинский университет Астана», Астана, Казахстан, теле: 87014429198, E-mail: ernur84.84@gmail.com

ЕРКЕК ЖЫНЫС МҮШЕСІНЕ ПЛАСТИКАЛЫҚ ОПЕРАЦИЯ ЖАСАҒАНДА БУККАЛЬДЫ АУТОТРАНСПЛАНТАНТТЫ ҚОЛДАНЫЛУДЫҒЫ БІЗДІң АЛҒАШҚЫ ТӘЖІРИБЕМІЗ

Айнаев Е.И., Жиенбаев Е.Р., Балпуков У.Ж., Бакыт Ж.К., Хайрли Г.З.
«Астана Медициналық Университеті» АҚ, Астана, Қазақстан

Бұл хабарлама Пейрони ауруы кезіндегі фиброзды өзгерген тіннің орнын басу үшін аутоотрансплантант ретінде буккальды кесіндіні алғаш рет қолдану бойынша клиникалық есеп болып табылады. Ем жүргізу барысында қанағаттанарлық нәтиже алдық, еркек жыныс мүшесінің эрекциялық қалыптағы қисаюуы 55°-тан 10°-қа төмендеді, танертеңгілік эрекцияның сақталуы және эрекция кезіндегі ауырсыну сезімінің жоғалуымен сипатталады.

Маңызды сөздер: пенильді хирургия, аутоотрансплантант, буккальды кесінді, Пейрони ауруы.

НАШ ОПЫТ ПРИМЕНЕНИЕ БУККАЛЬНОГО АУТОТРАНСПЛАНТАТА ПРИ ПЛАСТИЧЕСКИХ ОПЕРАЦИЯХ НА ПОЛОВОМ ЧЛЕНЕ

Айнаев Е.И., Жиенбаев Е.Р., Балпуков У.Ж., Бакыт Ж.К., Хайрли Г.З.
АО «Медицинский университет Астана», Астана, Казахстан

Данное сообщение является клиническим отчетом, о первом опыте применения Буккального лоскута в качестве аутоотрансплантата, с целью замещения участка фиброзно измененной белочной оболочки полового члена при болезни Пейрони. В результате оперативного лечения получены удовлетворительные результаты, в виде уменьшения угла искривления эрегированного полового члена с 55° до 10°, сохранности утренних эрекций и исчезновения болей при эрекции.

Ключевые слова: пениальная хирургия, аутоотрансплантант, буккальный лоскут, болезнь Пейрони.

ВВЕДЕНИЕ

Хирургическое лечение болезни Пейрони (БП), является злободневной проблемой сегодняшнего дня. Фибропластическая индурция полового члена (ПЧ) образующаяся при болезни Пейрони, характеризуется образованием неэластичных бляшек в белочной оболочке кавернозных тел полового органа, приводящих к искривлению полового члена. Также для БП характерно нарушение эрекции, сопровождающееся болевыми ощущениями, что в итоге лишает мужчину адекватной половой активности. Эректильная дисфункция становится для мужчин личной драмой и ухудшает качество жизни. По данным литературы БП наиболее часто встречается у мужчин в возрасте 50-59 лет [1]. Также имеются данные о диагностировании заболевания у молодых мужчин [2,3]. Лечение пациентов с БП является социальной проблемой. По итогам социологического опроса ухудшение качества жизни отме-

чают 77% мужчин страдающие данной патологией [4], что связано не только с имеющимся искривлением полового члена вызывающей дискомфорт и сложности при проведении коитуса, но и сопутствующими нарушениями эрекции, отмеченные в 25% -80% случаев [5,6].

На сегодняшний день существует множество различных методов лечения Болезни Пейрони, однако для большинства пластических операций характерны различные побочные эффекты и несовершенство пластических материалов. На сегодняшний день вопрос выбора наиболее оптимального метода операции и прогнозирования результатов лечения остается открытым.

Цель: описание случая успешно проведенной хирургической коррекции искривления полового члена, при болезни Пейрони.

ОПИСАНИЕ КЛИНИЧЕСКОГО СЛУЧАЯ

Пациент 3. 57 лет, мужчина, поступил на стационарное лечение в урологическое отделение №1 Городской больницы с жалобами на выраженное искривление полового члена и появление боли при эрекции.

Из анамнеза считает себя больным в течение 1,5 лет, когда впервые отметил саблеобразное искривление полового члена. В течение последних 6 месяцев угол искривления полового члена увеличился, и присоединились боли при эрекциях.

Локальный статус: При пальпации в области дорсальной поверхности ближе к корню полового члена от центральной оси пальпируется протяженное уплотнение неправильной формы, длиной до 4,0 см.

Данные инструментальных методов исследования при поступлении:

Фармдоплерография полового члена: (Проводилась интракавернозным введением папаверина 2% - 2 мл и визуальной сексуальной стимуляцией).

Закл: Болезнь Пейрони. Признаки венногенной недостаточности справа. Признаки артериогенной недостаточности слева. Дорсальная девиация полового члена угол искривления 55 градусов.

Кавернозография: (Контрастное вещество Ультравист 370, 20 мл.) Закл: Болезнь Пейрони. Признаки патологического проксимального затека справа.

Данные анкеты МИЭФ-5. 15 баллов: Эректильная дисфункция умеренной степени.

На основании жалоб, анамнестических данных, результатов клинического, и инструментального обследования пациента был выставлен следующий клинический диагноз: болезнь Пейрони. Дорсальная девиация полового члена. Смешанная эректильная дисфункция.

Сопутствующий: Артериальная гипертензия 2 степени, риск 1. СД 2 типа.

Учитывая наличие искривления, наличие дор-

сальной девиации полового члена, затрудняющие проведение полового контакта. Решено произвести оперативное лечение в объеме: Корпоропластика полового члена с целью замещения фиброзно измененной бляшки белочной оболочки буккальным лоскутом.

22.10.2014г. выполнена операция: Корпоропластика полового члена Буккальным лоскутом.

Ход операции: Под Эндотрахеальным наркозом, на 1 см книзу от венечной борозды произведен циркулярный разрез кожи полового члена, после чего кожа полового члена смещена к основанию полового члена. Тупым и острым путем рассечена и мобилизована фасция Бакка, последняя взята на держалку (рис.1). Далее осуществлен доступ к белочной оболочке кавернозных тел, ближе к основанию полового члена пальпируется фиброзная бляшка. У основания полового члена наложен турникет. Выполнена индукция эрекции интракавернозным введением 60 мл, 9% физиологического раствора (рис.1А).

По дорсальной поверхности полового члена в области искривления определяется фиброзная бляшка длиной 4,5 x3 см, которая была рассечена (рис.1Б), края фиброзно-измененной бляшки иссечены, определен размер дефекта белочной оболочки и размер необходимого лоскута для закрытия дефекта. Затем из слизистой левой щеки иссечен лоскут размером 4,5x3 см. (рис.2А). С поверхности лоскута произведено удаление жировой ткани и мышечных волокон на ложе установлен тампон. После чего произведена трансплантация буккального лоскута в область дефекта путем наложения непрерывных швов викрилом 4-0 (рис.2Б). Фасция Бакка ушита над дефектом. Кожа полового члена сдвинута к головке, между кожей и стволом полового члена проведен резиновый выпускник. Произведено ушивание кожи узловыми швами. На половой член установлена тугая давящая повязка.

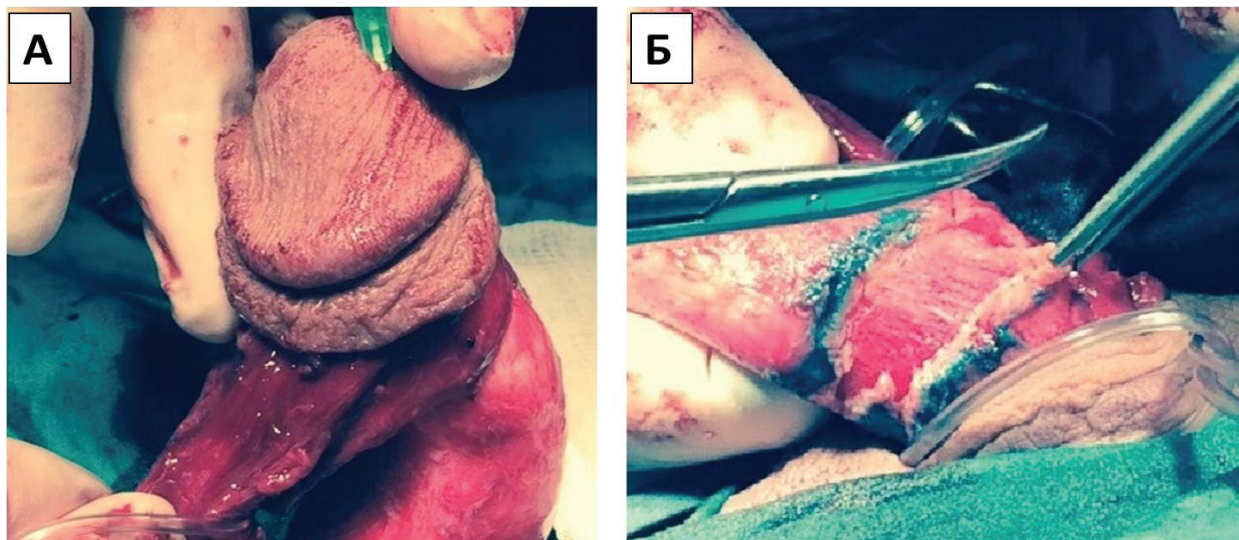


Рис 1. А. мобилизация фасции Бакка, индукция эрекции интракавернозным введением физиологического раствора. Б. отметка границы фиброзной бляшки, рассечение фиброзной бляшки

ВЫВОДЫ

Положительные результаты этого исследования подтвердили, что операция корпоропластика с буккальным лоскутом является подходящим методом лечения для пациентов с искривлением полового члена $\geq 45^\circ$. Иссечение фиброзно-измененной бляшки и замещение иссеченного участка буккаль-

ным лоскутом может применено в пениальной хирургии. Применение буккального лоскута с целью замещения фиброзно-измененной ткани белочной оболочки полового члена безопасный, и эффективный метод лечения.

ЛИТЕРАТУРА

1. Pryor J, Ralph D. Clinical presentations of Peyronie's disease. International journal of impotence research, 2002, No.14(5), pp.414-417.
2. Ivanchenko L. Diagnostika i lechenie bolezni Pejroni (Diagnosis and treatment of Peyronie's disease), RMZh, klinicheskie rekomendacii i algoritmy dlja praktikujushhijh vrachej Hirurgija Urologija. 2004;12(24).
3. Esipov A, Lazarev A. Kombinirovannaja limfaticeskaja i no-terapija bolezni Pejroni (Combined lymphatic and no-treatment of Peyronie's disease), Vestnik limfologii, 2009, No.4, pp.28
4. Hellstrom W, Usta M. Surgical approaches for advanced Peyronie's disease patients. International journal of impotence research, 2003,15, pp.121-S4.
5. Furlow W, Swenson Jr H, Lee R. Peyronie's disease: a study of its natural history and treatment with orthovoltage radiotherapy. The Journal of urology, 1975, No.114(1), pp.69-71.
6. Weidner W, Schroeder-Printzen I, Weiske W-H, Vosschenrich R. Sexual dysfunction in Peyronie's disease: an analysis of 222 patients without previous local plaque therapy, The Journal of urology, 1997, No.157(1), pp.325-328.
7. Montorsi F, Salonia A, Maga T, Bua L. et al. Evidence based assessment of long-term results of plaque incision and vein grafting for Peyronie's disease, The Journal of urology, 2000, No.163(6), pp.1704-1708.
8. Schiffman Z, Gursel E, Laor E. Use of Dacron patch graft in Peyronie disease, Urology, 1985, No.25(1), pp.38-40.
9. Markiewicz MR, Lukose MA, Margarone III JE, Barbagli G, Miller KS, Chuang S-K. The oral mucosa graft: a systematic review, The Journal of urology, 2007, No.178(2), pp.387-394.
10. Morey AF, McAninch JW. Technique of harvesting buccal mucosa for urethral reconstruction, The Journal of urology, 1996, No.155(5), pp.1696-1697.