



УДК 611.133.28:611.716.4:616.314

МОРФОЛОГИЧЕСКИЕ ОСОБЕННОСТИ КРОВосНАБЖЕНИЯ ЧЕЛЮСТЕЙ ПРИ ВНУТРИАРТЕРИАЛЬНОЙ КАРОТИДНОЙ АНГИОГРАФИИ

И.В. АНДРЕЕВА¹
В.В. ВОЛИКОВ¹
М.М. ОНОПРИЕНКО¹
Н.А. ШАПОВАЛОВ²
Д.А. НЕКРАСОВ²

¹⁾ ГЗ «Луганский государственный
медицинский университет»,
Украина

²⁾ Луганская областная
клиническая больница,
Украина

e-mail: prof.andreeva.irina.2012
@yandex.ru

Проведен анализ внутриартериальной каротидной ангиографии 39 пациентов. Установлено, что во всех случаях были адекватно визуализированы общая, наружная и внутренняя сонные артерии. Из ветвей наружной сонной артерии в большинстве случаев были удовлетворительно контрастированы верхняя щитовидная, язычная, лицевая, затылочная и задняя ушная артерии. Верхнечелюстная артерия и ее ветви определялись в единичных случаях. Качество визуализации крупных и мелких сосудов зависело от экспозиции исследования. Таким образом, внутриартериальная ангиография является адекватным методом оценки артерий, кровоснабжающих верхнюю и нижнюю челюсти, при заранее планируемой необходимости исследования мелких сосудов челюстно-лицевой области и корректном подборе специалистом-рентгенологом соответствующей методики.

Ключевые слова: внутриартериальная каротидная ангиография, кровоснабжение челюстных костей.

Исследование вопросов кровоснабжения челюстных костей и мягких тканей лица является актуальным направлением современной стоматологии и челюстно-лицевой хирургии. Это связано с ростом стоматологических вмешательств при дентальной имплантации [2, 8]. Последняя, по данным J. Choi, H. S. Park (2003), B. Ella et al. (2008), может сопровождаться повреждением кровеносных сосудов с развитием массивного кровотечения и летального исхода [3, 9]. Кроме того, знание особенностей ангиоархитектоники верхней (ВЧ) и нижней челюстей (НЧ) необходимо в онкологии при планировании объема оперативного вмешательства на лице и шее [6]. В реконструктивной челюстно-лицевой хирургии широко разрабатываются операции по пластике дефектов костей и мягких тканей с формированием васкуляризованного лоскута [4, 5].

Однако кровоснабжение челюстей отличается выраженной индивидуальной анатомической изменчивостью, которая изучена недостаточно. Так, в связи с развитием современных методов визуализации (компьютерная и магниторезонансная томография с ангиографией) стало возможным исследование сосудов челюстно-лицевой области до операции. Однако сведения о сосудах, кровоснабжающих эти анатомические отделы, противоречивы [1, 3, 7, 8, 9].

Одним из возможных вариантов решения этого вопроса является исследование особенностей индивидуальной анатомической изменчивости ангиоархитектоники челюстей с помощью внутриартериальной ангиографии.

Цель исследования – анализ возможностей внутриартериальной ангиографии для исследования индивидуальной анатомической изменчивости кровоснабжения челюстей. Настоящая публикация является частью научно-исследовательской работы кафедры хирургии с основами торакальной, кардиоваскулярной и пластической хирургии ГЗ «Луганский государственный медицинский университет» «Индивидуальная анатомическая изменчивость сосудистой системы головы и шеи и ее связь с костями черепа» (номер государственной регистрации 0110U000655).

Материал и методы исследования.

Проведен анализ внутриартериальной ангиографии сонных артерий 39 пациентов. Ангиография была выполнена пациентам по поводу диагностики различных заболеваний в отделениях интервенционной радиологии Луганской областной клинической больницы и Луганского областного онкологического диспансера.

Из 39 больных было 20 (51,28%) мужчин и 19 (48,72%) женщин. Возраст больных соответствовал зрелому, пожилому и старческому возрастным периодам. Исследование проводили на ангиографе Allura SV20 (Philips). Под общей и местной анестезией в правую бедренную артерию устанавливали интродуктор, через который с помощью АГ-катетеров катетеризировали левую и правую общие сонные артерии (ОСА). Всего правая ОСА была обследована у 26 (66,67%) пациентов, левая – у 12 (30,77%), обе ОСА – у 1 (2,56%) больного.

Из всех обследованных пациентов стенозы ОСА и ее ветвей встречались у 16 (41,03%), у остальных 23 (58,97%) больных гемодинамически значимых стено-окклюзирующих процессов в бассейнах ОСА не выявлено. Распределение больных со стенозами было следующим: изолированные стенозы ОСА – 5 (31,25%), из них 3 случая слева и 2 случая справа; изолированные стенозы ВСА – 5 (31,25%), из них 2 случая слева и 3 случая справа; стенозы ОСА в сочетании со стенозами внутренней сонной артерии (ВСА) – 3 (18,75%), из них 2 случая слева и 1 случай справа; сочетание стенозов ОСА, ВСА и наружной сонной артерии (НСА) – 1 (6,25%); стенозы ОСА с обеих сторон – 1 (6,25%); окклюзия правой ВСА – 1 (6,25%) человек. Цифровые данные обрабатывали методами вариационной статистики с помощью компьютера в программе Microsoft Excel.

Результаты исследования и их обсуждение.

Выявлено, что у всех пациентов ОСА с обеих сторон начинались на уровне грудиноключичных суставов. В проекции поперечных отростков шейных позвонков правая и левая ОСА шли параллельно друг другу и разделялись на НСА и ВСА на уровне С2 – С5. При этом бифуркация правой ОСА находилась на уровне С3 в 19 (73,08%) случаях, на уровне С4 – в 5 (19,23%), на уровне С5 – в 2 (7,69%) случаях. Диаметр ОСА колебался от 4 до 7 мм, составляя в среднем $4,68 \pm 0,36$ мм справа и $4,72 \pm 0,33$ мм слева.

НСА была визуализирована у всех пациентов, у 1 из них наблюдался стеноз в области бифуркации ОСА с переходом на устье правых ВСА и НСА. Диаметр НСА колебался от 2 до 5 мм, составляя в среднем $3,15 \pm 0,24$ мм справа и $3,18 \pm 0,26$ мм слева.

В боковой проекции НСА проходила вверх кпереди от ВСА. На отрезке до угла НЧ контрастировались ее передние и средние ветви, задние ветви отходили выше угла НЧ (рис. 1-3). Из ветвей НСА чаще и качественнее были контрастированы артерии передней группы. Самостоятельное начало верхней щитовидной, язычной и лицевой артерий выявлено в 38 (97,44%) случаях, причем качество визуализации крупных и мелких сосудов зависело от экспозиции исследования (рис. 1 – 3). Общий щитовидноязычный ствол обнаружен у 1 (2,56%) пациента (рис. 4).

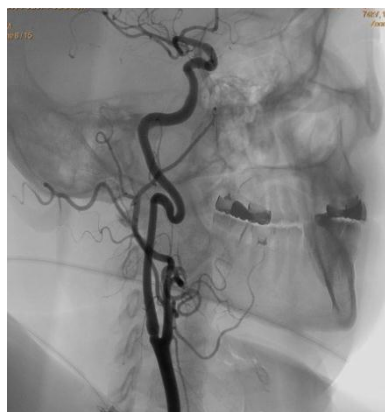

Рис. 1.

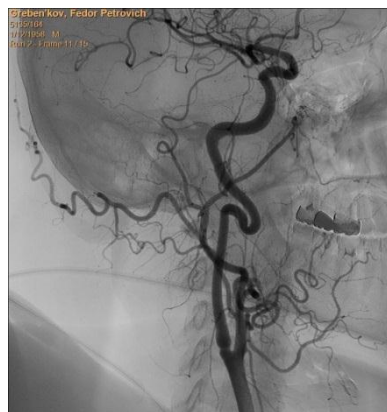

Рис. 2.

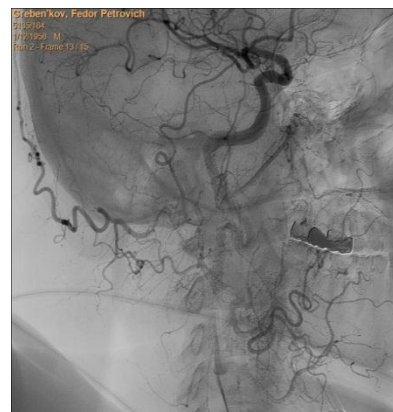


Рис. 3.

Этапы контрастирования ветвей правой НСА при внутривенной каротидной ангиографии в правой полубоковой проекции у мужчины 55 лет на 8-й, 11-й и 13-й с исследования. Улучшение визуализации мелких ветвей при ухудшении контрастирования крупных сосудов связано с увеличением экспозиции исследования

Из передней группы ветвей НСА верхнюю щитовидную артерию визуализировали у 13 (33,33%) пациентов, из них в 4 случаях слева и в 9 случаях справа; язычную – в 17 (43,59%), из них в 4 случаях слева и в 13 случаях справа; лицевую артерию – в 20 (51,28%), из них в 7 случаях слева и в 13 случаях справа.

Верхняя щитовидная артерия отходила от НСА на уровне подъязычной кости, резко поворачивала вниз, разделяясь на ветви (рис. 5). Однако в большинстве случаев ее ветви не контрастировались.

Язычная артерия во всех случаях начиналась выше верхней щитовидной артерии, направлялась кпереди (рис. 2, 4, 5). Ее ветвь к подъязычной кости (а. suprahyoideus) была контрастирована только в единичных случаях, она проходила параллельно верхней щитовидной артерии (рис. 4). А. sublingualis проходила параллельно язычной артерии у нижнего края тела НЧ. Глубокая артерия языка и дорсальные ветви артерии языка направлялись косо вверх и кпереди, пересекая тело НЧ (рис. 4, 6). Ветви язычной артерии определялись на ангиограммах только у 2 (5,12%) пациентов.

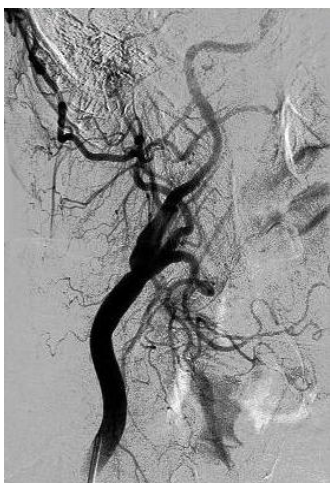

Рис. 4.

Визуализация передних, задних и конечных ветвей правой НСА при внутривенной каротидной ангиографии в боковой проекции у женщины 65 лет. Общий щитовидноязычный ствол. Удовлетворительное контрастирование ветвей верхней щитовидной и язычной артерий

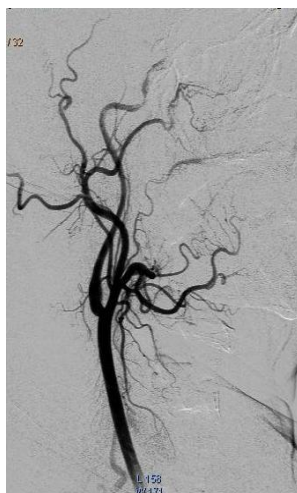

Рис. 5.

Визуализация передних, средних, задних и конечных ветвей правой НСА при внутривенной каротидной ангиографии в боковой проекции у женщины 58 лет. Удовлетворительное контрастирование ветвей верхней щитовидной артерии

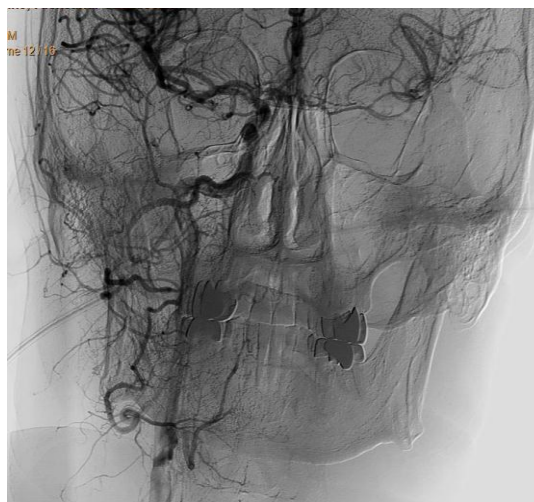


Рис. 6.

Визуализация мелких ветвей правой НСА при внутривенной каротидной ангиографии в прямой проекции у мужчины 51 года. Контрастирование глубокой артерии языка

Лицевая артерия на боковых снимках начиналась от передней поверхности НСА выше язычной артерии, в большинстве случаев на уровне угла НЧ. Она отличалась извитостью, обходила тело НЧ и поднималась кпереди и вверх по направлению к медиальному углу глаза. Однако ни на одном снимке лицевая артерия не доходила до медиального угла глаза. В большинстве случаев контрастирование ее заканчивалось на уровне нижних или верхних зубов (рис. 3, 5). У 11 (28,21%) пациентов лицевая артерия образовывала петли (рис. 1–4).

Из ветвей лицевой артерии контрастировались подбородочная у 3 (7,69%) (рис. 7) и восходящая небная – у 2 (5,13%) пациентов (рис. 8). Восходящая небная артерия была контрастирована только в 1 (2,56%) случае. Она проходила впереди НСА медиально, затем направлялась косо вверх, проекция ее находилась медиальнее от идущей кверху лицевой артерии (рис. 6). Контрастирование других ветвей лицевой артерии было сомнительным.

Из задней группы ветвей НСА затылочную артерию визуализировали у 13 (33,33%) пациентов, из них в 5 случаях слева и в 8 случаях справа; заднюю ушную – в 6 (43,59%), по 3 случая с каждой стороны (рис. 2–5). Задние ветви четко контрастировались только в боковой проекции, их начало в прямой проекции не определялось. При этом на ангиограммах в боковой проекции затылочная артерия находилась на медиальной стороне верхушки сосцевидного отростка, а задняя ушная артерия – на латеральной. У ряда пациентов ветви затылочной артерии были хорошо видны в проекции теменной, затылочной костей и мягких тканей шеи (рис. 3, 4).

Из средней группы ветвей НСА восходящую глоточную артерию на боковых снимках визуализировали у 5 (12,82%), из них в 1 случае слева и в 4 случаях справа. В прямой проекции устье восходящей глоточной артерии не визуализировалось, так как наслаивалось на проекцию ВСА.

Из конечных ветвей НСА поверхностную височную артерию в боковой проекции визуализировали у 5 (10,26%) больных, в 3 случаях справа и 2 случаях слева; верхнечелюстную артерию (ВЧА) – у 14 (35,90%) пациентов, в 5 случаях слева и в 9 – справа (рис. 2, 4, 5).

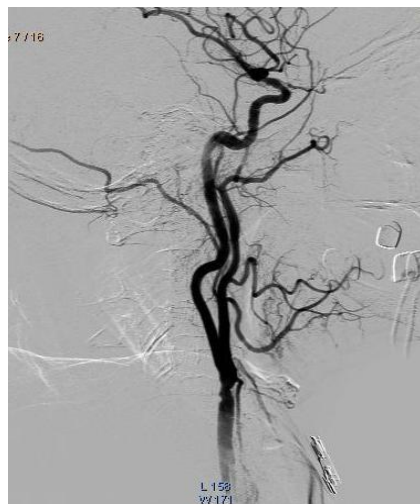

Рис. 7.

Визуализация передних, средних, задних и конечных ветвей правой НСА при внутривенной каротидной ангиографии в боковой проекции у женщины 65 лет. Контрастирование ветвей лицевой (подбородочная) и язычной (подъязычная) артерий

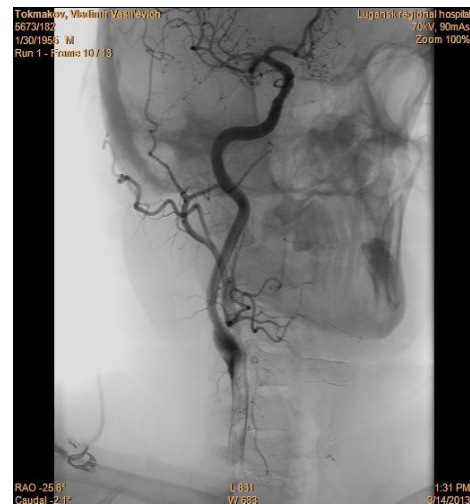

Рис. 8.

Визуализация мелких ветвей правой НСА при внутривенной каротидной ангиографии в полубоковой проекции у мужчины 58 лет. Контрастирование восходящей небной ветви лицевой артерии

В боковой проекции поверхностная височная артерия проходила позади височно-нижнечелюстного сустава, затем в проекции височной кости поднималась косо вверх (рис. 2-5). Поперечная лицевая и скулоглазничная артерии направлялись косо вперед и немного кверху. Из ветвей ВЧА визуализировали только 3 сосуда: нижнюю альвеолярную артерию – у 4 (10,26%) пациентов, из них по 2 случая слева и справа, среднюю менингеальную артерию – у 3 (7,69%) пациентов, из них в 1 случае слева и в 2 случаях справа; а. masseterica – у 3 (7,69%) пациентов, из них в 1 случае слева и в 2 случаях справа. Конечные ветви ВЧА не были контрастированы (задняя верхняя альвеолярная артерия, подглазничная артерия). Нисходящая небная артерия и клинонебная артерия на ангиограммах также не определялась.

Выводы.

В результате проведенного исследования можно заключить, что внутриартериальная ангиография является адекватным методом оценки артерий, кровоснабжающих верхнюю и нижнюю челюсти, при заранее планируемой необходимости исследования мелких сосудов челюстно-лицевой области и корректном подборе специалистом-рентгенологом соответствующей методики.

В перспективе дальнейших исследований целесообразно провести сравнение возможностей визуализации ветвей наружной сонной артерии при внутриартериальной ангиографии и компьютерной томографии с ангиографией.

Литература

1. Arterial blood supply of the maxillary sinus / [H. Traxler, A. Windisch, U. Geyerhofer et al.] // Clin. Anat. – 1999. – Vol. 12 (6). – P. 417-421.
2. Blood supply to the maxillary sinus relevant to sinus floor elevation procedures / [P. Solar, U. Geyerhofer, H. Traxler et al.] // Clin. Oral Implants Res. – 1999. – Vol. 10 (1). – P. 34-44.
3. Choi J. The clinical anatomy of the maxillary artery in the pterygopalatine fossa / J. Choi, H. S. Park // J. Oral Maxillofac. Surg. – 2003. – Vol. 61 (1). – P. 72-78.
4. Maxilla allograft for transplantation: an anatomical study / [I. Yazici, T. Cavusoglu, A. Comert et al.] // Ann. Plast. Surg. – 2008. – Vol. 61 (1). – P. 105-113.
5. Maxillary functional reconstruction using a reverse facial artery-submental artery mandibular osteomuscular flap with dental implants / [W. L. Chen, M. Zhou, J. T. Ye et al.] // J. Oral Maxillofac. Surg. – 2011. – Vol. 69 (11). – P. 2909-2914.
6. McCarthy C. M. Microvascular reconstruction of oncologic defects of the midface / C. M. McCarthy, P. G. Cordeiro // Plast. Reconstr. Surg. – 2010. – Vol. 126 (6). – P. 1947-1959.
7. Otake I. Clinical anatomy of the maxillary artery / I. Otake, I. Kageyama, I. Mataga // Okajimas Folia Anat. Jpn. – 2011. – Vol. 87 (4). – P. 155-164.
8. Prevalence, diameter and course of the maxillary intraosseous vascular canal with relation to sinus augmentation procedure: a radiographic study. / [O. Mardinger, M. Abba, A. Hirshberg, D. Schwartz-Arad] // Int. J. Oral Maxillofac. Surg. – 2007. – Vol. 36 (8). – P. 735-738.



9. Vascular connections of the lateral wall of the sinus: surgical effect in sinus augmentation / [B. Ella, C. Sédarat, C. Noble et al.] // Int. J. Oral Maxillofac. Implants. – 2008. – Vol. 23 (6). – P. 1047-1052.

MORPHOLOGICAL PECULIARITIES OF BLOOD SUPPLY OF JAWS AT INTRAARTERIAL CAROTID ANGIOGRAPHY

**I.V. ANDREEVA¹, V.V. VOLIKOV¹
M.M. ONOPRIENKO¹, N.A. SHAPOVALOV²
D.A. NEKRASOV²**

¹⁾ *Lugansk State Medical
University,
Ukraine*

²⁾ *Lugansk Regional
Clinical Hospital,
Ukraine*

*e-mail: prof.andreeva.irina.2012
@yandex.ru*

The analysis of intraarterial carotid angiography of 39 patients is spent. It is established that the common, external and internal carotid arteries were adequate visualized in all the cases. In common cases the superior thyroid, lingual, facial, occipital and posterior auricular branches of the external carotid artery had satisfactory contrast view. The maxillary artery and its branches were found in some cases. A quality of visualization of large and small vessels depends on exposition of angiography. Therefore the intraarterial angiography is an adequate method to value the arteries supplied the maxilla and mandibula in condition of planned necessity of visualization of small vessels and correct choose of parameters of angiography by radiologist.

Key words: intraarterial carotid angiography, blood supply of jaws.