

**ФОТОЗАДАЧА**

© СНАРСКАЯ Е.С., ГРИШИНА В.Б., 2015  
УДК 616.511

## Множественные узловатые высыпания на коже шеи, верхней половины грудной клетки и верхних конечностей

*Снарская Е.С., Гришина В.Б.*

Кафедра кожных и венерических болезней им. В.А. Рахманова (зав. – проф. О.Ю. Олисова) ГБОУ ВПО Первый МГМУ им. И. М. Сеченова Минздрава России, 119991, г. Москва

Бо ль н а я М . , 58 лет, считает себя больной в течение 1,5 года, когда заметила увеличение шейных лимфатических узлов и появление высыпаний в виде мелких бляшек (рис. 1) на коже

шеи, грудной клетки и верхних конечностей. Из анамнеза известно, что 4 года назад было обнаружено образование в левой молочной железе. Патогистологическая картина представлена на рис. 2.

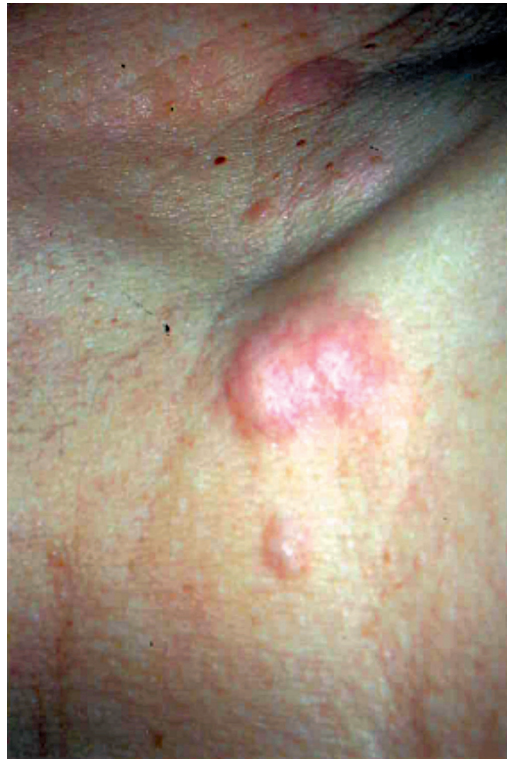

Рис. 1

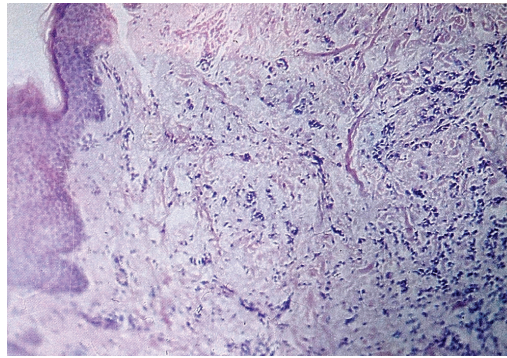


Рис. 2

**Сведения об авторах:**

*Снарская Елена Сергеевна* – доктор мед. наук, профессор (snarskaya-dok@mail.ru); *Гришина Валерия Борисовна*, аспирант (dzhavaha@mail.ru).

**Corresponding author:**

Snarskaya Elena, MD, PhD, D.Sc., prof. (snarskaya-dok@mail.ru).

**Диагноз:** узловой метастаз низкодифференцированного рака молочной железы в кожу.

**Патогистология:** скопления мелких полиморфных клеток, расположенных цепочками в утолщенной фиброзированной дерме и просвете лимфатических щелей.

**Краткие данные.** Метастаз (от древне-греч. *μετάστασις*, «перемещение, смена положений») – отдаленный вторичный очаг патологического процесса, возникший при перемещении вызывающего его начала (опухолевых клеток, микроорганизмов) из первичного очага болезни через ткани организма [1]. Опухолевые метастазы в кожу формируются из злокачественных клеток других органов и тканей и составляют от 2 до 10% всех случаев метастазирования [2]. У женщин наибольшее количество (69% всех метастазов) приходится на рак молочной железы (РМЖ), у мужчин на эту нозологию приходится только около 2% [3]. Средний возраст больных при появлении метастазов РМЖ составляет 54 года [4]. Метастазирование происходит тремя путями: механически (по лимфатическим сосудам в анатомической близости опухоли), органоспецифически (избирательная фиксация опухолевых клеток в том или ином органе) и беспорядочно (независимо от перечисленных механизмов) [5].

В анамнезе больных с выявленными метастазами часто присутствует злокачественная опухоль молочной железы, но иногда они могут быть первым ее симптомом («немая» опухоль) [2].

Формы метастазов:

- узловая – единичные или множественные безболезненные, четко ограниченные, подвижные узлы диаметром от 2 до 3 см, красно-синюшного цвета, плотной консистенции [3];
- узелковая – единичные или множественные, изолированные, плотные, малоподвижные, безболезненные узелки красно-розоватого цвета или цвета нормальной кожи диаметром от 0,5 до 1 см; очаги имеют склонность к изъязвлению [3, 4];
- рожеподобная – напоминает рожевое воспаление, в отличие от которого процесс прогрессирует не столь быстро и не сопровождается значительным подъемом температуры; пораженная молочная железа гиперемирована, увеличена в объеме за счет плотного отека; через некоторое время очаг приобретает желтоватый оттенок, уплотняется, на поверхности появляются телеангиэктазии, узелки и узлы [3, 5];
- панцирная (склеродермоподобная) – наиболее редкая форма, представлена одной или несколькими склеродермоподобными бляшками, располагающимися на коже волосистой части головы и верхней части груди [3, 5];
- телеангиэктатическая – напоминает лимфангиому, проявляется лимфопластулезными папуловезикулами диаметром от 1 до 2 мм [3];
- экземопоподобная (рак Педжета) – экземопоподобное поражение соска и околососкового кружка молочной железы [3, 4].

Гистологически выделяют несколько типов строения метастазов: аденокарциноматозный, плоскоклеточный, светло-клеточный, крупноклеточный, альвеолярный, недифференцированный. В основном гистологическая картина первичных и метастатических опухолей сходна, но метастатические очаги чаще менее дифференцированы [5].

Метастаз РМЖ в кожу необходимо дифференцировать с нейроболастомой, имплантационной и волосяной кистами, телеангиэктатической гранулемой, гнездовой алопецией, лимфангиомой, ограниченной склеродермией, экземой сосков, рожей [3–5].

Диагностика такого рода поражений порой затруднена и должна основываться на данных клинической картины заболевания, наличии в анамнезе злокачественной опухоли молочной железы и данных диагностической биопсии кожи с иммунофенотипированием [3, 5].

Возникновение кожных метастазов ассоциируется с плохим прогнозом [6], однако РМЖ является исключением, при котором процесс может длиться годами [3]. Продолжительность жизни при РМЖ с метастазами в кожу от момента постановки диагноза составляет в среднем 64 мес. Вероятность прожить 5 лет с метастатическим поражением кожи при РМЖ составляет 72,3% [4].

Лечение заключается в иссечении одиночных метастазов, если состояние больной позволяет [3].

## ЛИТЕРАТУРА

1. Malanchi I., Santamaria-Martinez A., Susanto E., Peng H., Lehr H.A., Delaloye J.F., Huelksen J. Interactions between cancer stem cells and their niche govern metastatic colonization. *Nature*. 2012; 481(7379): 85–9. doi: 10.1038/nature10694.
2. Лезвинская Е.М., Молочков В.А., Казанцева И.А., и др. Метастазы в кожу злокачественных опухолей внутренних органов (особенности диагностики). *Российский журнал кожных и венерических болезней*. 2001; 3: 4–9.
3. Фицпатрик Т., Джонсон Р., Вульф К., Полано М., Сюрмонд Д. *Дерматология. Атлас-справочник*. Пер. с англ. М.: Практика; 1999: 286–9.
4. Михеева О.Ю. Метастатическое поражение кожи при наиболее распространенных злокачественных новообразованиях: Автореф. дис. ... канд. мед. наук. М.: 2011.
5. Иванов О.Л., ред. *Кожные и венерические болезни: справочник*. М.: Медицина; 2007.
6. Ламоткин И.А. *Опухоли и опухолеподобные поражения кожи*. Атлас. М.: Медицина; 2006.

Поступила 24.11.14

## REFERENCES

1. Malanchi I., Santamaria-Martinez A., Susanto E., Peng H., Lehr H.A., Delaloye J.F., Huelksen J. Interactions between cancer stem cells and their niche govern metastatic colonization. *Nature*. 2012; 481(7379): 85–9. doi: 10.1038/nature10694.
2. Lezvin'skaya E.M., Molochkov V.A., Kazantseva I.A., et al. Metastases in the skin malignant tumors of the internal organs (diagnostic features). *Rossiyskiy zhurnal kozhnykh i venericheskikh bolezney*. 2001; 3: 4–9. (in Russian)
3. Fitzpatrick T., Johnson R., Wolff K., Polano M., Suurmond D. *Dermatology. Color Atlas and Synopsis*. Moscow: Praktika; 1999. (in Russian)
4. Mikhayeva O.Yu. *Metastatic skin lesion with the most common malignant tumors*. Dis. Moscow; 2011. (in Russian)
5. Ivanov O.L., ed. *Skin and venereologic diseases*. Moscow: Medicine; 2007. (in Russian)
6. Lamotkin I.A. *Tumors and tumor-like lesions of the skin*. Atlas. Moscow: Meditsina; 2006. (in Russian)

Поступила 24.11.14  
Received 24.11.14