

# Микрохирургическая реконструкция аэродигестивного тракта толстокишечно-подвздошным аутоотрансплантатом у больного раком гортаноглотки

М.В. Ратушный, А.П. Поляков, Д.В. Сидоров, А.А. Троицкий, О.В. Маторин, Ф.Е. Севрюков, М.М. Филюшин

Московский научно-исследовательский онкологический институт им. П.А. Герцена – филиал ФГБУ «Федеральный медицинский исследовательский центр им. П.А. Герцена» Минздрава России, Россия, 125284, Москва, 2-й Боткинский проезд, 3

Контакты: Михаил Владимирович Ратушный [myr75@mail.ru](mailto:myr75@mail.ru)

**Цель исследования:** разработка нового способа реконструкции верхних отделов аэродигестивного тракта с использованием микрохирургического толстокишечно-подвздошного аутоотрансплантата, позволяющего одновременно восстановить пищеводную и голосовую функции.

Приведен клинический пример успешного лечения больного местно-распространенным раком гортаноглотки, которому на хирургическом этапе лечения после ларингэктомии с циркулярной резекцией гортаноглотки была произведена микрохирургическая реконструкция верхних отделов аэродигестивного тракта с использованием свободного толстокишечно-подвздошного аутоотрансплантата.

Использование толстокишечно-подвздошного аутоотрансплантата при реконструкции верхних отделов аэродигестивного тракта позволило после ларингэктомии с циркулярной резекцией гортаноглотки одновременно восстановить пациенту как пищеводную, так и голосовую функции.

**Выводы:**

1. Применение данного аутоотрансплантата в качестве пластического материала позволяет одновременно полноценно восстановить как пищеводную, так и голосовую функции при циркулярных дефектах верхних отделов аэродигестивного тракта.
2. Илеоцекальный клапан, входящий в состав комбинированного аутоотрансплантата, предотвращает аспирацию слюны и пищи в трахею через трахео-глоточный шунт.
3. Слизистый секрет аутоотрансплантата не обладает агрессивным воздействием на слизистую оболочку трахеи, что позволяет реализовывать план голосовой реабилитации.
4. Отсутствует функциональный и эстетический ущерб в донорской зоне после формирования лоскута.
5. Данный способ реконструкции значительно сокращает время реабилитации, а также снижает уровень инвалидизации пациента.

**Ключевые слова:** аэродигестивный тракт, подвздошно-толстокишечный аутоотрансплантат, рак гортаноглотки, микрохирургическая реконструкция, илеоцекальный клапан, реабилитация, пищеводная функция, голосовая функция, ларингэктомия, циркулярная резекция гортаноглотки, инвалидизация

## Microsurgical reconstruction of the aerodigestive tract with colonic-ileal autogenic graft in patients with hypopharynx cancer

M. V. Ratushny, A. P. Polyakov, D. V. Sidorov, A. A. Troitsky, O. V. Matorin, F. E. Sevryukov, M. M. Filyushin

P. A. Herzen Moscow Research Oncology Institute – Branch of P. A. Herzen Federal Medical Research Center, Ministry of Health of Russia, 3, Second Botkinskiy proyezd, Moscow, 125284, Russia

**Study objective:** development of the new method of reconstruction of upper section of the aerodigestive tract with the use of a microsurgical colonic-ileal autogenic graft that allows instant recovery of the food passage and voice function.

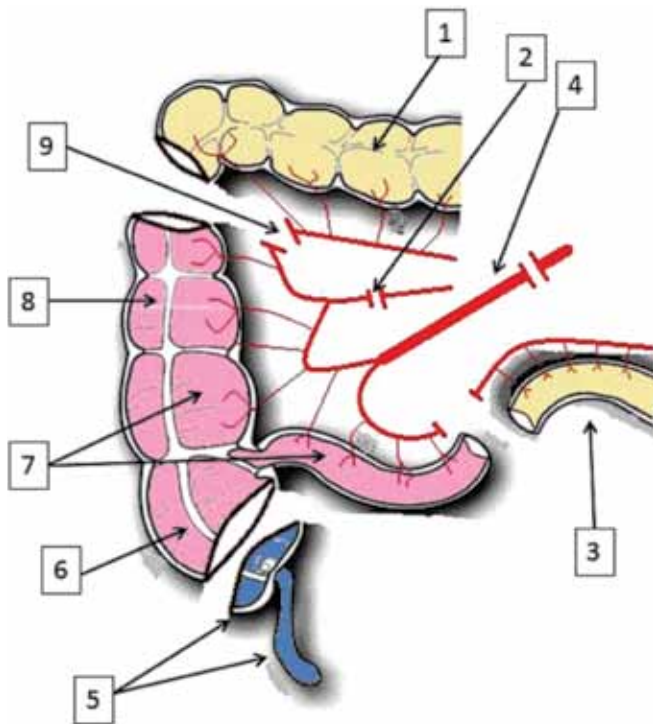
A clinical case of successful treatment of a patient with locally distributed hypopharynx cancer is provided, regarding which microsurgical reconstruction of upper sections of the aerodigestive tract was performed with a free colonic-ileal autogenic graft at the surgical stage of therapy after laryngectomy with sleeve resection of the hypopharynx.

The use of a colonic-ileal autogenic graft in the course of reconstruction of upper sections of the aerodigestive tract allowed instant recovery of both food passage and voice function for the patient after laryngectomy with sleeve resection of the hypopharynx.

**Conclusions:**

1. Application of this autogenic graft as a plastic material allows recovering both food passage and voice function instantly and completely with circular defects of upper sections of the aerodigestive tract.
2. The ileocecal valve included into the structure of the combined autogenic graft prevents saliva and food aspiration into the trachea through the tracheo-oesophageal shunt.
3. Mucous secretion of the autogenic graft has no aggressive action on the mucous membrane of the trachea, which allows implementation of the vocal rehabilitation plan.
4. After the flap formation, there is no functional or aesthetic damage in the donor area.
5. This reconstruction method cuts down the rehabilitation time significantly as well as decreases the patient's disability level.





**Рис. 2.** Схема формирования толстокишечно-подвздошного аутотрансплантата: 1 – поперечная ободочная кишка; 2 – место пересечения *a. et v. colica dextra*; 3 – подвздошная кишка; 4 – сосудистая ножка толстокишечно-подвздошного аутотрансплантата (*a. et v. ileocolica*); 5 – резецированные купол слепой кишки с аппендиксом; 6 – слепая кишка; 7 – толстокишечно-подвздошный аутотрансплантат; 8 – восходящая ободочная кишка; 9 – место пересечения правой ветви *a. et v. colica media*

рингита – без эффекта. Летом 2014 г. осмотрен лор-врачом по месту жительства – выявлено опухолевое образование гортаноглотки. Для дообследования и лечения обратился в МНИОИ им. П.А. Герцена.

**При поступлении:** состояние больного относительно удовлетворительное. Рост 178 см, вес 66 кг. Дыхание через верхние дыхательные пути не затруднено. Питание через рот только полужидкой и жидкой пищей, прохождение твердой пищи затруднено. Акт глотания не нарушен. При осмотре: визуально область шеи не изменена, гортань подвижна, симптом крепитации сохранен. Рот открывается свободно. На шее пальпаторно увеличенные лимфатические узлы не определяются.

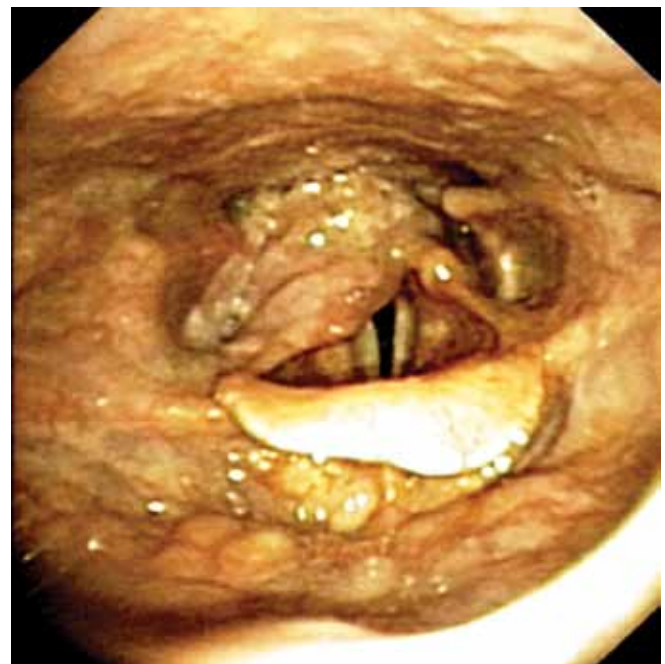**Фиброскопия:** носовые ходы свободны, раковины анатомичны, хоаны не сужены. Слизистая носо- и ротоглотки гладкая. Корень языка эластичен. Надгортанник обычной формы и размеров. В гортаноглотке по всем стенкам правого грушевидного синуса, включая наружные поверхности правой черпалонадгортанной складки, правого черпаловидного хряща и межчерпаловидную область определяется крупнобугристая опухолевая инфильтрация с поверхностным некрозом и частичным распадом тканей (рис. 3). Имеется распространение опухоли на устье пищевода, но дистальная граница видеобронхо-

скопом не определялась из-за угрозы развития осложнений. Левый грушевидный синус свободен. Ограничение подвижности правой половины гортани. Анатомия вестибулярного, среднего и подскладочного отделов гортани не изменена, просвет трахеи свободен на всем протяжении, карина острая. Заключение: рак гортаноглотки справа с переходом на устье пищевода.

**При гистологическом исследовании биоптата** из опухоли правого грушевидного синуса: плоскоклеточный орговеающий рак.

**Компьютерная томография (КТ) шеи:** в просвете гортаноглотки с переходом на гортань преимущественно по задней полуокружности на расстоянии 25 мм от верхнего контура надгортанника определяется опухолевая инфильтрация без четких контуров размерами до 36 × 20 мм в аксиальном сечении, протяженностью до 31 мм. Верхний край опухоли отмечается на уровне правого грушевидного синуса с тотальным вовлечением его в процесс, нижний – на уровне черпаловидных хрящей. Опухоль инфильтрирует правую черпалонадгортанную складку, нижний констриктор глотки прилежит к правому черпаловидному хрящу без признаков его деструкции (на этом уровне просвет гортани сужен до 20 × 8 мм), прилежит к пищеводу на уровне его начального отдела, судить о степени вовлеченности в процесс затруднительно. Щитовидный хрящ без признаков деструкции. Измененные лимфатические узлы на уровне исследования не определяются. Заключение: КТ-картина рака гортаноглотки с переходом на гортань (рис. 4).

**Ультразвуковое исследование (УЗИ) шеи, брюшной полости, забрюшинного пространства:** в проекции гор-



**Рис. 3.** Эндоскопия опухоли гортаноглотки





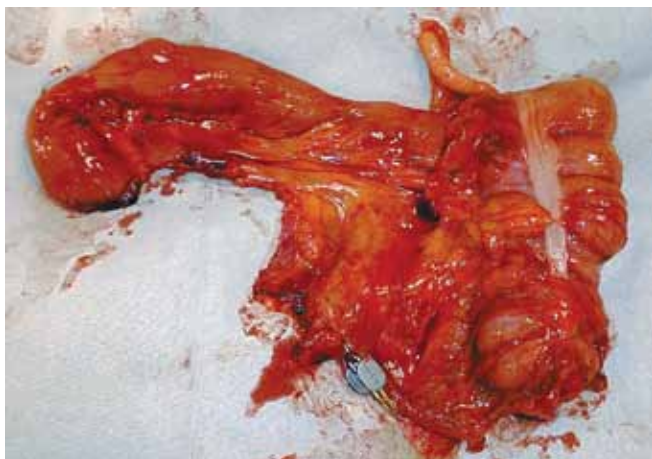

Рис. 8. Сформированный толстокишечно-подвздошный аутотрансплантат

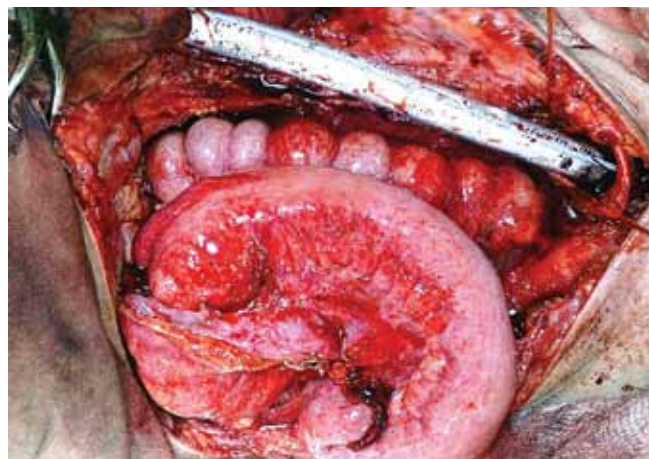


Рис. 9. Сформированы пищевые анастомозы на шее

в позиции глотки. Резецирован купол слепой кишки с аппендиксом. Сформирован оро-цекальный анастомоз по типу «конец в конец», далее сформирован асцендо-эзофагеальный анастомоз по типу «конец в конец», при этом установлен назогастральный зонд (рис. 9). Произведена окончательная резекция трахеи на уровне 3-го и 4-го полуколец по правой боковой стенке (рис. 10). Далее выполнено формирование трахео-глоточного шунта путем наложения анастомоза между подвздошной кишкой аутотрансплантата и боковым отверстием трахеи по правой боковой стенке по типу «конец в бок» (рис. 11). Оформлена конечная трахеостома. Рана шеи дренирована латексными выпускниками и ушита частично без натяжения. Дефект кожных покровов раны шеи восстановлен расщепленной кожей с правого бедра (рис. 12). Параллельно установлен дренаж по правому латеральному каналу брюшной полости. Лапаротомная рана ушита послойно наглухо. Спирт. Асептические наклейки. Конец операции.

Плановое морфологическое исследование удаленного препарата: высокодифференцированный плоскоклеточный рак гортаноглотки с изъязвлением, очагами некроза. Опухоль инфильтрирует слизистую гортаноглотки с переходом на черпалонадгортанную складку справа, врастает в правый черпаловидный хрящ, выходит в прилежащие мягкие ткани справа, подрастает к щитовидному хрящу без инвазии в него. В краях резекции без опухолевого роста. В щитовидной железе — микро-, макрофолликулярный коллоидный зоб, без опухолевого роста. В 2 исследованных лимфатических узлах — метастазы высокодифференцированного плоскоклеточного рака, без инвазии за пределы капсулы.

Течение послеоперационного периода гладкое. Ауто-трансплантат прижился. Раны зажили первичным натяжением. Швы сняты. При рентгенологическом исследовании акта глотания через 2 нед после операции отмечено свободное прохождение контраста по глотке в пищевод, заброса контраста в трахею не выявлено (рис. 13). Уболь-

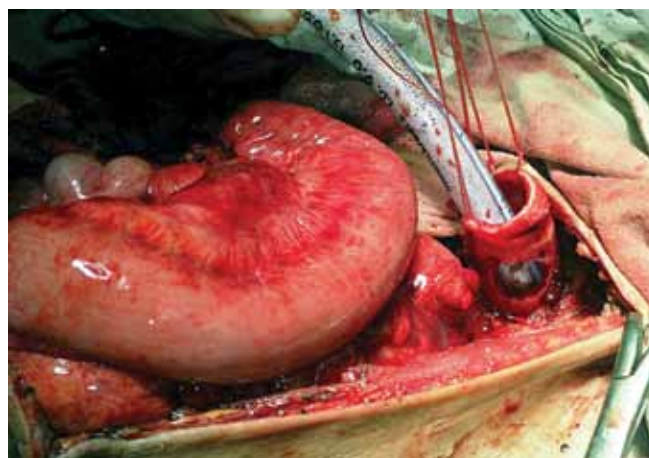


Рис. 10. Окончательная боковая резекция трахеи

ного удален назогастральный зонд и восстановлено питание через рот.

**Вторым этапом** хирургического лечения 03.10.2014 выполнена лимфодиссекция на шее слева.

Плановое морфологическое исследование удаленного препарата: в одном из удаленных лимфатических узлов — метастаз высокодифференцированного плоскоклеточного рака, без выхода за пределы капсулы, в остальных — гистиоцитоз синусов, очаговое жировое замещение лимфоидной ткани.

Течение послеоперационного периода гладкое. После заживления раны шеи начата тренировка голосообразования путем временного перекрытия просвета конечной трахеостомы на выдохе большим пальцем руки, при этом выдыхаемый воздух через подвздошно-трахеальный анастомоз попадал в трахео-глоточный шунт и далее в полость рта. Больной начал произносить отдельные внятные и громкие слова. В удовлетворительном состоянии пациент выписан из стационара с окончательным диагнозом «рак гортаноглотки с двусторонними метаста-

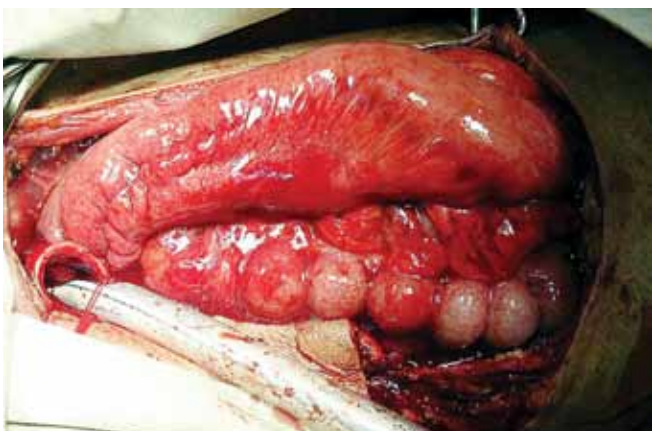
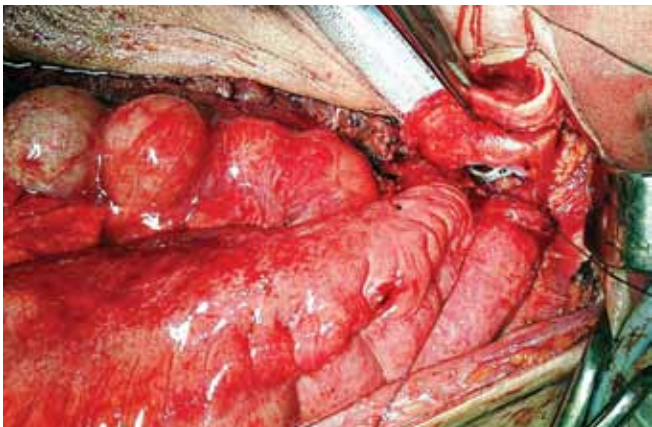


Рис. 11. Формирование трахео-глоточного шунта с наложением под-вздошно-трахеального анастомоза по типу «конец в бок»

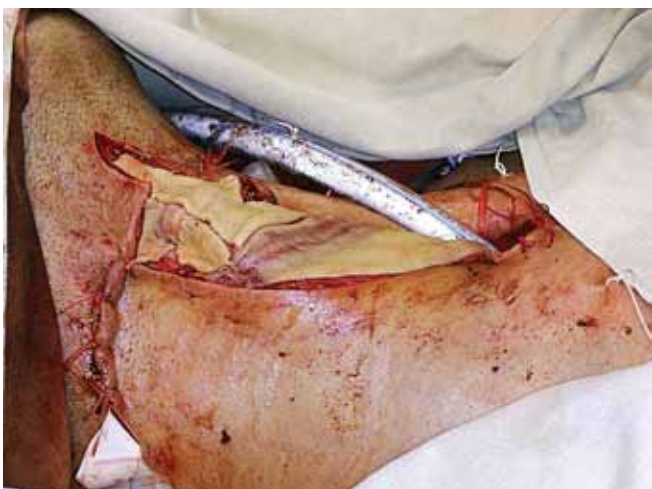

Рис. 12. Окончательный вид раны

зами в лимфатические узлы шеи IVa стадии pT4aN2M0, состояние после хирургического лечения в 2014 г.».

В настоящее время больной находится под динамическим наблюдением. При контрольном осмотре через 3 мес после операции диспептического синдрома или других

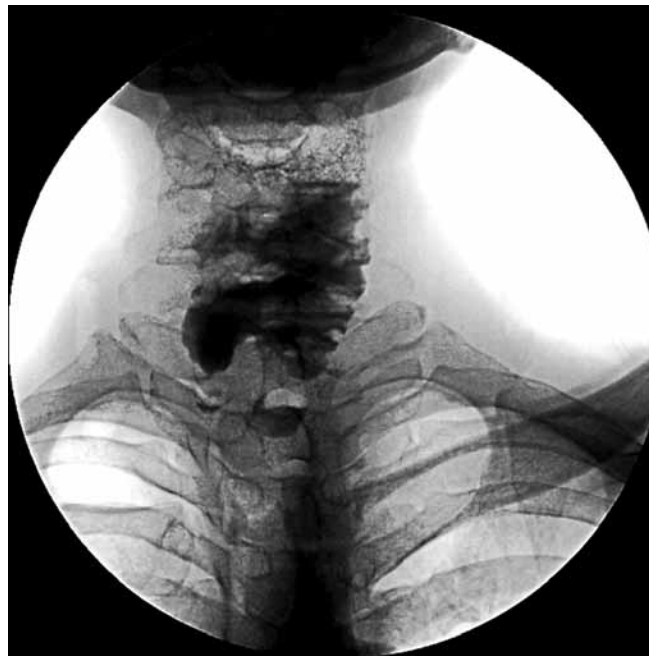

Рис. 13. Рентгенологическое исследование пассажа бария по глотке

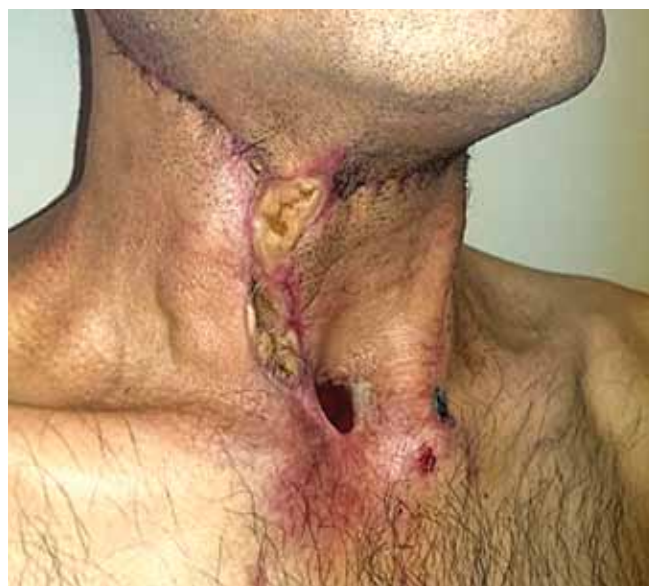

Рис. 14. Вид больного через 3 мес после операции

функциональных нарушений у пациента не наблюдается. Отмечается адекватное питание через рот, прибавка в весе и восстановление голосовой функции (рис. 14).

#### Заключение

Значительная распространенность рака гортано-глотки, сложность и стойкость нарушенных функций дыхания, речи, глотания, сопровождающихся длительной и нередко стойкой утратой трудоспособности, ставят проблему реабилитации и качества жизни больных

в ряд важнейших медико-социальных задач. Представленное наблюдение демонстрирует возможность и безопасность нового способа в реконструктивной хирургии у больных раком гортаноглотки.

Данный способ позволяет в один хирургический этап выполнить не только удаление пораженных опу-

холью органов, но и одновременно восстановить утраченные пищеводную и голосовую функции, при этом не прибегая к помощи искусственных протезов, а используя только собственные ткани. Благодаря этому значительно сокращается срок реабилитации и существенно улучшается качество жизни пациента.

## ЛИТЕРАТУРА

1. Каприн А.Д., Старинский В.В., Петрова Г.В. Злокачественные новообразования в России в 2012 году (заболеваемость и смертность). М., 2014. С. 31, 32. [Kaprin A.D., Starinskiy V.V., Petrova G.V. Malignant neoplasms in Russia in 2012 (morbidity and mortality rate). Moscow, 2014. Pp. 31, 32 (In Russ.)].
2. Каприн А.Д., Старинский В.В., Петрова Г.В. Состояние онкологической помощи населению России в 2012 году. М., 2013. С. 29. [Kaprin A.D., Starinskiy V.V., Petrova G.V. Status of oncology aid to the population of Russia in 2012. Moscow, 2013. P. 29 (In Russ.)].
3. Письменный В.И., Кривошеков Е.П., Осокин О.В., Письменный И.В. Оптимизация пластики глотки и пищевода у больных после удаления гортани. Мат. Всеросс. науч.-практ. конф. «Опухоли головы и шеи». Сибирский онкологический журнал 2006, прил. 1:87–8. [Pismennyi V.I., Krivoshchekov E.P., Osokin O.V., Pismennyi I.V. Optimization of plastics of the pharynx and esophagus of patients after laryngectomy. Materials of the All-Russian Research and Practical Conference «Tumors of the Head and Neck». Sibirskiy oncologicheskii zhurnal = Siberian Oncology Journal 2006, appendix 1:87–8 (In Russ.)].
4. Ольшанский В.О., Чиссов В.И., Решетов И.В. и др. Ларингэктомия с трахеопищеводным шунтированием и протезированием при раке гортани. М., 2004. С. 3. [Olshanskiy V.O., Chissov V.I., Reshetov I.V. et al. Laryngectomy with tracheoesophageal shunting and grafting with larynx cancer. Moscow, 2004. P. 3 (In Russ.)].
5. Чижевская С.Ю. Современные подходы повышения эффективности комбинированного лечения и оценка качества жизни больных раком гортани и гортаноглотки. Автореф. дис. ... д-ра мед. наук. Томск, 2013. [Chizhevskaya S.Yu. Modern approaches to improvement of efficiency of combined therapy and assessment of life standard of patients with larynx and hypopharynx cancer. Author's abstract... of MD thesis. Tomsk, 2013 (In Russ.)].
6. Старинский В.В., Александрова Л.М., Чиссов В.И. и др. Основные итоги четырёхлетнего опыта реализации мероприятий, направленных на совершенствование онкологической помощи населению России. Онкология. Журнал им. П.А. Герцена 2014;4:45–9. [Starinskiy V.V., Alexandrova L.M., Chissov V.I. et al. Main results of the four-year experience of implementation of events aimed at improvement of oncology aid to the population of Russia. Onkologiya. Zhurnal imeni P.A. Gerzena = Oncology. Journal named after P.A. Herzen 2014;4:45–9 (In Russ.)].
7. Семин Д.Ю., Медведев В.С., Мардынский Ю.С. и др. Комплексное лечение опухолей орофарингеальной зоны. Радиация и риск (Бюллетень Национального радиационно-эпидемиологического регистра) 2010;4(1):72. [Syomin D.Yu., Medvedev V.S., Mardynskiy Yu.S. et al. Complex therapy of oropharyngeal tumors. Radiatsiya i risk = Radiation and risk (Bulletin of the National Radiological and Epidemiological Register) 2010;4(1):72 (In Russ.)].