

Малоинвазивная хирургия кистозно-коллоидных узлов щитовидной железы

Петров В.Г.², Антонова Е.А.¹, Нелаева А.А.¹

¹ ГБУЗ ТО “Эндокринологический диспансер”, Тюмень

² ГОУ ВПО “Тюменская государственная медицинская академия”, кафедра хирургических болезней ФПК и ППС

Петров В.Г. – доктор мед. наук, профессор кафедры хирургических болезней ФПК и ППС ТюмГМА. Антонова Е.А. – врач-эндокринолог ГБУЗ ТО “Эндокринологический диспансер”. Нелаева А.А. – доктор мед. наук, профессор, главный врач ГБУЗ ТО “Эндокринологический диспансер”.

Представлен анализ использования малоинвазивных вмешательств – лазериндуцированной термотерапии (ЛИТТ), этаноловой деструкции (ЭД) под контролем УЗИ, сочетания этих методов – при лечении кистозно-коллоидных узлов (ККУ) щитовидной железы у 120 пациентов. ЭД выполнена 31 пациенту с кистозной дегенерацией в узле более 70%. Отмечено уменьшение среднего объема с $4,68 \pm 2,25 \text{ см}^3$ до $1,15 \pm 0,9 \text{ см}^3$. У 4 пациентов оставалась кистозная полость небольших размеров, которая потребовала проведения комбинированной ЛИТТ. Девяти пациентам проведена ЛИТТ солидного остатка объемом более 1 см^3 . Средний размер узловых образований через 6 мес после проведения первичной операции составил $0,9 \pm 0,3 \text{ см}^3$. КомбиЛИТТ выполнена 42 пациентам с кистозной дегенерацией от 20 до 70%. Объем узлов уменьшился с $7,98 \pm 4,56 \text{ см}^3$ до $1,87 \pm 0,9 \text{ см}^3$. Через 3 мес 11 пациентам с размером солидного остатка более 1 см^3 проведена ЛИТТ. У всех пациентов при осмотре через 3 мес отмечено уменьшение объема более чем на 50%. ЛИТТ выполнена 23 пациентам с крупными узлами и кистозными полостями менее 20% от объема узла. Отмечено уменьшение объема узлов с $2,89 \pm 1,25 \text{ см}^3$ до $1,42 \pm 0,8 \text{ см}^3$. Повторное проведение ЛИТТ потребовалось 2 пациентам. Через 6 мес средний объем узлов составил $0,7 \pm 0,2 \text{ см}^3$. ЛИТТ проведена 24 пациентам с небольшими кистозными узлами – до 1 см^3 . Отмечено уменьшение размера с $0,69 \pm 0,23 \text{ см}^3$ до $0,29 \pm 0,12 \text{ см}^3$. Дифференцированный выбор малоинвазивных методик лечения ККУ является эффективным и позволяет в большинстве случаев добиться уменьшения размера узлов.

Ключевые слова: кистозно-коллоидный зоб, лазериндуцированная термотерапия, этаноловая деструкция, малоинвазивная хирургия.

Minimally invasive surgery colloidal cystic thyroid nodules

Petrov V.G.², Antonova E.A.¹, Nelaeva A.A.¹

¹ Endocrinology Dispensary, Tyumen

² Tyumen State Medical Academy, Department of Surgical Diseases

An analysis of the use of minimally invasive interventions – laser-induced thermotherapy (LITT), ethanol destruction (ED) under ultrasound guidance, a combination of these methods in the treatment of cystic-colloidal nodes (CCN) of thyroid nodules in 120 patients. ED carried out in 31 patients with cystic destruction of a site of more than 70%. Marked decrease in the average volume with $4.68 \pm 2.25 \text{ cm}^3$ to $1.15 \pm 0.9 \text{ cm}^3$. In 4 patients remained cystic cavity of small size, which required a combination of LITT (CombiLITT). Nine patients underwent LITT solid residue of more than 1 cm^3 . The average size of nodules within 6 months after the primary surgery was $0.9 \pm 0.3 \text{ cm}^3$. CombiLITT performed in 42 patients with cystic cavity from 20 to 70%. The volume of units decreased from 7.98 ± 4.56 to $1.87 \pm 0.9 \text{ cm}^3$. After 3 months, 11 patients with the size of a solid residue of more than 1 cm^3 held LITT. All of them when viewed after 3 months observed decrease of more than 50%. LITT performed 23 patients with major nodes and cystic cavities less than 20% of the node. Marked decrease in the amount of nodes with $2.89 \pm 1.25 \text{ cm}^3$ to $1.42 \pm 0.8 \text{ cm}^3$. Retesting LITT took 2 patients. After 6 months, the average amount of units was $0.7 \pm 0.2 \text{ cm}^3$ LITT conducted in 24 patients with small cystic nodes to 1 cm^3 . Marked decrease in size from $0.69 \pm 0.23 \text{ cm}^3$ to $0.29 \pm 0.12 \text{ cm}^3$. Varied selection of minimally invasive treatment of CCN is effective and in most cases, to achieve reduction of the size of nodes.

Key words: cystic colloid goiter, laser-induced thermotherapy, ethanol destruction, minimally invasive surgery.



Петров Виктор Геннадьевич – e-mail: v_doc@mail.ru

Киста щитовидной железы (ЩЖ) представляет собой полостное, заполненное кистозной жидкостью образование в ткани железы. Истинные кисты, которые характеризуются наличием выстилки из фолликулярного эпителия, в ЩЖ встречаются крайне редко. Чаще встречаются ложные кисты, которые представляют собой кистозную дегенерацию коллоидного узла – кистозно-коллоидный узел (ККУ). Неравномерный рост эпителия и накопление коллоида вместе с перестройкой сосудистого русла иногда приводят к развитию дистрофических процессов, частичному или полному некрозу узла, что приводит к его превращению в кисту, содержащую жидкий коллоид с примесью измененной крови.

Кистозное перерождение может привести к быстрому увеличению узла. Если ККУ, который развивается медленно, как правило, не вызывает никакого дискомфорта у пациента, то после превращения его в кисту, в связи с быстрым, порой в течение нескольких часов, увеличением, у больного могут появиться клинически значимые ощущения дискомфорта в области ЩЖ. Быстрое увеличение узла, связанное с трансформацией его в кисту, может привести к ошибочному подозрению на злокачественную опухоль [4, 8].

Больные с кистами ЩЖ составляют довольно значительную группу (15–32%) среди больных с узловым зобом [10].

В лечении кистозных узлов ЩЖ хорошо зарекомендовал себя метод склеротерапии 96% раствором этанола. Методика предложена в 1990 г. Т. Livraghi. При оценке ее эффективности большинство авторов подчеркивают быструю и стойкую редукцию кист ЩЖ и узлов с преобладанием кистозного компонента [1–6, 9–13, 15, 16]. Однако большинство ККУ имеют в своей структуре значительную часть солидного компонента. Если склеротерапия способна эффективно редуцировать кистозную полость, эффективность этого метода в отношении солидного компонента узла недостаточно аргументирована [9].

Лазериндуцированная термотерапия (ЛИТТ), показавшая высокую эффективность при лечении солидных узлов, является малоэффективной при лечении ККУ, поскольку

в жидкой среде мощность лазерного излучения в большей степени поглощается жидкостью [14]. Однако разумное сочетание этих методов позволит значительно повысить эффективность малоинвазивного лечения ККУ ЩЖ.

Цель исследования – оптимизировать методы малоинвазивного лечения ККУ ЩЖ.

Материал и методы

Методика лечения ККУ ЩЖ имеет особенности в зависимости от размеров узла и выраженности кистозных изменений в нем. Так, по степени выраженности кистозных изменений в узлах их можно подразделить на 3 группы:

I группа – узлы с кистозной дегенерацией более 70% от общего объема узла;

II группа – узлы с кистозной дегенерацией от 20 до 70% от общего объема узла;

III группа – узлы с кистозной дегенерацией менее 20%.

Отдельно выделяются ККУ общим объемом менее 1 см³, поскольку тактические подходы к применению малоинвазивных методов лечения ККУ ЩЖ такого размера будут идентичными вне зависимости от степени выраженности кистозной дегенерации, а именно: во всех случаях проводится ЛИТТ.

Тактический алгоритм малоинвазивного лечения ККУ, используемого нами, представлен на рис. 1.

В лечении ККУ мы используем основные методики малоинвазивного лечения – этаноловую деструкцию (ЭД) и ЛИТТ. Методика ЛИТТ чаще всего используется для лечения солидных узлов, поскольку в жидкой среде мощность лазерного излучения значительно падает и прогревание ткани узла становится практически невозможным. Однако для лечения небольших узлов – объемом не более 1 см³ – данная методика вполне применима. Мы подводим конец световода к стенке кистозной полости. За счет прогрева ткани стенки узла происходит vaporизация жидкостного компонента и полость узла закрывается. Для более крупных узловых образований данная методика неприменима.

Узловые образования объемом более 1 см³ и объемом кистозной дегенерации более 70% (как правило, это тонкостенные кисты) целесообразно лечить с применением мето-

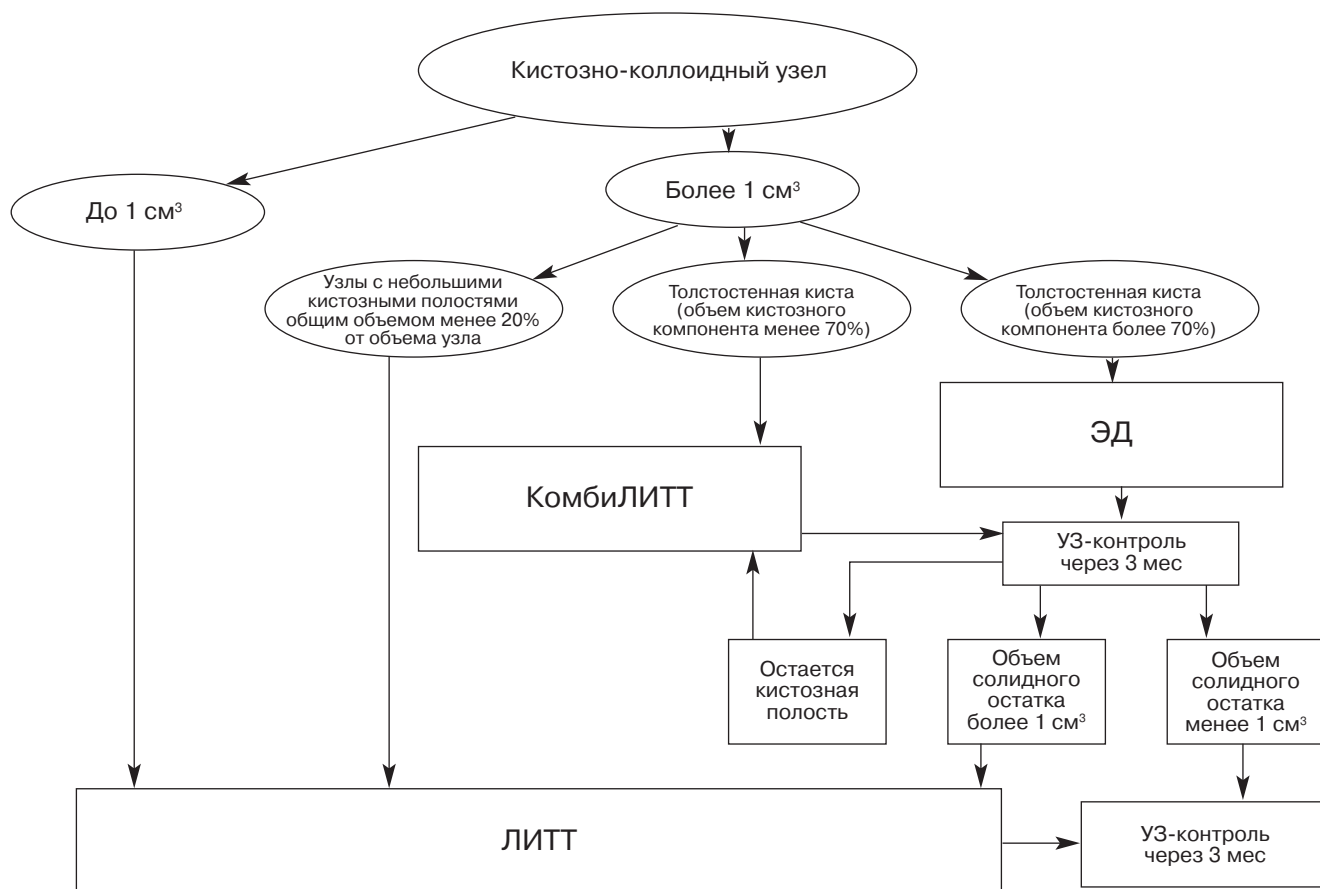


Рис. 1. Тактический алгоритм малоинвазивного лечения кистозно-коллоидных узлов щитовидной железы.

дики ЭД. В качестве склерозанта мы используем раствор этанола 96%. При узлах объемом до 5 см³ объем вводимого спирта составляет примерно 2/3 от объема удаленного коллоида. При более крупных узлах объем вводимого склерозанта составляет не более 1/2 от объема удаленного коллоида, но не менее 10 мл. В целом же объем вводимого склерозанта определяется визуальным контролем расправления полости кисты при его введении, чем можно добиться обработки всех стенок этанолом и возникновения асептического воспаления во всех ее участках и, соответственно, более надежного и полного ее склерозирования. Ультразвуковой контроль эффективности проведения ЭД проводим через 3 мес. Если остается солидный остаток объемом более 1 см³, то проводится его ЛИТТ. При меньшем размере остатка лечение прекращаем. Такую последовательность применения малоинвазивных методик мы называем **этапным** лечением.

При узлах с кистозной полостью менее 70% от общего объема узла применяем **комбинированную** методику лечения (КомбиЛИТТ). Суть ее заключается в том, что сначала через иглу эвакуируем кистозное содержимое, а далее через эту же иглу вводим лазерный световод и проводим ЛИТТ солидного остатка. Аналогичную комбинацию мы применяем и при сохранении небольшой полости после проведения ЭД.

При ККУ с небольшими полостями эвакуацию жидкости не производим, а проводим ЛИТТ. При этом необходимо конец световода поместить в солидном участке узла, а не в кистозной полости, что исключает снижение мощности лазерного луча в жидкой среде.

За период 2011–2013 гг. в Эндокринологическом диспансере г. Тюмени проведено лечение ККУ ЩЖ у 120 пациентов с применением малоинвазивных методов под контролем УЗИ. ЭД выполнена 31 пациенту I группы. КомбиЛИТТ выполнена 42 пациентам II груп-

Выполнение малоинвазивных методик лечения у пациентов с ККУ объемом более 1 см³

Группа больных	Первично	Через 3 мес	Через 6 мес
I группа (31 пациент)	ЭД (31 пациент)	КомбиЛИТТ (4 пациента) ЛИТТ (9 пациентов)	ЛИТТ (2 пациента)
II группа (42 пациента)	КомбиЛИТТ (42 пациента)	ЛИТТ (11 пациентов)	
III группа (23 пациента)	ЛИТТ (23 пациента)	ЛИТТ (2 пациента)	

пы. ЛИТТ выполнена 23 пациентам с крупными узлами, но с небольшими кистозными полостями (III группа) и 24 пациентам с кистами объемом до 1 см³.

Средний возраст пациентов составил $35,2 \pm 14,5$ лет. Среди пациентов было 4 мужчин (3,8%) и 102 женщины (96,2%).

УЗИ ЩЖ проводилось на аппарате Toshiba Aplio XG до и спустя 3 мес после лечения. Операция производилась под УЗ-контролем. При проведении ЛИТТ применялся аппарат "Лахта-милон" модель 1060/90. Средняя мощность луча составила $2,7 \pm 0,4$ Вт, длина волны – 910 нМ.

Результаты и их обсуждение

При небольших кистозных узловых образованиях ЩЖ была применена методика ЛИТТ у 24 пациентов. Средний объем узла до проведения ЛИТТ у этих пациентов был равен $0,69 \pm 0,23$ см³, через 3 мес – $0,29 \pm 0,12$ см³. Уменьшение объема узлов составило 58,3%. Среднее время воздействия лазера – $105,5 \pm 36,2$ с. Продолжительность процедуры при проведении ЛИТТ кистозных узлов была больше, чем при проведении данной процедуры при солидных узлах такого же объема, что можно объяснить частичной потерей мощности лазерного излучения в жидкой среде [6].

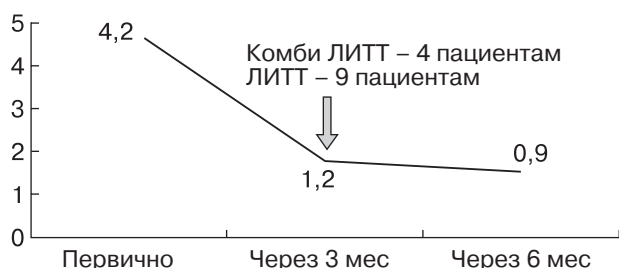


Рис. 2. Динамика регрессии узловых образований ЩЖ у пациентов I группы.

Последовательность выполнения лечебных мероприятий у пациентов с ККУ объемом более 1 см³ представлена в таблице.

Так, 42 пациентам I группы (тонкостенные кисты) первично проведена ЭД с использованием раствора этанола 96%. Средний объем узлов при первичном обращении составил $4,68 \pm 2,25$ см³. Средний объем эвакуированного коллоида составил $4,2 \pm 2,3$ мл. Средний объем введенного склерозанта – $3,2 \pm 1,2$ мл. При контрольном осмотре через 3 мес отмечено значительное уменьшение объема узлов. Средний размер составил $1,15 \pm 0,9$ см³. Абсолютное уменьшение объема ККУ составило 4,06, относительное уменьшение – 75,4%.

У 4 пациентов оставалась кистозная полость небольших размеров, которая потребовала проведения КомбиЛИТТ. Девяти пациентам проведена ЛИТТ солидного остатка объемом более 1 см³. Средний размер узловых образований через 6 мес после проведения первичной операции составил $0,9 \pm 0,3$ см³.

На рис. 2 наглядно показана динамика регрессии узловых образований у пациентов I группы. На диаграмме хорошо видно, что после первичного воздействия отмечается высокий темп регрессии, что можно объяснить механическим воздействием – эвакуацией кистозного содержимого, которое составляет большую часть узла у пациентов этой группы. В дальнейшем скорость регрессии снижается, однако остается вполне достаточной, чтобы констатировать факт клинического излечения.

Эффективность этапного лечения ККУ можно наглядно проиллюстрировать клиническим примером лечения пациентки Г., 29 лет.

Пациентка Г., 29 лет, обратилась с жалобами на чувство комка при глотании. Из анамнеза: впервые выявлен узловой зоб во время беременности. После родов отмечался быстрый рост узла.

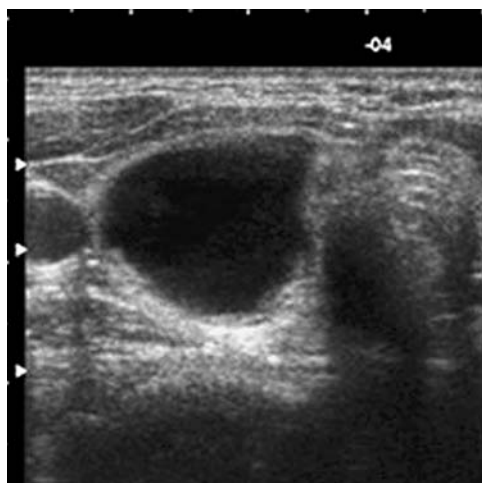


Рис. 3. Пациентка Г., 29 лет. Кистозный узел.

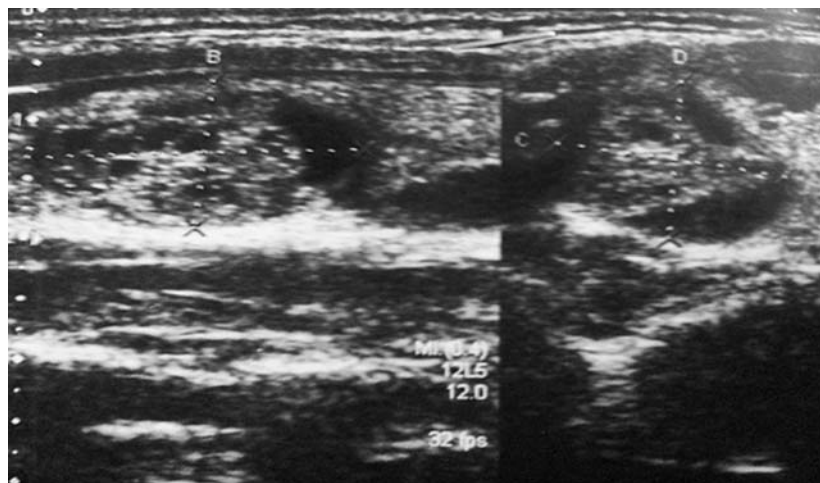


Рис. 4. Пациентка Г., 29 лет. Солидный остаток узла через 3 мес после проведения ЭД.

При УЗИ ЩЖ – узел солидно-кистозного характера $32 \times 22 \times 18$ мм, объем $6,1 \text{ см}^3$ (рис. 3). Выполнена ЭД узла.

В динамике (через 3 мес) узел представлен солидной тканью $24 \times 17 \times 18$ мм, объем $3,5 \text{ см}^3$. Выполнена ЛИТТ солидного остатка (рис. 4).

В динамике через 6 мес после начала лечения – объем узла уменьшился до $0,5 \text{ см}^3$ (рис. 5).

При лечении пациентов II группы у всех 42 человек нами использовалась методика КомбиЛИТТ. Средний объем ККУ у этих пациентов до лечения составил $7,98 \pm 4,56 \text{ см}^3$. Общий объем эвакуированной жидкости из

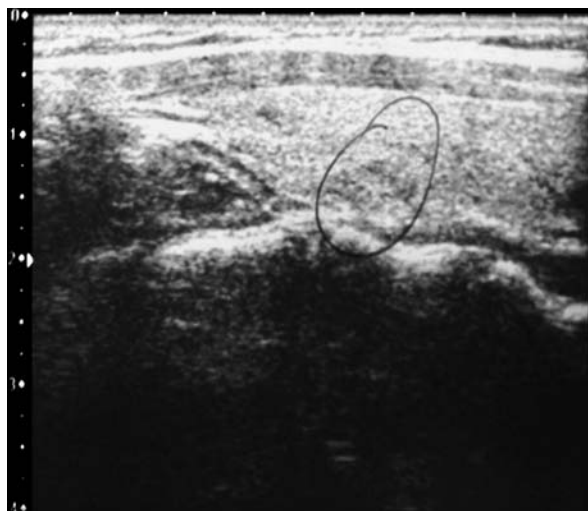

Рис. 5. Пациентка Г., 29 лет. Уменьшение объема узла до $0,5 \text{ см}^3$ после проведения ЛИТТ солидного остатка.

узла составил $3,13 \pm 3,5$ мл. Длительность лазерного воздействия – $136,5 \pm 42,2$ с.

При контрольном обследовании через 3 мес отмечено уменьшение объема узлов в 4,27 раза, т.е. на 77,7%. Средний объем узла составил $1,87 \pm 0,9 \text{ см}^3$. Одиннадцати пациентам с размером солидного остатка более 1 см^3 произведена ЛИТТ. У всех больных при осмотре через 3 мес отмечено уменьшение объема более чем на 50%, что не потребовало проведения дальнейших манипуляций (рис. 6).

Двадцати трем пациентам III группы выполнялась ЛИТТ. Средний объем узловых образований у данной группы пациентов составил $2,89 \text{ см}^3$. Длительность лазерного воздействия составила $122,5 \pm 51,4$ с. При контрольном обследовании через 3 мес средний размер узла уменьшился до $1,42 \text{ см}^3$. Абсолютное уменьшение размера узлов составило $1,42 \text{ см}^3$, а относительное – 50,2%.

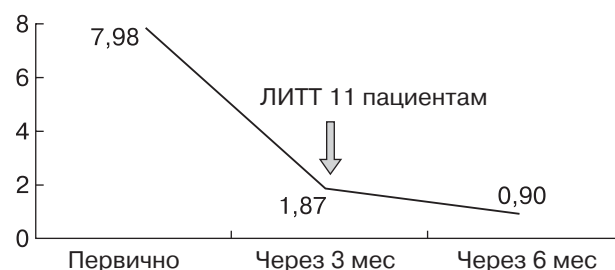


Рис. 6. Динамика регрессии узловых образований ЩЖ у пациентов II группы.

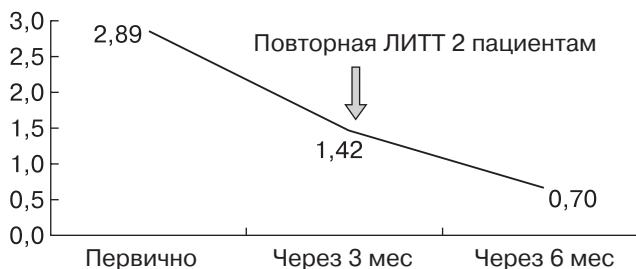


Рис. 7. Динамика регрессии узловых образований ЩЖ у пациентов III группы.

Повторное проведение ЛИТТ потребовалось 2 пациентам. Через 6 мес средний объем узлов составил $0,7 \pm 0,2$ см³ (рис. 7).

Выводы

Дифференцированный подход к лечению ККУ в зависимости от их объема и структуры с применением малоинвазивных методик лечения (ЭД, ЛИТТ, КомбиЛИТТ) под контролем УЗИ позволяет достичь значительных успехов в лечении данной категории пациентов.

ЭД является эффективной при лечении кистозных узлов с объемом кистозной дегенерации более чем 70%. Применение ее позволяет добиться уменьшения объема узлов более чем на 70%. Оставшийся солидный компонент часто требует проведения следующим этапом ЛИТТ через 3 и 6 мес.

Методика КомбиЛИТТ при лечении ККУ требует меньших сроков лечения, однако она является эффективной при ККУ с кистозной дегенерацией не более 70%. Применение ее весьма эффективно и позволяет добиться уменьшения объема узлов более чем в 4 раза, т.е. на 77,7% от первоначального объема.

При лечении ККУ объемом до 1 см³ и более крупных ККУ, но с объемом дегенеративных изменений не более 20% целесообразно применять методику ЛИТТ.

Список литературы

1. Александров ЮК. Малоинвазивные хирургические вмешательства на щитовидной железе под контролем ульт-

развукового исследования. Материалы второго конгресса Ассоциации хирургов им. Н.И. Пирогова, 1998:114.

- Александров ЮК, Могутов МС, Патрунов ЮН и др. Малоинвазивная хирургия щитовидной железы. М., 2005.
- Барсуков АН. О склеротерапии доброкачественных узлов и кист щитовидной железы. Материалы VI (VIII) Российского симпозиума по хирургической эндокринологии. 1997:32-33.
- Бомаш НЮ. Морфологическая диагностика заболеваний щитовидной железы. М., 1981.
- Ветшев ПС. Малоинвазивные технологии в лечении доброкачественных образований щитовидной железы. Хирургия. 2002;7:61-64.
- Ким ИВ. Место склеротерапии в лечении узловых образований щитовидной железы. Материалы двенадцатого (четырнадцатого) Российского симпозиума с международным участием по хирургической эндокринологии. 2004:137-140.
- Петров ВГ, Антонова ЕВ, Нелаева АА и др. Применение лазериндуцированной термотерапии в лечении доброкачественной узловой патологии щитовидной железы. Эндокринная хирургия. 2013;1:42-48.
- Хмельницкий ОК. Цитологическая и гистологическая диагностика заболеваний щитовидной железы. СПб., 2002.
- Яровой НН. Метод локальной деструкции этанолом в лечении заболеваний щитовидной железы: дис. ... канд. мед. наук. Челябинск, 2005.
- Bennedbaek FN, Hegedus L. Treatment of recurrent thyroid cysts with ethanol: A randomized double-blind controlled trial. J Clin Endocrinol Metab. 2003;88:5773-5777.
- Guglielmi R, Pacella CM, Bianchini A et al. Percutaneous ethanol injection treatment in benign thyroid lesions: role and efficacy. Thyroid. 2004;14:125-131.
- Kim JH, Lee HK, Lee JH et al. Efficacy of sonographically guided percutaneous ethanol injection for treatment of thyroid cysts versus solid thyroid nodules. Am J Roentgenol. 2003;180:1723-1726.
- Monzani F, Caraccio N, Goletti O et al. Five-year follow-up of percutaneous ethanol injection for the treatment of hyperfunctioning thyroid nodules: a study of 117 patients. Clin Endocrinol (Oxf). 1997;46(1):9-15.
- Pacella CM, Bizzari G, Guglielmi R et al. Thyroid tissue: US-guided percutaneous interstitial laser ablation – a feasibility study. Radiology. 2000;217(3):673-677.
- Valcavi R, Frasoldati A. Ultrasound-guided percutaneous ethanol injection therapy in thyroid cystic nodules. Endocr Pract. 2004;10:269-275.
- Zingrillo M, Torlontano M, Chiarella R et al. Percutaneous ethanol injection may be a definitive treatment for symptomatic thyroid cystic nodules not treatable by surgery: Five-year follow-up study. Thyroid. 1999;9:763-767.