

ОРТОПЕДИЧНА СТОМАТОЛОГІЯ

УДК 616.314-77-089-843-071

О.В. Добровольський

МАЛОБЮДЖЕТНА ОРТОПЕДИЧНА РЕАБІЛІТАЦІЯ ПАЦІЄНТІВ ІЗ ПОВНОЮ ВІДСУТНІСТЮ ЗУБІВ НА НИЖНІЙ ЩЕЛЕПІ

ВДНЗУ "Українська медична стоматологічна академія", м. Полтава

Публікація є фрагментом комплексної науково-дослідної роботи кафедр стоматологічного профілю ВДНЗУ "Українська медична стоматологічна академія" «Нові технології, сучасні і удосконалені зуботехнічні матеріали в реабілітації хворих з патологією зубо-щелепної системи» (державна реєстрація № 0111U006304).

Проблема відновлення втрачених функцій зубощелепної системи внаслідок повної втрати зубів досі залишається актуальною, що зумовлено поширеністю патології, недосконалістю діагностичного процесу, складними топографо-анатомічними умовами порожнини рота [1,3].

Отримані докази успіху лікування адентії за допомогою зубних протезів з опорою на імплантати.

Установлення великої кількості імплантатів при повній відсутності зубів для протезування з використанням незнімних конструкцій часто ускладнене. Нерідко є підстави для встановлення невеликої кількості імплантатів для фіксації знімних протезів, що частково опираються на слизову оболонку та підлеглу кісткову тканину [2,4].

Ураховуючи важливість ранньої реабілітації пацієнтів із повною відсутністю зубів при використанні зубних імплантатів, актуальною є проблема пошуку оптимальних бюджетних форм ортопедичної реабілітації стоматологічних хворих. Рішення цих питань дозволило б підвищити якість життя пацієнтів із повною відсутністю зубів на нижній щелепі.

У зв'язку з цим метою роботи було підвищення ефективності ортопедичної реабілітації пацієнтів із повною відсутністю зубів на нижній щелепі із застосуванням дентальних імплантатів.

Для досягнення поставленої мети було необхідно вирішити такі завдання:

1. Розробити нову форму абатмента й обґрунтувати використання вітчизняних недорогих імплантатів із раннім функціональним навантаженням.

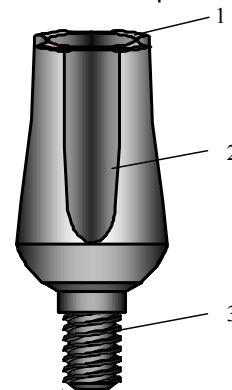
2. Удосконалити клініко-лабораторні етапи виготовлення знімних протезів з опорою на імплантати із застосуванням запропонованої форми абатмента.

У роботі використані клінічні, параклінічні (лабораторні, інструментальні) методи обстеження хворих із повною відсутністю зубів. Якість остеointegraції оцінювали за допомогою рентгенологічних методів, періотестометрії. Якість протезуван-

ня вивчали за допомогою електроміографії.

Для вирішення поставлених завдань досліджень за 2006 - 2010 рр. було проведено лікування 21 хворого віком від 45 до 78 років. Нами проводилася дентальна імплантація з метою покращення фіксації повного знімного протеза з використанням розробленого нами абатмента для знімного протезування і раннє функціональне навантаження.

Дослідження експериментальної частини роботи виконані з метою розрахунку форми абатмента. Вибір форми абатмента здійснювали за допомогою математичного моделювання. Виконані розрахунки дозволяють вважати запропоновану форму абатмента оптимальною для забезпечення надійного з'єднання базисом протеза і покращеною фіксацією останнього. Отримано патент на корисну модель. Збільшення контактної поверхні абатмента забезпечує додаткову силу тертя, що утримує протез у робочому положенні. З огляду на виконані розрахунки, найбільш доцільним вважаємо застосування абатмента, поперечний перетин якого обмежений чотирма колами (рис. 1).



На рис. 1 зображений загальний вигляд абатмента для знімного протезування, де:

- 1 - поперечний перетин, обмежений чотирма колами;
2 - порожнини для заповнення самотверднучою пластмасою; 3 - циліндричне різьбове з'єднання

Збільшення контактної поверхні абатмента (патриця) з поверхнею, яка заповнюється самотверднучою еластичною пластмасою, в опорній коронці базису протеза (матриця) забезпечує високий ступінь фіксації, точність припасування, достатню довговічність конструкції, можливість клінічного перебазування.

Усього було встановлено 46 імплантатів на нижній щелепі за одно - і двоетапною методикою. Безпосередня імплантація проведена у 2 пацієнтів.

Раннє навантаження на імплантати і підлеглу кістку (через 14 днів після імплантації), що оточує їх, ми застосовували в пацієнтів із достатньою висотою альвеолярної кістки, товщиною кортикальної пластинки, щільною спонгіозою, задовільною первинною стабільністю імплантата. При цьому висота внутрішньокісткової частини імплантата повинна складати більше 10 мм. Оцінюючи стабільність імплантатів, урахували характер скарг пацієнта, клінічні дані про стан тканин періімплантатної ділянки, результати перкусії, ступінь рухомості імплантатів і рентгенологічні дані.

Клінічне обстеження пацієнтів у післяопераційний період показало в цілому сприятливий перебіг репаративного процесу. Привертає увагу той факт, що через місяць після накладення протезів стабільність імплантатів зменшувалася - ця закономірність дозволяє вважати перший місяць навантаження імплантатів критичним періодом. Через 6 місяців після функціонального навантаження показники стабільності імплантатів покращали. Протягом року відбувалося завершення процесів остеоінтеграції, про що свідчило поступове збільшення показників стабільності.

На рентгенограмах проводили оцінку вертикальних і горизонтальних кісткових рівнів на медіальній і дистальній поверхнях кожного імплантата. Рентгенографія, проведена через 6 місяців, підтвердила формування біля імплантатів органотипічної структури щелепної кістки високої щільності. За перший рік функціонування не було втрачено жодного імплантата. Практично в ділянці всіх імплантатів рентгенологічно визначалася повноцінна остеоінтеграція - утворилася склерозована кісткова тканина чітким малюнком і безпосереднім охопленням імплантата.

Через 1 рік після протезування стан кісткової структури періімплантатної ділянки свідчив про функціональну стабільність імплантата і навко-

лишнього тканинного комплексу.

Коректна оцінка якості й ефективності протезування охоплювала рівень задоволеності пацієнта; морфологічну оцінку оклюзії; показники відновлення функції.

Усі пацієнти вказували на адекватну жувальну активність і були задоволені своїм протезом. В оклюзійній схемі спостерігалось симетричне розташування контактів у положенні ЦО.

Результати вивчення суб'єктивної оцінки ефективності проведеного лікування демонструють переваги знімних протезів, які фіксуються за допомогою імплантатів, перед традиційними знімними протезами за критеріями «жувальна функція», «простота звикання», «загальна задоволеність», «відсутність попадання їжі під протез», «стійкість протеза при жуванні». Пацієнти зазначали, що вони швидко звикли до поводження з протезами нового типу, відчували легкість зняття і введення протезів. Мовна адаптація пацієнтів зі знімними протезами відбувалася протягом тижня.

Як показали наші дослідження, знімні протези, що фіксуються на одиночних імплантатах, не поступаються своїми клініко-функціональними характеристиками. За нижчої у 2-3 рази вартості в порівнянні з балковими конструкціями, використання знімних протезів, що фіксуються на імплантатах за допомогою абатментів нової форми, сприяє підвищенню медико-економічної ефективності лікування.

Література

1. Восстановление полной утраты зубов / [Э.Я. Варес, Н.В. Калинина, В.А. Загорский, О.А. Семенова]. - Донецк, 1993. - 240 с.
2. Железный С.П. Повышение эффективности стоматологической реабилитации пациентов с полной адентией / С.П. Железный, В.А.Иванов, И.А. Маслов // Стоматологический журнал. - Минск, 2008.- №1. - С.67-71.
3. Перевезенцев А.П. Протезирование при малом количестве имплантатов с использованием балочной конструкции атачмена фирмы «Bredent» / Перевезенцев А.П. //Зубной техник. - 2003. -№1. - С.32-33.
4. Угрин М.М. Особенности протезування на імплантатах у пацієнтів різного віку з повною відсутністю зубів / Угрин М.М. // Імплантологія. Пародонтологія. Остеологія. - 2007. - № 3(7). - С.15-20.

**Стаття надійшла
1.04.2013 р.**

Резюме

Нерідко є всі підстави для застосування невеликої кількості імплантатів для фіксації знімних протезів, що частково опираються на слизову оболонку та підлеглу кісткову тканину. У зв'язку з цим проведена денціальна імплантація у 21 пацієнта з метою покращення фіксації повного знімного протеза з використанням розробленого автором абатмента для знімного протезування і раннє функціональне навантаження. За нижчої в 2-3 рази вартості в порівнянні з балковими конструкціями, використання знімних протезів, що фіксуються на імплантатах за допомогою абатментів нової форми, сприяє підвищенню медико-економічної ефективності лікування.

Ключові слова: повна адентія, імплантація, раннє функціональне навантаження.

Резюме

Нередко имеются основания для применения небольшого количества имплантатов для фиксации съемных протезов, частично опирающихся на слизистую оболочку и подлежащую костную ткань. В связи с этим проведена дентальная имплантация у 21 пациента с целью улучшения фиксации полного съемного протеза с использованием абатмента новой формы и ранняя функциональная нагрузка. При меньшей в 2-3 раза стоимости по сравнению с балочными конструкциями, использование съемных протезов с фиксацией на имплантатах с помощью разработанного автором абатмента способствует повышению медико-экономической эффективности лечения.

Ключевые слова: полная адентия, имплантация, ранняя функциональная нагрузка.

Summary

Often there are reasons for using small number of implants for fixation of removable dentures, which are partially supported by mucous membrane and osseous tissue. For this reasons we performed dental implantation in 21 patients to improve fixation of full removable denture with use of an abutment for removable prosthesis and early functional loading.

The usage of removable prosthesis which are fixed on implants with the help of new form abutment leads to increased medical-economic efficiencies of treatment due to its reduced cost in comparison with beam construction.

Key words: absence of teeth, dental implantation, early functional loading.