

**Magnetic resonance imaging
in diagnosis of non-Hodgkin's
lymphoma of the spine with spinal
cord compression**A.S. Nered, N.V. Kochergina, A.B. Bludov,
Ya.A. Zamogilnaya, A.K. Valiyev, K.A. Borzov,
and E.R. Musayev**ABSTRACT**

MRI features of 5 patients with non-Hodgkin's lymphoma (NHL) of the spine with spinal cord compression were studied. It was revealed that NHL of the spine were characterized by the predominantly homogeneous extraosseous component of soft-tissue density tending to spread to the adjacent vertebrae through the ligaments of the spinal column, lytic cortical layer destruction with the «wrap-around» sign, and the «geographic» pattern within the affected vertebrae. Compression myelopathy was observed in the cases of spinal stenosis greater than 40% of its anatomic width.

Keywords: non-Hodgkin's lymphoma, magnetic resonance imaging, spinal cord compression.

N.N. Blokhin Russian Cancer Research Center, RAMS
115478, Kashirskoye shosse, d. 24, Moscow, Russian Federation

A.S. Nered, Postgraduate student, Division of diagnostic imaging
and interventional radiology
ninkve@mail.ru

N.V. Kochergina, Leading scientific worker, Division of diagnostic imaging
and interventional radiology

A.B. Bludov, Scientific worker, Division of diagnostic imaging
and interventional radiology

Ya.A. Zamogilnaya, Postgraduate student, Division of diagnostic imaging
and interventional radiology

A.K. Valiyev, Chief scientific worker, Department of spinal surgery

K.A. Borzov, Chief scientific worker, Department of spinal surgery

E.R. Musayev, Medical officer, Department of spinal surgery

Correspondence should be sent to A.S. Nered

115478, Kashirskoye shosse, d. 24, Moscow, Russian Federation
Tel.: +7 (499) 3247058

Корреспондентский адрес:

А.С. Неред
115478, Каширское шоссе, д. 24, Москва Российская Федерация
Тел.: +7 (499) 3247058

Принято в печать: 24 сентября 2013 г.

**Магнитно-резонансная томография
в диагностике неходжкинских
лимфом с поражением позвоночника
и компрессией спинного мозга**A.C. Неред, Н.В. Кочергина, А.Б. Блудов, Я.А. Замогильная,
А.К. Валиев, К.А. Борзов, Э.Р. Мусаев**РЕФЕРАТ**

Изучены МР-признаки у 5 больных неходжкинскими лимфомами (НХЛ) с поражением позвоночника и компрессией спинного мозга. Выявлены следующие характерные признаки: преимущественно однородный внекостный компонент мягкотканной плотности, который имеет тенденцию к распространению на смежные позвонки по связочному аппарату позвоночного столба; литическая деструкция коркового слоя позвонков с симптомом «окутывания»; симптом «географического рисунка» пораженных позвонков. Ишемические нарушения спинного мозга наблюдаются при сужении позвоночного канала более чем на 40% от его анатомической ширины.

Ключевые слова:

Неходжкинские лимфомы позвоночника, магнитно-резонансная томография, компрессия спинного мозга.

ВВЕДЕНИЕ

Неходжкинские лимфомы (НХЛ) с поражением позвоночника, сопровождающиеся в большинстве случаев неврологической симптоматикой, встречаются в клинической практике редко. В отличие от метастатических первичные НХЛ позвоночника составляют 3–27% [1–6] среди всех первичных НХЛ костей и 0,1–6,5% среди всех НХЛ [7–11]. Эта патология представляет собой сложную клинко-диагностическую проблему, что связано с быстро прогрессирующим неврологическим дефицитом, который влияет не только на качество жизни пациента, но и на ее продолжительность. В немногочисленных публикациях, посвященных НХЛ позвоночника, обсуждается в основном тактика лечения больных. Вопросам диагностики НХЛ позвоночника уделяется недостаточно внимания.

Наиболее точной среди всех неинвазивных диагностических методов

для дифференциальной диагностики различных патологических процессов позвоночника и оценки их распространенности признана магнитно-резонансная томография (МРТ). Основное преимущество МРТ по сравнению со стандартной рентгенографией и компьютерной томографией (КТ) — возможность визуализации не только костных структур, но и связочного аппарата, межпозвоночных дисков, спинного мозга и его оболочек, окружающих мягких тканей. Кроме того, МРТ позволяет оценить состояние костного мозга (отек, опухолевую инфильтрацию, наличие фиброза или некроза) в зоне участка пораженной кости, а также структуры с содержанием жировой ткани, жидкости или крови. Все это невозможно при других диагностических методах.

В связи с широкими возможностями МРТ представляется целесообразным выявить и оценить диагностические признаки НХЛ позвоночника с компрессией спинного мозга, что позволит не только вы-

брать адекватную лечебную тактику, но и начать терапию в ранний срок. Такой подход может улучшить прогноз и существенно повлиять на функциональные результаты.

МАТЕРИАЛЫ И МЕТОДЫ

В работе проведен анализ данных 5 пациентов с диффузной В-крупноклеточной лимфомой с поражением позвоночника и компрессией спинного мозга. Обследование и лечение всем больным проводилось в ФГБУ «РОНЦ им. Н.Н. Блохина» РАМН с 2010 по 2013 г.

Больные были в возрасте от 22 до 72 лет, 2 мужчин, 3 женщины.

Болевой синдром с локализацией в осевом скелете и неврологическая симптоматика разной степени выраженности были причиной первичного обращения всех 5 больных, включенных в настоящую работу. В направлении диагноза у 3 пациентов изменения в позвоночнике по данным лучевых методов обследования расценивались как метастазы из невыявленного первичного очага, в 4-м наблюдении заподозрена лимфома позвоночника. У 5-го больного после декомпрессионной ламинэктомии и гистологического исследования операционного материала установлен диагноз саркомы Юинга.

При оценке неврологического статуса по шкале Frankel: у 2 пациентов — Frankel A (полное отсутствие двигательной и чувствительной функций); у 2 — Frankel C (двигательная функция отсутствует, чувствительная функция — не в полном объеме). У 1 пациента, несмотря на МР-картину сдавления спинного мозга и конского хвоста, имелась неврологическая симптоматика в виде боли радикулярного характера в левой верхней и правой нижней конечностях.

При дополнительном обследовании в условиях ФГБУ «РОНЦ им. Н.Н. Блохина» РАМН помимо патологических изменений в позвоночнике, которые стали основной причиной клинических проявлений, у 2 больных выявлено поражение забрюшинных лимфатических узлов, у 1 — селезенки. Всем пациентам выполнена МРТ позвоночного столба.

Исследования проведены на МР-томографе Magnetom Avanto 1,5T (Siemens Healthcare, Германия), которые обязательно включали протоколы: T1 sag tse, T2 sag tse, T2FS sag tse, T2 cor tse и T2 tra tse.

Для получения диагностического материала в одном наблюдении под КТ-контролем проведена трепано-

биопсия паравертебрального внекостного компонента, в другом (у пациента с радикальной симптоматикой) — пораженного позвонка. В 2 наблюдениях в связи с быстро нарастающим неврологическим дефицитом выполнена декомпрессионная ламинэктомия с последующей иммуногистохимической верификацией диагноза по операционному материалу. У 5-го пациента пересмотрены готовые гистологические препараты (после операции в другом онкологическом учреждении).

РЕЗУЛЬТАТЫ

Поражение позвоночника во всех случаях характеризовалось многоуровневым (многопозвонковым) характером. У 2 пациентов очаги поражения локализовались в грудном и поясничном отделах позвоночника, у 1 — только в грудном, у 1 — только в поясничном и у 1 — во всех отделах (табл. 1). Таким образом, у 4 из 5 пациентов грудной отдел позвоночника оказался вовлеченным в опухолевый процесс.

Внекостный компонент мягкотканной плотности опухоли той или иной степени выраженности, вызывающий неврологические симптомы, обнаруживался у всех больных. У 3 пациентов выявлялись массивные мягкотканые опухолевые образования, которые распространялись как по переднему полуцилиндру тел позвонков, так и внутриканально. У 1 из 5 пациентов внекостный компонент распространялся только внутриканально, у другого — преимущественно в межпозвонковые отверстия C_{IV} слева, L_{IV} справа.

Патологические переломы тел позвонков выявлены у 3 пациентов (по одному позвонку в каждом наблюдении). У 2 больных костные отломки были причиной неврологических симптомов наряду с внекостным компонентом мягкотканной плотности. Во всех 3 случаях снижение высоты тел позвонков по классификации Н.К. Genant и соавт. [12] соответствовало III степени (снижение высоты тела более чем на 40 % по сравнению со смежным позвонком).

По форме позвонка с переломом выделяют несколько типов деформации:

- клиновидная (передняя, задняя и боковая);
- «рыбий позвонок» (двояковогнутая деформация);
- «crush»-деформация (уплощение позвонка);
- смешанная (любые сочетания перечисленных выше вариантов деформации).

Таблица 1. Характеристика больных

Клиническое наблюдение	Пол/возраст	Уровень поражения позвоночника (уровень компрессии спинного мозга)	Неврологические симптомы	Патологический перелом позвонка	Причина неврологических симптомов	Другие локализации
1	М/62	Th _{viii} -L _{ii} (Th _{viii} -Th _x , L _i)	Нижняя параплегия (Frankel A)	L _i	Внекостный компонент мягкотканной плотности + перелом	Селезенка
2	Ж/52	Th _{viii} -Th _{ix} (Th _{ix})	Нижняя параплегия (Frankel C)	—	Внекостный компонент мягкотканной плотности	—
3	М/72	C _{ii} -C _{iv} , Th _{ii} , Th _v -Th _{vi} , Th _{xii} , L _i -L _{ii} , L _{iv} -L _v (C _{iv} , L _{iv})	Радикулопатия C _{iv} , L _{iv}	—	Внекостный компонент мягкотканной плотности	Забрюшинные лимфатические узлы
4	Ж/72	Th _x -Th _{xi} (Th _x)	Нижняя параплегия (Frankel A)	Th _x	Внекостный компонент мягкотканной плотности + перелом	—
5	Ж/22	L _{ii} -L _{iii} , L _v (L _{iii})	Нижняя параплегия (Frankel C)	L _{iii}	Внекостный компонент мягкотканной плотности	Забрюшинные лимфатические узлы

Таблица 2. Характеристика костной структуры и костного мозга

Клиническое наблюдение	Состояние коркового слоя			Опухолевая инфильтрация костного мозга пораженного позвонка		Симптом «географического рисунка»
	Сохранен	Мелкоочаговая деструкция	Значительно разрушен	Диффузная	Очаговая	
1	+	++++	+++	+++	+++	+++
2	++	+	—	+	+	++
3	+++++++	++	—	++	+++++++	—
4	—	—	+++	+++	—	—
5	+	+	+	+++	—	+

«+» — наличие симптома по количеству пораженных позвонков; «—» — симптом не определяется.

В настоящем исследовании из 3 выявленных патологических переломов позвонков в 1 случае определялась «crush»-деформация, в 2 других — смешанная.

При анализе МР-изображений помимо общей характеристики патологических изменений (локализация, уровень поражения, распространенность, наличие внекостного компонента мягкотканной плотности, патологических переломов) выделено несколько групп диагностических признаков, отражающих изменения кости в целом и ее структур, включая костный мозг, особенности внекостного компонента мягкотканной плотности и его взаимоотношение с окружающими тканями, а также состояние спинного мозга.

К **первой группе признаков** отнесены:

- характер опухолевой инфильтрации;
- вовлечение коркового слоя позвонков;
- симптом «географического рисунка».

У 3 пациентов выявлено сочетание диффузного и очагового характера опухолевой инфильтрации костного мозга, у 2 — определялась только диффузная опухолевая инфильтрация. Следует отметить, что во всех случаях отмечалось совпадение уровня диффузной инфильтрации с зоной компрессии спинного мозга. У 2 пациентов имелось сочетание мелкоочаговой литической деструкции коркового слоя, зон его значительного разрушения и участков сохраненной кортикальной пластины. У 2 других пациентов выявлялись как мелкоочаговая литическая деструкция, так и интактный корковый слой в пораженных позвонках. У 1 пациента на всех уровнях поражения позвоночника определялась значительная литическая деструкция кортикальной пластины тел позвонков. Характерным признаком, отражающим некроз костного мозга в зонах пораженных позвонков, считается симптом «географического рисунка». Этот МР-симптом обнаруживается на фоне инфильтрированного костного мозга в виде линии неправильной формы повышенного МР-сигнала в T2 FS [13]. В нашем исследовании МР-симптом «географического рисунка» наблюдался у 3 пациентов (табл. 2, рис. 1).

Ко **второй группе признаков** отнесены:

- структурные особенности внекостного компонента;
- вовлечение паравертебральных тканей и оболочек спинного мозга;

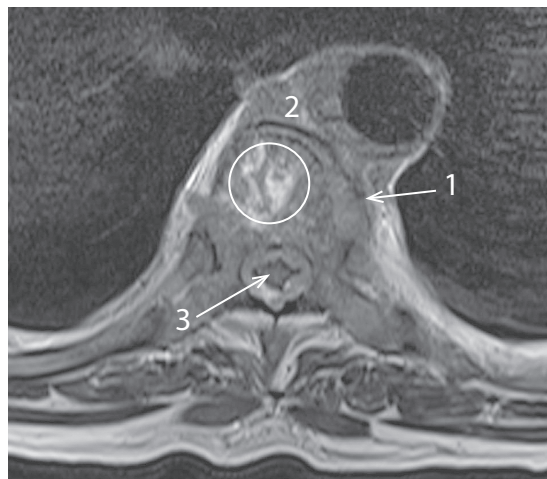

Рис. 1. МР-томограмма T2, аксиальная проекция. В Th_x определяется диффузная опухолевая инфильтрация костного мозга пораженного позвонка с зоной повышенного МР-сигнала в виде симптома «географического рисунка» (обозначена кругом). Корковый слой разрушен (1). Внекостный компонент мягкотканной плотности (2) однородной структуры распространяется превертебрально и внутриканально с циркулярным сдавлением спинного мозга (3)

- распространение на смежные уровни;
- наличие симптома «окутывания» («wrap-around sign») (табл. 3).

Под симптомом «окутывания» подразумевается такой характер поражения костных структур, при котором определяется формирование внекостного компонента с сохраненным контуром коркового слоя [14] (рис. 2). Как уже отмечалось, у всех пациентов выявлялся внекостный компонент, который в 4 наблюдениях имел однородную структуру, а в 1 случае в нем определялись участки повышенного МР-сигнала в T2 и T2 FS, что было расценено как некроз. При оценке вовлеченности в процесс паравертебральных структур у 2 из 3 пациентов нельзя было исключить инфильтрацию стенок аорты и нижней полой вены, у одного из них в процесс вовлекалась правая ножка диафрагмы без инвазии сосудов. В 2 наблюдениях граница с оболочками спинного мозга не прослеживалась, что было расценено как врастание опухоли. В 1 случае

Таблица 3. Характеристика внекостного компонента мягкотканной плотности

Клиническое наблюдение	Структура внекостного компонента		Вовлечение окружающих структур		Распространение на смежные уровни	Симптом «окутывания»
	Однородная	С очагами некроза	Паравертебральных	Оболочек спинного мозга		
1	+++++++	—	+++++++	???	+++++	+++
2	+	—	—	+	—	+
3	++	—	—	++	++	++
4	—	+++	+++	?	+	—
5	++	—	++	—	+	—

«+» — наличие симптома по количеству пораженных позвонков; «—» — симптом не определяется; «?» — нельзя оценить.

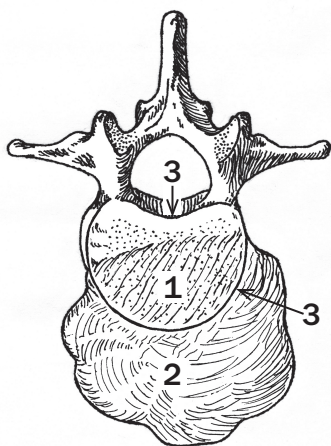


Рис. 2. Схематическое изображение симптома «окутывания». Поражение костных структур с опухолевой инфильтрацией костного мозга (1) и формированием внекостного компонента мягкотканной плотности (2) с сохраненным контуром коркового слоя позвонка (3)

оболочки представлялись интактными. В 2 наблюдениях из-за выраженной компрессии спинного мозга однозначно высказаться об их вовлечении не представлялось возможным. У 4 больных отмечалось распространение внекостного компонента мягкотканной плотности по связочному аппарату позвоночного столба с основного уровня поражения на смежные (рис. 3). Симптом «окутывания» встречался у 3 пациентов (рис. 4).

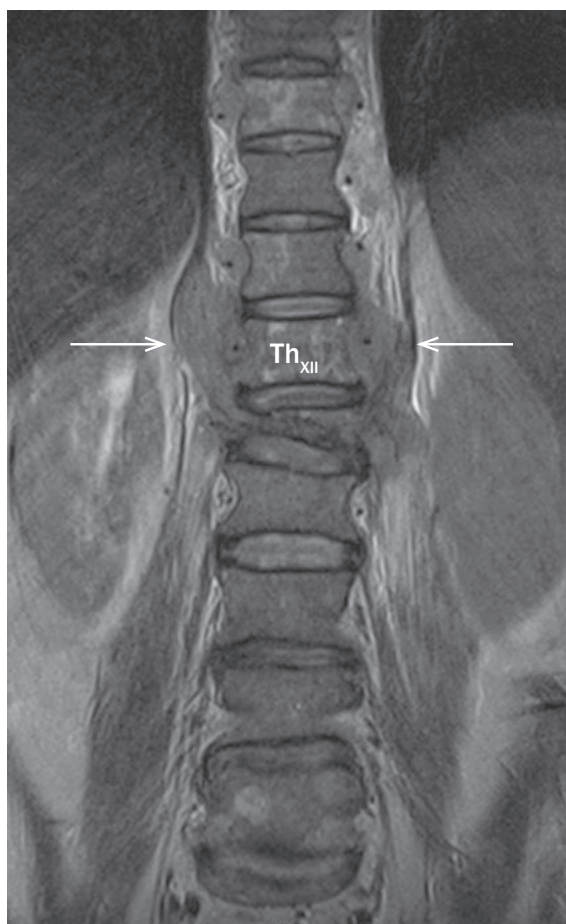

Рис. 3. MP-томограмма T2, коронарная проекция. Патологический перелом III степени тела позвонка L₁. Распространение внекостного компонента мягкотканной плотности вдоль Th_{XI}-L₁ (обозначены стрелками). Множественные зоны некроза в Th_{IX}, Th_{XI}, Th_{XII}

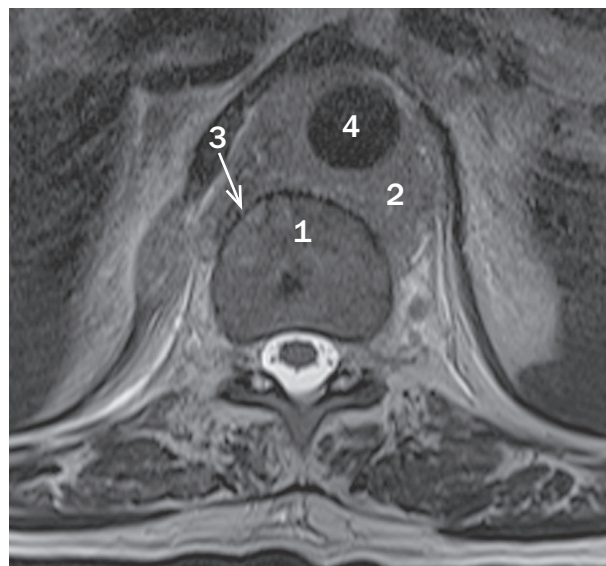


Рис. 4. MP-томограмма T2, аксиальная проекция. Опухолевая инфильтрация костного мозга (1) тела позвонка Th_{XI} и массивный паравертебральный внекостный компонент мягкотканной плотности (2), циркулярно охватывающий аорту (4). Кортикальный слой с признаками мелкоочаговой литической деструкции и с сохраненными контурами (3)

Третья группа признаков включает:

- структурные особенности спинного мозга;
- степень сужения позвоночного канала.

Данная группа признаков имеет значение для прогнозирования динамики неврологического статуса пациентов (табл. 4).

У 3 больных в структуре спинного мозга выявлены участки повышенного МР-сигнала в T2 и T2 FS, что было расценено как ишемические нарушения. Участки ишемии наблюдались на тех уровнях компрессии, в которых имелось выраженное сужение позвоночного канала. По нашим данным, при локализации поражения в грудном и верхнепоясничном отделах позвоночника сужение позвоночного канала на 40 % и более от его нормальной анатомической ширины коррелировало с наличием ишемических нарушений в спинном мозге, которые выявлялись на 6 из 9 уровней (рис. 5). На 1 (C_{IV}) из 9 уровней при сужении позвоночного канала менее чем на 40 % признаки изменения структуры спинного мозга отсутствовали. На 2 уровнях, локализирующихся в средне- и нижнепоясничном отделах позвоночника, несмотря на сужение позвоночного канала более чем на 40 %, элементы конского хвоста представлялись неизмененными (рис. 6).

Таблица 4. Состояние спинного мозга и степень сужения позвоночного канала

Клиническое наблюдение	Уровень компрессии	Сужение позвоночного канала	Ишемия спинного мозга и конского хвоста
1	Th _{VIII}	70 %	+
	Th _{IX}	71,5 %	+
	Th _X	71,5 %	+
	L _I	63 %	+
2	Th _{IX}	46 %	+
3	C _{IV}	40 %	-
	L _{IV}	58 %	-
4	Th _X	61 %	+
5	L _{III}	50 %	-

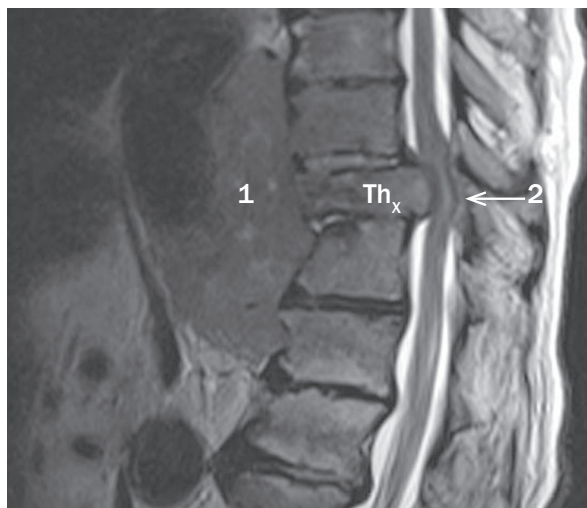


Рис. 5. МР-томограмма T2, сагиттальная проекция. Патологический компрессионный перелом III степени тела позвонка Th_x. Диффузная опухолевая инфильтрация Th_x с разрушением коркового слоя и массивным внекостным компонентом мягкой плотности (1) неоднородной структуры с включениями повышенного МР-сигнала (некроз). Распространение внекостного компонента мягкой плотности на смежные уровни преимущественно по передней поверхности позвоночного столба. Спинной мозг сдавлен как внекостным компонентом мягкой плотности, так и костными отломками. Структура спинного мозга неоднородна за счет включений повышенного МР-сигнала в T2 FS — ишемические нарушения (2). Сужение позвоночного канала на 61% от нормальной анатомической ширины

ОБСУЖДЕНИЕ

При НХЛ с поражением позвоночника для уточнения причины неврологических симптомов на первом этапе обследования, как правило, применяется один из методов лучевой диагностики. Подозрение рентгенолога на специфическое поражение позвоночника при лимфомах позволяет клиницисту разработать оптимальный алгоритм дальнейшего обследования и ускорить постановку окончательного диагноза с привлечением онкогематолога, что особенно важно у больных с компрессией спинного мозга и признаками нарастающего неврологического дефицита.

При компрессии спинного мозга в онкологии хирургическое вмешательство нередко бывает основным методом лечения, позволяющим получить хорошие функциональные результаты. Однако лимфомы относятся к опухолям, высокочувствительным к химиотерапии и лучевому воздействию, поэтому показания к хирургическому лечению в настоящее время пересмотрены и зачастую ограничиваются ламинэктомией или только биопсией опухоли [15].

Во всех представленных наблюдениях злокачественный характер поражения позвоночника не вызывал сомнений. Однако в 4 случаях требовался дифференциальный диагноз между злокачественными лимфопротлиферативными заболеваниями и метастазами солидных опухолей. При солидных опухолях тактические лечебные подходы отличаются большей агрессивностью в плане выбора метода и объема оперативного вмешательства с целью декомпрессии спинного мозга. Особые дифференциально-диагностические трудности возникли у пациента с направительным диагнозом саркомы Юинга.

МР-исследование, выполненное в ФГБУ «РОНЦ им. Н.Н. Блохина» РАМН, позволило не только оценить

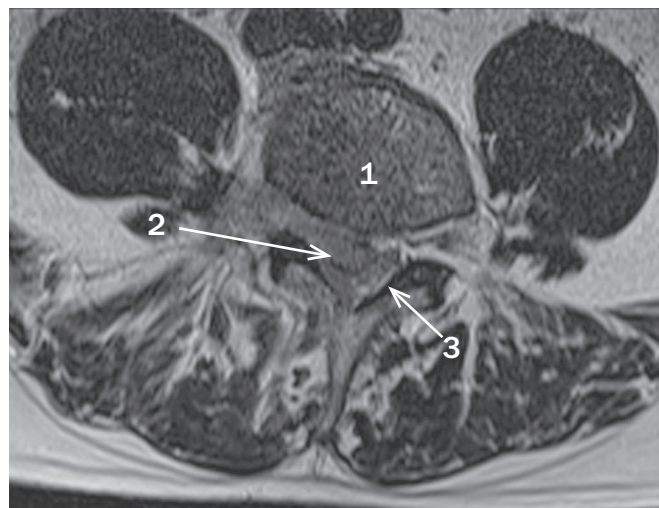


Рис. 6. МР-томограмма T2, аксиальная проекция. Опухолевая инфильтрация костного мозга (1) тела позвонка L_{IV} с внекостным компонентом мягкой плотности (2), который распространяется внутриканально и в правое межпозвоночное отверстие позвонков L_{IV}–L_V. Корешок L_{IV} не прослеживается, конский хвост (3) сдавлен, смещен влево, структура его не изменена. Сужение позвоночного канала на 58% от нормальной анатомической ширины. Контур коркового слоя тела позвонка сохранены

уровень поражения позвоночника, наличие внекостного компонента мягкой плотности и патологического перелома, но и выделить несколько важных признаков. Они отражают состояние кости в целом, структуру внекостного компонента мягкой плотности и его взаимоотношения с окружающими тканями, а также состояние спинного мозга, что не только повышает дифференциально-диагностические возможности, но и способствует прогнозированию динамики неврологических симптомов.

По нашим и литературным данным, для первичных и метастатических НХЛ позвоночника характерно многоуровневое поражение, причем нижнегрудной отдел представляется зоной наиболее частой локализации опухоли [16]. Вместе с тем при НХЛ возможно первичное или метастатическое поражение и других отделов позвоночника [15]. Важным признаком служит также большой размер внекостного компонента мягкой плотности, который имеет тенденцию распространяться на смежные уровни по связочному аппарату позвоночного столба. Структура внекостного компонента мягкой плотности при НХЛ преимущественно однородная. Как отмечают некоторые авторы, в отличие от метастазов солидных опухолей и других гематологических заболеваний при лимфомах встречается симптом «окутывания» [14].

Однако, по нашим данным в отличие от опубликованных, характер опухолевой инфильтрации костного мозга сам по себе не может служить достоверным дифференциально-диагностическим критерием. Могут наблюдаться как диффузные, так и очаговые изменения, в то время как по данным зарубежных авторов [17], диффузная опухолевая инфильтрация костного мозга несколько чаще встречается при лимфомах, чем при метастазах солидных опухолей. Форма и степень патологических переломов не имеют специфических особенностей, что не находит отражения и в литературе. По нашим данным, для НХЛ характерна литическая деструкция коркового слоя позвонков, которая может носить как крупно-, так

и мелкоочаговый характер. По результатам настоящего исследования, симптом «окутывания» коррелирует с наличием мелкоочаговой деструкции коркового слоя и, вероятнее всего, обусловлен биологическими особенностями В-крупноклеточных лимфом с их способностью к экстраоссальному инфильтративному распространению через гаверсовы каналы тел позвонков, блокируя тем самым кровоснабжение кости в целом, что отражается на состоянии костного мозга в зоне костного поражения.

Для развития ишемических нарушений спинного мозга при лимфомах позвоночника, по нашим данным, достаточно сужения позвоночного канала более чем на 40 % от нормальной анатомической ширины. Это, скорее всего, обусловлено быстрыми темпами роста внекостного компонента мягкотканной плотности опухоли, когда коллатеральный кровоток еще не функционирует в достаточном объеме. При локализации поражения в тех сегментах позвоночника, которые соответствуют уровню конского хвоста, несмотря на сужение канала более чем на 40 % от нормы, признаков ишемических нарушений невралических структур не наблюдалось, что может быть связано с достаточной подвижностью нервных волокон. Следует отметить, что наличие ишемии спинного мозга далеко не всегда свидетельствует о необратимости неврологического дефицита. Возможность обратного развития неврологических нарушений во многом зависит от срока проведения как консервативной (лекарственной противоопухолевой), так и хирургической декомпрессии спинного мозга.

В нашем исследовании 1 пациенту с признаками ишемии хирургическое лечение не проводилось из-за большой распространенности процесса и длительной компрессии спинного мозга (> 4 мес.). После 11 курсов полихимиотерапии наблюдалось восстановление неврологического статуса с уровня Frankel А до уровня Frankel С и уменьшение зон ишемии при контрольном МР-исследовании. Другим 2 пациентам с ишемическими нарушениями спинного мозга, с неврологическим статусом, соответствующим Frankel А и Frankel С, и малым сроком компрессии спинного мозга (< 1 нед.) выполнено оперативное вмешательство в объеме декомпрессионной ламинэктомии. В послеоперационный период в обоих случаях отмечено полное восстановление неврологических функций до уровня Frankel Е. У этих больных после оперативного вмешательства МР-исследование не проводилось, поэтому оценить корреляцию динамики ишемических нарушений и неврологического статуса не представляется возможным. Однако с учетом полного восстановления неврологических функций можно сделать вывод об обратном развитии ишемических нарушений.

ВЫВОДЫ

1. На этапе раннего первичного обследования больных с опухолевым поражением позвоночника и компрессией спинного мозга только метод МРТ позволяет на

основе комплексной оценки ряда специфических МР-признаков заподозрить лимфому.

2. Обнаружена прямая зависимость между выраженностью признаков ишемии спинного мозга и локализацией опухоли, а также степенью сужения позвоночного канала. Ишемия спинного мозга развивается при сужении позвоночного канала более чем на 40 % от анатомической нормы.
3. Ишемические нарушения спинного мозга при стандартном МР-исследовании не всегда являются признаком необратимости неврологических симптомов.

КОНФЛИКТЫ ИНТЕРЕСОВ

Авторы подтверждают отсутствие скрытых конфликтов интересов.

ЛИТЕРАТУРА

1. Beal K., Allen L., Yahalom J. Primary bone lymphoma: treatment results and prognostic factors with long-term follow-up of 82 patients. *Cancer* 2006; 106: 2652–6.
2. Ramadan K.M., Shenkier T., Sehn L.H. et al. A clinicopathological retrospective study of 131 patients with primary bone lymphoma: a population-based study of successively treated cohorts from the British Columbia Cancer Agency. *Ann. Oncol.* 2007; 18: 129–35.
3. Barbieri E., Cammelli S., Mauro F. et al. Primary NHL of the bone: treatment and analysis of prognostic factors for Stage I and Stage II. *Int. J. Radiat. Oncol. Biol. Phys.* 2004; 59: 760–4.
4. Adams H., Tzankov A., d'Hondt S. et al. Primary diffuse large B-cell lymphomas of the bone: prognostic relevance of protein expression and clinical factors. *Hum. Pathol.* 2008; 39: 1323–30.
5. Yuste A.L., Segura A., Lopez-Tendero P. et al. Primary lymphoma of bone: a clinico-pathological review and analysis of prognostic factors. *Leuk. Lymphoma* 2004; 45: 853–5.
6. Zinzani P.L., Carrillo G., Ascani S. et al. Primary bone lymphoma: experience with 52 patients. *Haematologica* 2003; 88: 280–5.
7. Salvati M., Cervoni L., Artico M. et al. Primary spinal epidural non-Hodgkin's lymphomas: a clinical study. *Surg. Neurol.* 1996; 46: 339–44.
8. Lim C.C., Chong B.K. Spinal epidural non-Hodgkin's lymphoma: case reports of three patients presenting with spinal cord compression. *Singapore Med. J.* 1996; 37: 497–500.
9. Vanneville B., Janssens A., Lemmerling M. et al. Non-Hodgkin's lymphoma presenting with spinal involvement. *Ann. Rheum. Dis.* 2000; 59: 12–4.
10. Oviatt D.L., Kirshner H.S., Stein R.S. Successful chemotherapeutic treatment of epidural compression in non-Hodgkin's lymphoma. *Cancer* 1982; 49: 2446–8.
11. Monnard V., Sun A., Epelbaum R. et al. Primary spinal epidural lymphoma: patients' profile, outcome, and prognostic factors: a multicenter Rare Cancer Network study. *Int. J. Radiat. Oncol. Biol. Phys.* 2006; 65: 817–23.
12. Genant H.K., Wu C.Y., van Kuijk C., Nevitt M.C. Vertebral fracture assessment using a semiquantitative technique. *J. Bone Miner. Res.* 1993; 8: 1137–48.
13. Weissman D.E., Negendank W.G., Al-Katibb A.M., Smith M.R. Bone marrow necrosis in lymphoma studied by MRI. *Am. J. Hematol.* 1992; 40: 42–6.
14. Mouloupoulos L.A., Dimopoulos M.A., Vourtsi A. et al. Bone lesions with soft-tissue mass: magnetic resonance imaging diagnosis of lymphomatous involvement of the bone marrow versus multiple myeloma and bone metastases. *Leuk. Lymphoma* 1999; 34: 179–84.
15. Tahiri L., Benbouazza K., Amine B. et al. Primary non-Hodgkin's lymphoma presenting as radicular syndrome: report of two cases. *Rheumatol. Int.* 2009; 30: 113–7.
16. Xincheng Peng, Yong Wan, Yingming Chen et al. Primary non-Hodgkin's lymphoma of the spine with neurologic compression treated by radiotherapy and chemotherapy alone or combined with surgical decompression. *Oncol. Rep.* 2009; 21: 1269–75.
17. Naohisa Miyakoshi, Yoichi Shimada, Tetsuya Suzuki et al. Magnetic resonance imaging of spinal involvement by hematopoietic malignancies requiring surgical decompression. *J. Orthop. Sci.* 2003; 8: 207–12.