

А.Л. Камека, С.Н. Леонова, А.В. Рехов

## ЛЕЧЕНИЕ ОТКРЫТЫХ ПЕРЕЛОМОВ КОСТЕЙ ГОЛЕНИ, ОСЛОЖНЕННЫХ ХРОНИЧЕСКИМ ОСТЕОМИЕЛИТОМ, С ИСПОЛЬЗОВАНИЕМ НОВЫХ МЕТОДОВ

ФГБУ «Научный центр реконструктивной и восстановительной хирургии» СО РАМН (Иркутск)

Приводится результат лечения пациента М., который в результате ДТП получил открытые переломы костей обеих голени, осложнившиеся локальной и распространенной формой хронического травматического остеомиелита. При лечении пациента использовались разработанные авторами методы. На левой голени с целью купирования локального некротически-гнояного процесса и сращения перелома использовалась методика монолокального компрессионного остеосинтеза и выполнялась дополнительная операция – внеочаговая костная аутотрансплантация. На правой голени для восстановления целостности большеберцовой кости при распространенном процессе выполнялся билочальный компрессионно-дистракционный остеосинтез и использовалась авторская методика замещения костного дефекта индивидуальным темпом.

В результате лечения удалось полностью восстановить опороспособность нижних конечностей и добиться стойкой ремиссии остеомиелитического процесса. Использование новых методов лечения позволило срастить перелом костей одной голени и заместить обширный костный дефект на другой голени в достаточно короткие сроки в условиях остеомиелитического процесса.

**Ключевые слова:** открытые переломы костей голени, хронический травматический остеомиелит

## TREATMENT OF OPEN FRACTURES OF SHIN BONES COMPLICATED WITH CHRONIC OSTEOMYELITIS WITH USE OF NEW METHODS

A.L. Kameka, S.N. Leonova, A.V. Rekhov

Scientific Center of Reconstructive and Restorative Surgery SB RAMS, Irkutsk

The article presents the results of treatment of patient M. after traffic accident who had open fractures of both shin bones complicated with local and disseminated form of chronic traumatic osteomyelitis. At the treatment of patient authors' methods were used. On the left shin to stop local necrotic-purulent process we used mono-local compression osteosynthesis and carried out extra operation – extra-focal autotransplantation. On the right shin to restore integrity of tibial bone at disseminated process we carried out bilocal compressive-distraction osteosynthesis and used method of bone defect replacement of individual rate.

At the result of treatment we managed to restore support ability of low extremities and to achieve stable remission of osteomyelitis process. Use of new methods of treatment allowed to join the fracture of bones of one shin and to replace spacious bone defect of another in quite short terms at the osteomyelitis process.

**Key words:** open fractures of shin bones, chronic traumatic osteomyelitis

Переломы костей голени, осложненные хроническим травматическим остеомиелитом, являются наиболее часто встречающейся и тяжелой патологией. Многолетний опыт лечения данной категории пациентов позволил нам разработать и применить на практике новые методы, позволяющие оптимизировать репаративный процесс и улучшить клинические результаты.

Приводим собственное клиническое наблюдение.

Пациент М., 32 лет, 8 ноября 2009 г. в результате ДТП получил открытые переломы костей обеих голени. Госпитализирован в травматологическое отделение ГКБ № 3 г. Иркутска с диагнозом: открытый ПБ оскольчатый перелом в/3 диафиза правой большеберцовой кости со смещением отломков. Фрагментарно-оскольчатый перелом с/3-н/3 правой малоберцовой кости. Инфицированная рана с/3 правой голени. Открытый ПБ оскольчатый перелом н/3 диафиза левой большеберцовой кости со смещением отломков. Фрагментарно-оскольчатый перелом с/3-н/3 левой малоберцовой кости (рис. 1, 2).

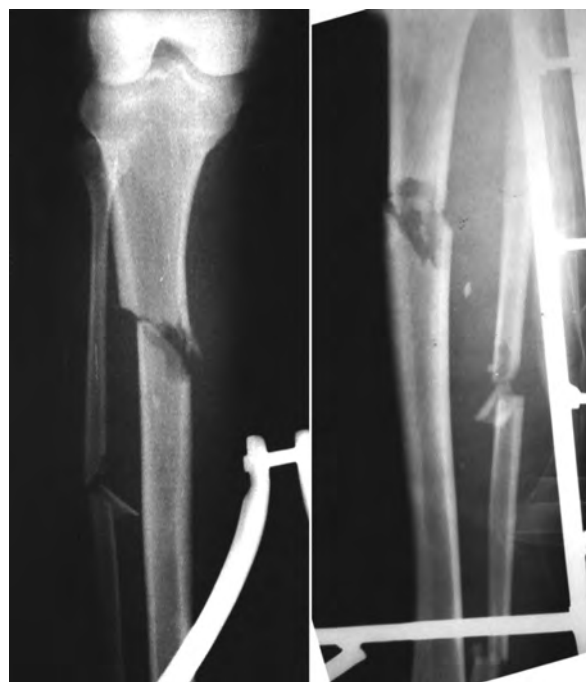

Рис. 1. Рентгенограммы правой голени после травмы.

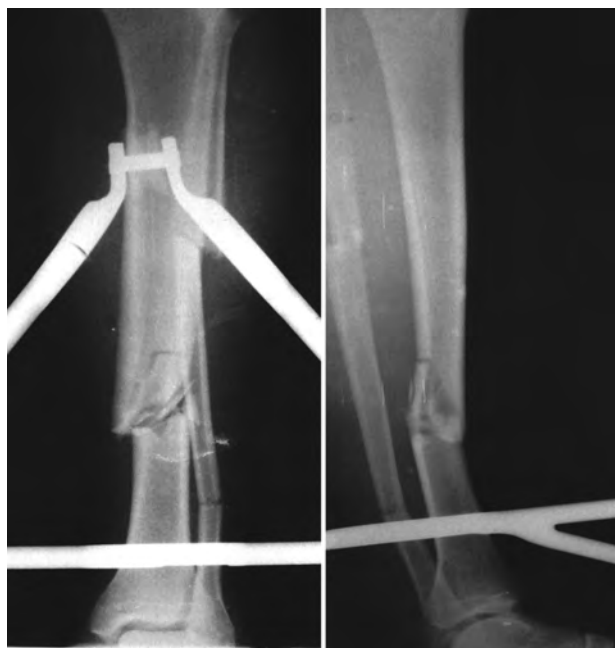

Рис. 2. Рентгенограммы левой голени после травмы.

Лечился на скелетном вытяжении. В связи с инфицированием ран 12 ноября 2009 года был переведен для дальнейшего лечения в отделение гнойной хирургии № 2 ФГБУ «НЦРВХ» СО РАМН. В отделении гнойной хирургии № 2 клиники центра 19.11.09 г. проведено оперативное лечение: на правой голени: чрескостный остеосинтез голени, дренирование, репозиция. Катетеризация *a. circumflexa Peum profunda* справа (рис. 3).

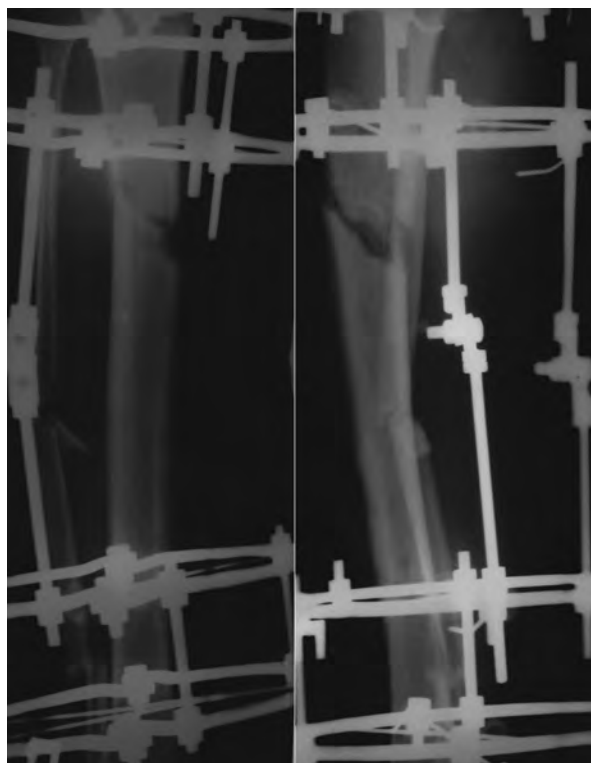

Рис. 3. Рентгенограммы правой голени после операции.

На левой голени выполнено: чрескостный остеосинтез голени, дренирование, репозиция (рис. 4).

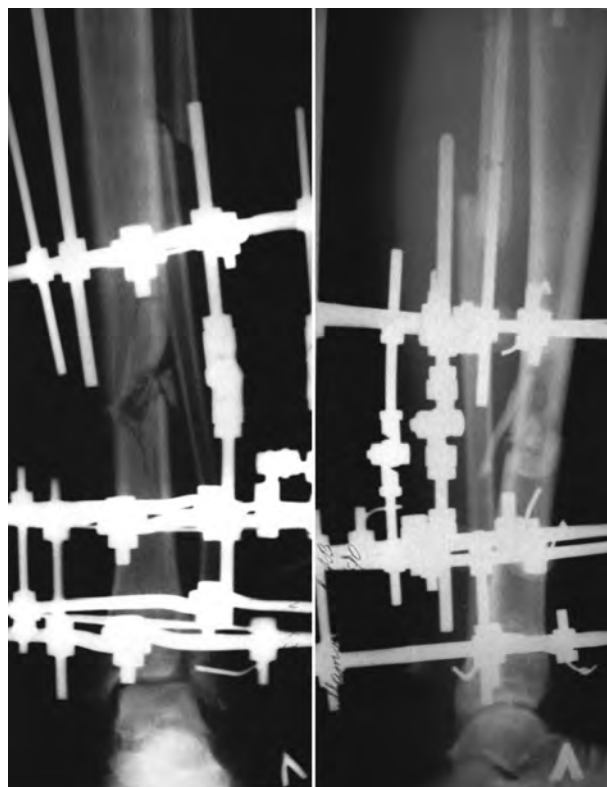


Рис. 4. Рентгенограммы левой голени после операции.

Ранний послеоперационный период благоприятный. Получал курс антибактериальной, инфузионно-корректирующей, антикоагулянтной, противовоспалительной, сосудистой, реологической терапии. Пациент был активизирован через 3 недели с момента операции и выписан из стационара.

На амбулаторном этапе наблюдения перелом костей правой голени осложнился обширным некрозом мягких тканей и распространенным остеомиелитическим поражением большеберцовой кости. На левой голени развился локальный остеомиелитический процесс. Пациент был повторно госпитализирован в отделение гнойной хирургии № 2.

С целью купирования некротически-гнояного процесса на левой голени и сращения перелома использовалась методика монолокального компрессионного остеосинтеза и выполнялась дополнительная операция: внеочаговая аутотрансплантация (патент РФ № 2311144; ФС № 2008/118 от 18.06.2008). 12.02.10 г. была выполнена операция: перемонтаж аппарата внешней фиксации. Моделирующая резекция концов отломков левой большеберцовой кости. Аутотрансплантация в проксимальный метафиз большеберцовой кости (рис. 5).

Для купирования распространенного некротически-гнояного процесса на правой голени и восстановления целостности большеберцовой кости выполнялся билочальный компрессионно-дистракционный остеосинтез и использовалась разработанная нами методика замещения костного дефекта индивидуальным темпом (патент РФ

№ 2457777). На правой голени 05.03.10 г. выполнена операция: перемонтаж аппарата внешней фиксации. Некрсеквестрэктомия, сегментарная резекция правой большеберцовой кости. Кортикотомия с остеоклазией в/3 большеберцовой кости (рис. 6).




Рис. 5. Рентгенограммы левой голени после операции.

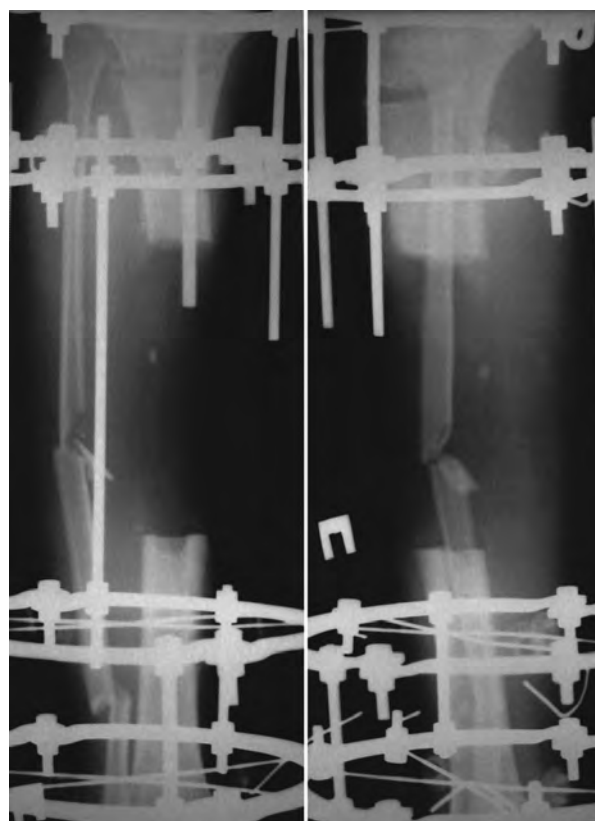


Рис. 6. Рентгенограммы правой голени после операции.

С пятых суток после операции начали замещение образовавшегося циркулярного дефекта — диастаза правой большеберцовой кости, составившего 12,5 см, индивидуальным темпом, контролируемым 1 раз в неделю, по данным тепловизионного и реографического исследования (рис. 7).

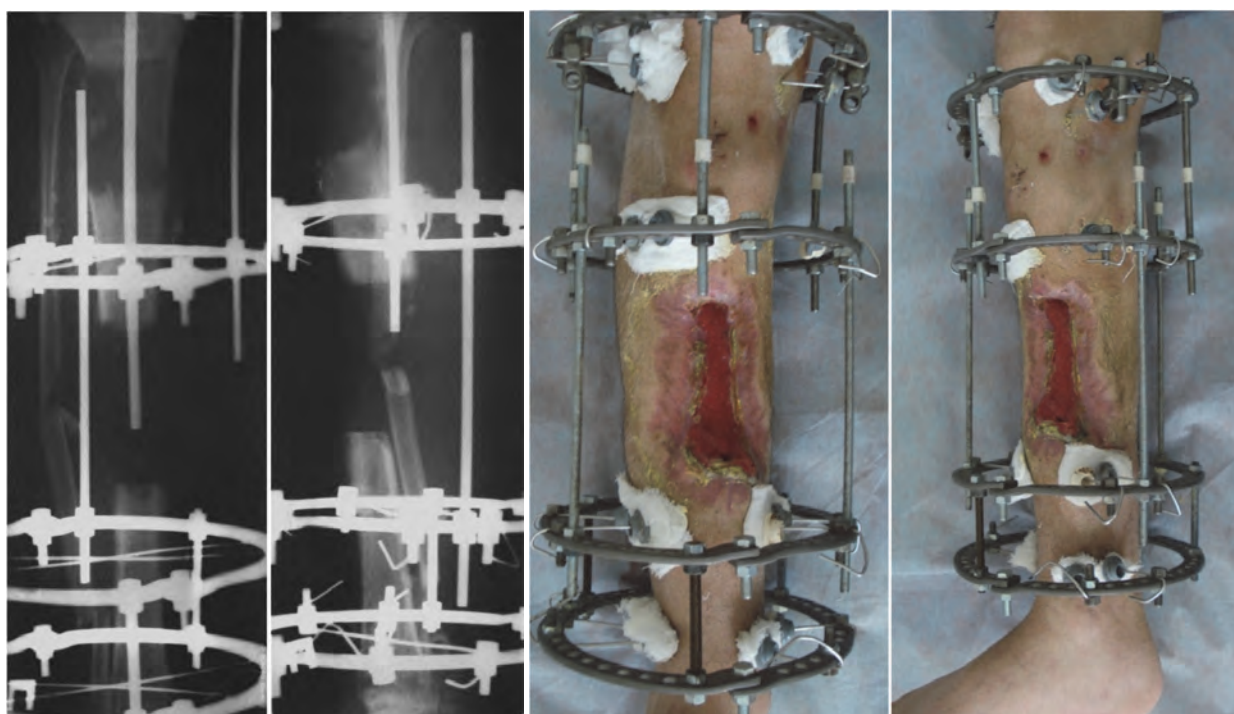


Рис. 7. Рентгенограммы и фотографии правой голени на этапе дистракции.

Этап дистракции составил 137 дней. На месте костного дефекта был выращен дистракционный регенерат длиной 120 мм (рис. 8).

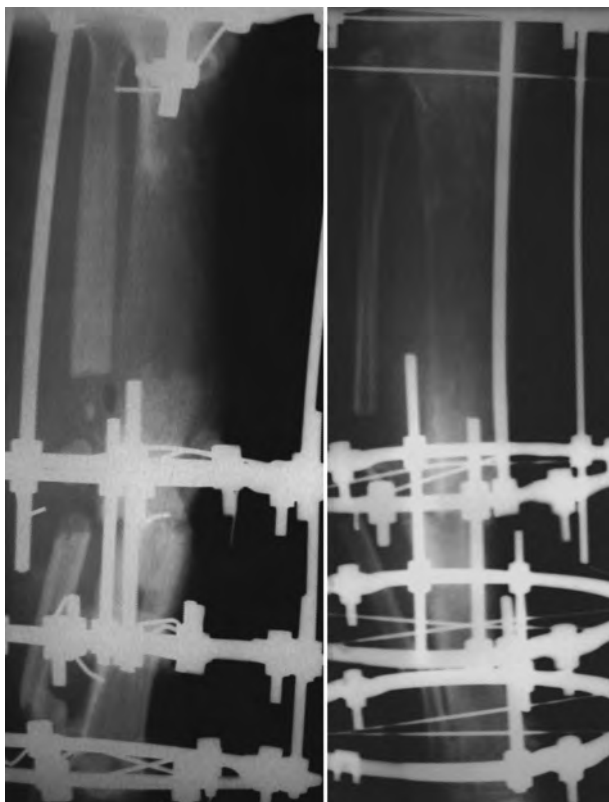


Рис. 8. Рентгенограммы правой голени после окончания дистракции.

Полный срок замещения дефекта правой большеберцовой кости и перестройки регенерата в полноценную костную ткань составил 1 год и 18 дней. Срок сращения перелома костей левой голени составил 4,5 месяца. Чрескостные аппараты были демонтированы после рентгенологического контроля и проведения клинической пробы (рис. 9).

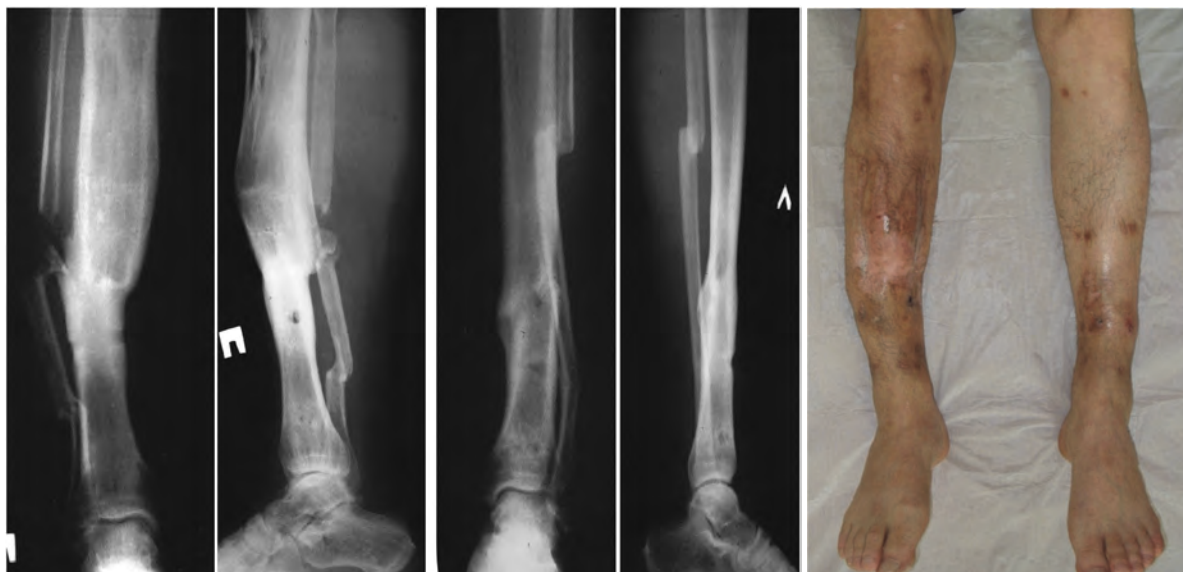


Рис. 9. Рентгенограммы и фотографии правой и левой голени после демонтажа аппарата.

В результате проведенного лечения была восстановлена опороспособность правой и левой нижних конечностей, купирован остеомиелитический процесс.

Динамическое наблюдение за пациентом позволило убедиться в его социальной и трудовой реабилитации (рис. 10).



Рис. 10. Фотографии пациента через 1 год после окончания лечения.

Пациент результатом лечения доволен. Жалоб нет. Ходит без средств дополнительной опоры, не хромает, боли при ходьбе нет. Длина нижних конечностей одинаковая. Движения в суставах нижних конечностей восстановлены, безболезненные. Вернулся к своей профессии.

В целом нам удалось полностью восстановить опороспособность нижних конечностей и добиться стойкой ремиссии остеомиелитического процесса. Достижение сращения перелома костей одной голени и замещение обширного костного дефекта на другой голени в достаточно короткие сроки в условиях остеомиелитического процесса стало возможным благодаря использованию новых методов лечения.

**Сведения об авторах**

**Камека Алексей Леонидович** – младший научный сотрудник научно-клинического отдела травматологии ФГБУ «Научный центр реконструктивной и восстановительной хирургии» СО РАМН (664003, г. Иркутск, ул. Борцов Революции, 1; тел.: 8 (3952) 29-03-64; e-mail: scrrs.irk@gmail.com)

**Леонова Светлана Николаевна** – кандидат медицинских наук, ведущий научный сотрудник научно-клинического отдела травматологии ФГБУ «Научный центр реконструктивной и восстановительной хирургии» СО РАМН

**Рехов Алексей Владимирович** – кандидат медицинских наук, старший научный сотрудник научно-клинического отдела травматологии ФГБУ «Научный центр реконструктивной и восстановительной хирургии» СО РАМН