

Лечение деформации костей голени, осложненной нестабильностью коленного сустава

М.П. Тепленький, П.П. Буравцов, М.Ю. Бирюкова

Treatment of leg bone deformity complicated by the knee instability

M.P. Teplen'ky, P.P. Buravtsov, M.Yu. Biriukova

Федеральное государственное бюджетное учреждение «Российский научный центр "Восстановительная травматология и ортопедия" им. академика Г. А. Илизарова» Минздравсоцразвития РФ, г. Курган (директор — д.м.н. А.В. Губин)

Приведен пример лечения пациента с варусно-рекурвационной деформацией верхней трети большеберцовой кости, сочетающейся с нестабильностью коленного сустава и укорочением конечности. Применение аппарата Илизарова позволило восстановить анатомическую ось сегмента, компенсировать укорочение, с сохранением подвижности в суставе. Оперативное вмешательство способствовало повышению стабильности коленного сустава и восстановлению опорности конечности.

Ключевые слова: варусная и рекурвационная деформации коленного сустава, нестабильность коленного сустава, аппарат Илизарова.

A case of treating a patient with tibial upper-third varus-and-recurvation deformity combined with the knee instability and limb shortening is demonstrated. The Ilizarov fixator use has allowed to restore the segment anatomical axis, as well as to compensate for the shortening with maintainance of the joint mobility. Surgical intervention contributed to the knee stability increase and limb weight-bearing recovery.

Keywords: the knee varus and recurvation deformities, the knee instability, the Ilizarov fixator.

ВВЕДЕНИЕ

Приобретенные деформации коленного сустава приводят к статическому растяжению боковых, а в тяжелых случаях и крестообразных связок, что способствует развитию его нестабильности [1].

Деформации свыше 10° вызывают пластические трансформации суставного хряща и, по мнению ряда авторов, наряду с недостаточностью связочного аппарата, являются важным фактором, способствующим прогрессированию дегенеративно-дистрофических изменений в суставе. Поэтому своевременная коррекция биомеханической оси нижней конечности и компенсация нестабильности коленного сустава имеет значение для предупреждения развития или прогрессирования гонартроза [3, 4]. Пациенты помимо деформаций суставов часто имеют другие анатомо-функциональные изменения опорно-двигательной системы, в частности, укорочение бедра, голени.

Предложены десятки операций для устранения деформаций коленного сустава, которые отличаются способами фиксации остеотомированных фрагментов. Применение накостных и внутрикостных фиксаторов вынуждает хирурга производить одномоментную интраоперационную коррекцию

деформации, что не всегда возможно в связи с необходимостью значительного смещения костных фрагментов, выраженными рубцовыми изменениями окружающих мягких тканей, опасностью развития сосудистых и неврологических нарушений. Часто возникает необходимость в дополнительной наружной фиксации, исключающей возможность движений в коленном суставе [2]. Иммобилизация сустава, с одной стороны, увеличивает продолжительность реабилитационного периода, с другой — способствует нарушению питания хряща и его дегенерации [6].

По мнению ряда авторов, метод Илизарова легче и надежнее, чем внутренний остеосинтез, потому что хирургическая агрессия минимальная, функциональное восстановление идет раньше [5]. Возможность постепенной коррекции деформации и одновременного удлинения сегмента — общеизвестные достоинства чрескостного остеосинтеза.

Целью нашей работы было показать эффективность применения аппарата Илизарова для устранения выраженной деформации коленного сустава, сопровождающейся его нестабильностью и укорочением сегмента.

МАТЕРИАЛ И МЕТОДЫ

Приводим клиническое наблюдение. Пациент И., 16 лет, перенес гематогенный остеомиелит в раннем детском возрасте. С ростом прогрессирующе-

ло укорочение левой нижней конечности, формировалась деформация коленного сустава (рис. 1). При поступлении на лечение в РНЦ «ВТО» он предъ-

являл жалобы на боли в коленном суставе, хромоту, нарушение опорности, деформацию и укорочение левой нижней конечности, неустойчивость левого коленного сустава, мешающие ходить. Ходил с тростью. Клинические признаки патологии: анатомическое укорочение бедра 9 см, голени – 8 см. Варусная деформация 130° , рекурвационная – 140° в верхней трети левой голени (рис. 2). При осевой нагрузке при разогнутом суставе варусное отклонение голени увеличивалось на 20° , что свидетельствовало о недостаточности наружной боковой связки. Сагиттальная нестабильность коленного сустава подтверждалась положительными симптомами переднего и заднего «выдвижного ящика». На рентгенограмме в прямой проекции варусная деформация большеберцовой кости с вершиной на уровне перехода метафиза в диафиз составляла 130° . В сагиттальной плоскости наклон суставной

площадки большеберцовой кости кпереди был 60° . Заднее смещение большеберцовой кости относительно бедра было в пределах 1 см. Суставная щель коленного сустава была сужена до 3 мм, передняя часть эпифиза большеберцовой кости деформирована, суставные поверхности мыщелков бедра уплощены, что характерно для гонартроза.

Пациенту произвели остеотомию обеих костей левой голени в проксимальной трети на вершине деформации. Костные фрагменты зафиксированы аппаратом Илизарова. Для восстановления соотношений в коленном суставе и предупреждения компрессии в смежных суставах дополнительно выполнили остеосинтез аппаратом Илизарова стопы и дистальной трети бедра. Опоры на голени и в области коленного сустава были соединены между собой стержнями с шарнирами, а опоры на голени и стопе дистракционными стержнями.

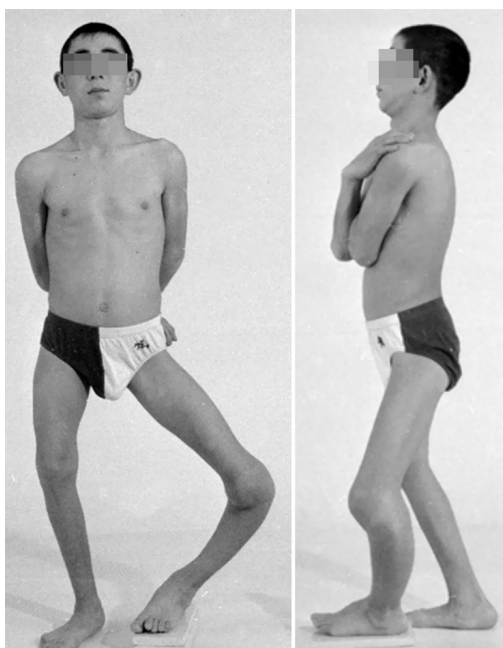


Рис. 1. Фото пациента И. до лечения

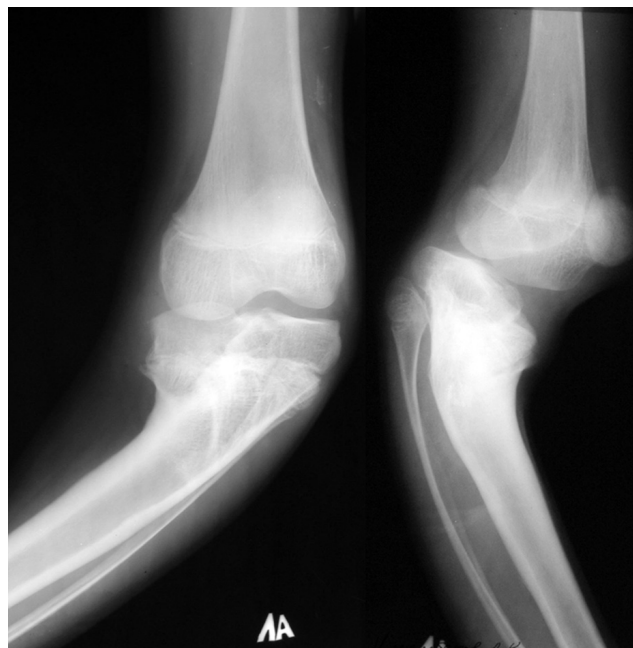

Рис. 2. Рентгенограммы левого коленного сустава в прямой и боковой проекции пациента И. до лечения

РЕЗУЛЬТАТЫ И ОБСУЖДЕНИЕ

Дистракцию для устранения деформации голени и ее удлинения осуществляли 62 дня. Восстановили правильную ось конечности, голень удлинили на 6 см. Устранили задний подвывих голени.

Фиксация аппаратом Илизарова продолжалась 70 дней. В процессе лечения пациент занимался разработкой коленного сустава. Перед снятием аппарата Илизарова сгибание коленного сустава было до 150° , разгибание – до 180° . На контрольном осмотре через 7 месяцев пациент отметил улучшение опороспособности конечности. Пациент ходил без дополнительных средств опоры. Болей в коленном суставе не было. Сгибание коленного сустава было до 95° , а разгибание активно – до 180° . При разогнутом коленном суставе при нагрузке варусное отклонение голени не превышало 5° . Клинических при-

знаков сагиттальной нестабильности не выявлено. Сохранялось укорочение бедра, которое удлинили на следующем этапе лечения (рис. 3, 4).

По литературным данным, стабильность в суставе обеспечивается, наряду с пассивным компонентом, связками и активным – мышцами, которые до определенного времени компенсируют несостоятельность связочного аппарата [3]. Но при увеличении деформаций коленного сустава постепенно их компенсаторные возможности истощаются. Развивается нестабильность сустава. В представленном наблюдении устранение деформации, удлинение сегмента, дозированное растяжение мышц и улучшение условий их функционирования дали возможность улучшить стабильность коленного сустава и опорность нижней конечности в целом.

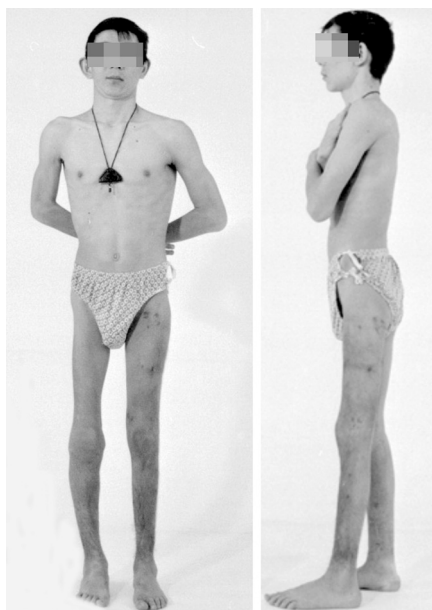


Рис. 3. Фото больного И. после лечения

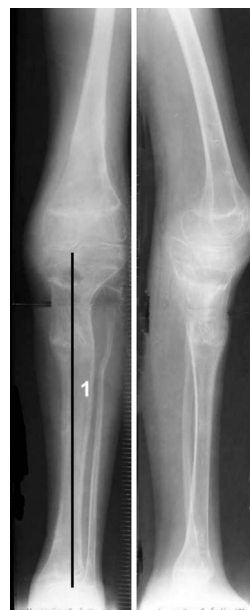

Рис. 4. Рентгенограммы левой нижней конечности больного И. после лечения

ЗАКЛЮЧЕНИЕ

Хирургическая коррекция деформаций сегментов конечностей является важным фактором предотвращения или уменьшения нестабильности коленного сустава и в дальнейшем развития гонартроза. Для получения лучших функциональных результатов желательно коррекцию деформаций выполнять до развития нестабильности, которая, по литературным данным, неизбежно приводит к развитию остеоартроза. Для коррекции деформаций

предпочтительнее применять аппарат Илизарова. Управляемый чрезкостный остеосинтез аппаратом Илизарова позволяет не только точно устранить деформацию на необходимую величину, производить удлинение конечности, но и одновременно сохранять подвижность в суставе в процессе лечения, что предупреждает прогрессирование дегенеративно-дистрофических изменений в суставе.

ЛИТЕРАТУРА

1. Котельников Г. П., Чернов А. П., Измалков С. Н. Нестабильность коленного сустава. Самара : Самар. дом печати, 2001. 232 с.
2. Котельников Г. П. Хирургическая коррекция деформаций коленного сустава. Самара: СамГМУ, 1999. 184 с.
3. Котельников Г. П. Посттравматическая нестабильность коленного сустава. Самара: Самар. дом печати, 1998. 183 с.
4. Биомеханические критерии определения показаний к оперативному лечению посттравматических деформаций коленного сустава у детей / В. Н. Меркулов [и др.] // Вестн. травматологии и ортопедии им. Н. Н. Приорова. 2006. № 1. С. 43-46.
5. Genu varum: surgical treatment using Ilizarov technique / P. Petricca [et al.] // ASAMI : Abstract book. Rome, 2001. P. 155-156.
6. Shapshal G. J. Деформирующий артроз надколенника // Ортопедия, травматология и протезирование 1982. №10. С. 26-28.

Рукопись поступила 19.12.2011.

Сведения об авторах:

1. Тепленький Михаил Павлович – ФГБУ РНЦ «ВТО» им. акад. Г.А. Илизарова Минздравсоцразвития, г. Курган, лаборатория патологии суставов, заведующий, д.м.н.
2. Буравцов Павел Павлович – ФГБУ РНЦ «ВТО» им. акад. Г.А. Илизарова Минздравсоцразвития, г. Курган, лаборатория патологии суставов, старший научный сотрудник, к.м.н.
3. Бирюкова Марина Юрьевна – ФГБУ РНЦ «ВТО» им. акад. Г.А. Илизарова Минздравсоцразвития, г. Курган, лаборатория патологии суставов, научный сотрудник, к.м.н.