

ЛЕЧЕНИЕ БОЛЬНЫХ С НАРУШЕНИЕМ ПРОРЕЗЫВАНИЯ НИЖНИХ ТРЕТЬИХ МОЛЯРОВ

В связи с большим количеством пациентов с осложнениями, обусловленными аномалиями формирования и прорезывания зубов мудрости, проблема остается насущной в современной стоматологии и челюстно-лицевой хирургии.

Несмотря на большое количество сообщений в литературе не найдено однозначных ответов на вопрос о выборе тактики лечения больных с данной патологией

Во многих странах мира уделяется большое внимание проблемам, связанным с частично или полностью ретенрованными третьими молярами. Вопрос об их удалении признано считать не профилактическим мероприятием, а рассматривать как метод лечения. Удаление зачатков восьмых зубов для профилактики развития скученности зубов при ортодонтической патологии, следует считать весьма целесообразным.

Основные анатомические предпосылки затрудненного прорезывания нижних третьих моляров представлены на рис. 1. В связи с большими мезио-дистальными размерами ячеек нижних зубов мудрости и несоответствием данному параметру значения расстояния от дистального края коронки второго моляра до переднего края ветви нижней челюсти у мужчин данная патология встречается чаще, чем у женщин. Затрудненное прорезывание нижних третьих моляров встречается чаще у лептопрозопов, чем у мезо- и эурипрозопов, что обусловлено меньшими показателями ретромолярного пространства у лептопрозопов (ретромолярное расстояние, толщина и высота тела нижней челюсти на уровне середины ретромолярного пространства).

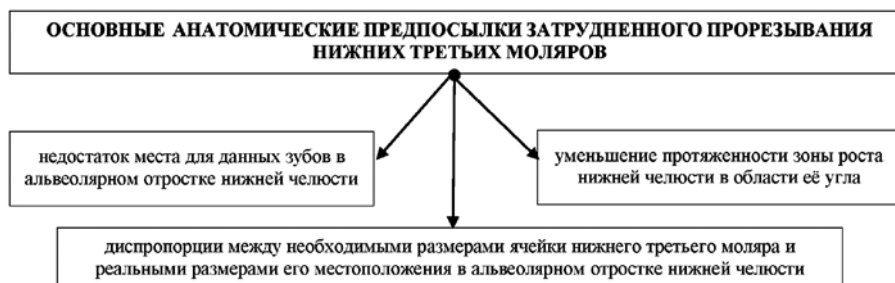

Рис. 1. Основные анатомические предпосылки затрудненного прорезывания нижних третьих моляров



Фомичев И.В.

Заслуженный врач РФ, к.м.н., главный внештатный стоматолог управления здравоохранения Липецкой обл., главный врач ГУЗ «Областная стом. поликлиника – Стоматологический центр», г. Липецк



Флейшер Г.М.

врач-стоматолог-консультант, ГУЗ «Областная стоматологическая поликлиника – Стоматологический центр», г. Липецк, drfleicher@gmail.com

Резюме

Один из актуальных вопросов современной стоматологии заключается в возможности сохранения или необходимости удаления третьего моляра. В хирургической стоматологии и челюстно-лицевой хирургии до настоящего времени актуальными остаются вопросы этиологии, патогенеза и лечения затрудненного прорезывания третьих моляров челюстей. Как известно, прорезывание третьих моляров челюстей заканчивается период формирования постоянного прикуса. Третьи моляры или зубы мудрости (wisdom teeth) прорезываются самыми последними в возрасте от 17 до 25 лет. По данным К. Godfrey (1999) они выявляются у 92% взрослого населения. Ретенция третьих моляров в 53% случаев сопровождается развитием осложнений, характерных для каждого типа положения.

Ключевые слова: ретенция восьмых зубов, зубочелюстные аномалии.

TREATMENT OF PATIENTS WITH PROREZYVANIYA'S VIOLATION OF THE BOTTOM THIRD PAINTERS

Fomichev I.V., Fleicher G.M.

The summary

One of topical issues modern stomatologists consists in possibility of preservation or need of removal of the third painter. In surgical stomatology and maxillofacial surgery so far actual there are etiology questions, патогенеза and treatments of the complicated prorezyvaniye of the third painters of jaws. It is known that the prorezyvaniye of the third painters of jaws comes to an end the period of formation of a constant bite. The third painters or wisdom teeth (wisdom teeth) are cut through the latest aged from 17 till 25 years. According to K. Godfrey (1999) they come to light at 92% of adult population. Retention of the third painters in 53% of cases is accompanied by development of complications, characteristic for each type of situation.

Keywords: retention of the eighth teeth, zubochelestny anomalies.

Атипичное расположение зачатка зуба мудрости в челюсти, патология роста и развития самой челюсти в конечном итоге приводит к аномалии положения сформировавшегося нижнего восьмого зуба (дистопии), а также к задержке процесса прорезывания (ретенции). Связанные между собой ретенция и дистопия нижнего зуба мудрости и длительное существование воспалительных явлений в области зуба мудрости подготавливают почву для возникновения воспалительных процессов в ретромолярной области и соседних анатомических пространствах. Степень дистопии может быть различной — от небольшого отклонения продольной оси по отношению к норме до расположения зуба в верхней половине ветви нижней челюсти и т.д. (см. рис. 2).

В настоящее время используется всё больше аргументов в пользу расширения показаний к удалению зубов мудрости. Обусловлено это рядом объективных причин: техническими трудностями лечения осложненных форм кариеса нижних третьих моляров по сравнению с другими зубами; неблагоприятное влияние нижних зубов мудрости на формирование зубочелюстного аппарата, приводящего к развитию аномалий прикуса, деформации зубных рядов, развитием осложнений (см. рис. 3).

Удаление ретенированных и дистопированных нижних третьих моляров считается сложным вмешательством в силу травматичности, связанной

с топографо-анатомическими особенностями локализации зубов. Существует довольно много различных методик удаления нижних третьих моляров. Лечебная тактика при неправильном положении зуба и недостатке места в альвеолярной части челюсти для прорезывания, осложняющемся деструкцией костной ткани шейки зуба и по ходу корня, рецидивах воспалительного процесса, а также по ортодонтическим показаниям, заключается в удалении причинного зуба. Операция удаления нижних третьих моляров затрудняется тем, что приходится освобождать зуб от значительного по объёму участка костной ткани, в которой он находится. Следует отметить, что постэкстракционная рана всегда инфицирована.

При диагностике расположенных нижних восьмых зубов большая роль отводится рентгенологическому обследованию (КТ, боковые рентгенограммы челюсти). При анализе рентгенограммы учитывали топографию третьих нижних моляров по отношению к впередистоящему зубу, степень его наклона, состояние тканей зуба и периапикальных тканей, отношение зуба к ветви и каналу нижней челюсти.

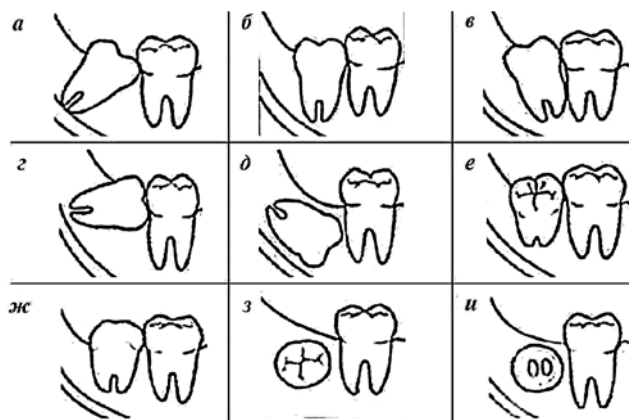


Рис. 2. Варианты направления прорезывания третьих моляров нижней челюсти:

а – медиальный наклон; *б* – вертикальное положение; *в* – дистальный наклон; *г* – горизонтальное положение; *д* – инверсия; *е* – щечный наклон; *ж* – язычный наклон; *з* – буккерверсия; *и* – лингвоверсия

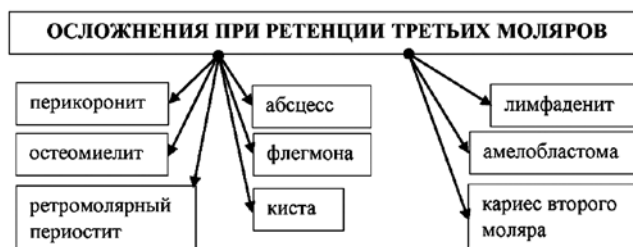

Рис. 3. Осложнения при ретенции третьих моляров

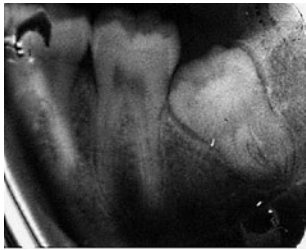

Рис. 4. Дистоция 3.8 зуба

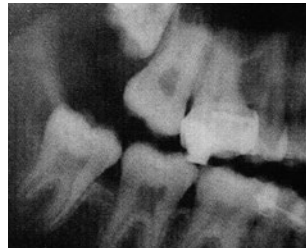
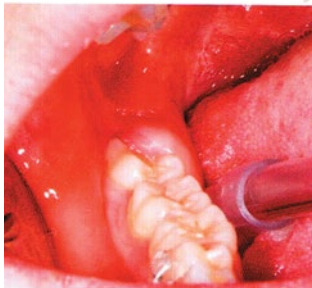
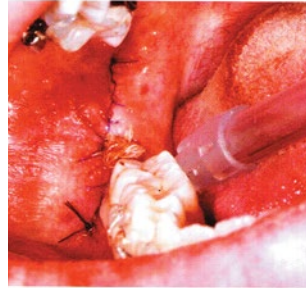
Рис. 5. Полуретенция, дистопия 3.8 зуба



а

Рис. 6. Клиническая картина перикоронарита 4.8 зуба — перикоронарэктомия:

а — до проведения перикоронарэктомии;
б — непосредственно сразу после проведения перикоронарэктомии



б

Мы хотели представить вам клинические примеры нарушения прорезывания третьих моляров (см. рис. 4-6).

Лечение ретинированных третьих моляров либо консервативное или, что чаще хирургическое, по данным зарубежных авторов, удаляют 40% третьих моляров (Phillips С., 2003). В 20% случаев третьи моляры прорезываются самостоятельно, часть из которых прорезывается после ортодонтического лечения, проводимого с удалением отдельных постоянных зубов и закрытием полученного места. Выявление нарушений в формировании постоянных моляров, определение размера и позиции зачатков, оценка вероятности их прорезывания, необходимы при выборе плана комплексного лечения пациентов с зубочелюстными аномалиями. Комплексное лечение включает в себя: первичная хирургическая обработка гнойного очага сочетается с комплексной противовоспалительной терапией (антибактериальные препараты, нестероидные противовоспалительные препараты, антигистаминные препараты).

Зачастую хирург-стоматолог выполнять операцию удаления зачатков третьих моляров из-за ложного страха перед вмешательством. Наш опыт показывает, что эти операции, при соблюдении определенных условий, можно успешно выпол-

нить в амбулаторных условиях. Коррекция психоэмоционального состояния, стабильная работа вегетососудистой и других систем и эффект потенцирования действия местного анестетика при проведении премедикации позволяют полностью отказаться от общей анестезии.

Мы считаем, что предоперационная подготовка, включающая доверительную беседу с пациентом, позволяет создать правильный настрой на операцию и предотвратить ряд негативных последствий.

Все пациенты отмечали, что во время операции находились в состоянии психоэмоционального комфорта, а отсутствие болевых ощущений позволило им больше не испытывать чувство страха при необходимости проведения подобных манипуляций повторно.

На основании анализа данных литературы, проведенных исследований и анализа собственного клинического опыта в тесном сотрудничестве с врачами-ортодонтами сформулированы осложнения, обусловленные аномалиями формирования и прорезывания третьих моляров, приводят к возникновению сложной клинической ситуации. Это требует своевременных и обоснованных решений о выборе методов лечения.

В таблицах 1-4 представлены данные работы кабинета экстренной помощи ГУЗ «Областная стоматологическая поликлиника – Стоматологический центр», г. Липецк за 2012-2014 гг.

Выводы

1. Зачатки третьих моляров с выявленными аномалиями развития подлежат удалению.
2. Дефицит места для прорезывания третьих моляров свыше 3 мм и ангуляция более 70° являются показанием к их удалению.
3. Оптимальным сроком для удаления третьих моляров является возраст 13-15 лет по достижении ими 5-6 стадий развития и окончания основного роста челюстей в дистальных отделах. Хирургическое вмешательство проводится только в случае недостатка места для прорезывания третьих моляров. Послеоперационный период у пациентов этого возраста протекает гораздо легче и с меньшими осложнениями.
4. После удаления третьих моляров наблюдается достоверное уменьшение сроков ортодонтического лечения и стабильные результаты в ретенционном периоде.
5. Удаление ретенированных третьих моляров в случае наличия осложнений проводится в любом возрасте. При возникновении острого воспалительного процесса вмешательство следует проводить с учетом предстоящей сложности: неотложное либо отсроченное.



УралКвадромед

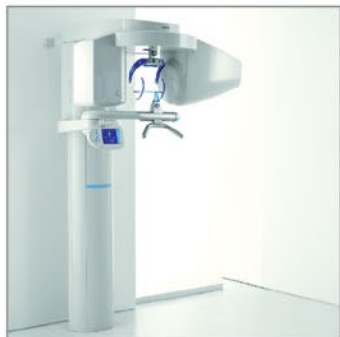СУПЕРЦЕНЫ

на оборудование из Германии

sirona
The Dental Company



Ортопантомографы **от 16 500 Евро**



3D рентгенография **от 57 000 Евро**



Комплекты радиовизиографии
от 6 000 Евро



Стоматологические установки С8+
от 8 700 Евро

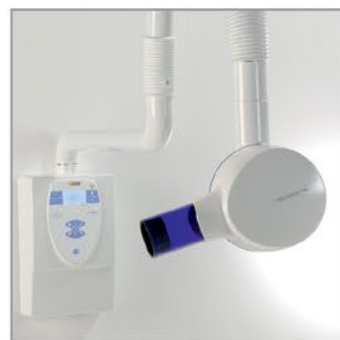Комплектация с электрическим микромотором,
LED светильником и стулом врача - **9 750 Евро**

В подарок: второй стул для ассистента
или обивка повышенной комфортности Lounge

Гарантия на установки 3 года!



Мультиимпульсный интраоральный
рентгеновский аппарат Heliodent Plus - **2 700 Евро**



цены действительны на период проведения акции

Официальный дилер Sirona Dental Systems GmbH
ООО «УралКвадромед» 620026 г. Екатеринбург, ул. Бажова, 193, оф.410,
т.: (343) 204-73-37, 262-75-52, 262-88-51, 262-87-50
torg@UQM.ru WWW.UQM.RU уралквадромед.рф
филиал в г. Челябинск, ул. Плеханова, д. 19, оф. 4,
т.: (351) 266-20-69 chelkvadromed@inbox.ru

Все предложения
смотрите на UQM.RU

Таким образом, раннее удаление аномально расположенных нижних третьих моляров является профилактикой осложнений при их прорезывании. Данные мероприятия целесообразно проводить при осмотре подростков, допризывников в армию как один из разделов санации полости рта.

Удаление нижних третьих моляров мудрости требует высокой квалификации врача-хирурга, хорошего технического оснащения и нередко лечения больных в стационарных условиях. Разработка новых методов для оптимизации лечения и реабилитации данных больных является актуальной задачей.

ЛИТЕРАТУРА

1. **Безруков В.М., Робустова Т.Г.** Руководство по хирургической стоматологии и челюстно-лицевой хирургии. – М.: Медицина, 2000. – 426 с.
2. **Бычков А.И.** Тактика удаления нижнего третьего моляра и профилактика осложнений // Стоматология. 1996. Спец. вып. – С. 47-48.
3. **Костур Б.К.** Функциональные особенности жевательного аппарата у детей – Л.: Медицина, 1972. – 199 с.
4. **Робустова Т.Г.** Хирургическая стоматология (3-е издание) // Учебник. – М.: Изд-во Медицина, 2005. – 504с.
5. **Фліс П.С.** Ортодонтія. – Київ – Віниця, 2007. – 305 с.
6. **Godfrey K.** Prophylactic removal of asymptomatic third molars: a review// Austral. Dent. J. – 1999. – 44 (4). – P. 233-37.
7. **Phillips C.** Risk factors associated with prolonged recovery and delayed healing after third molar surgery// Journal of Oral and Maxillofacial Surgery- 2003- Vol. 61 (12) – P. 1436-1448.

Таблица 1

Данные работы кабинета экстренной помощи ГУЗ «Областная стоматологическая поликлиника – Стоматологический центр», г. Липецк за 2012-2014 гг.

Наименование	2012			2013			2014 (январь-февраль)		
	Взрослые	Дети	Итого	Взрослые	Дети	Итого	Взрослые	Дети	Итого
Пульпиты	184	17	201	163	12	175	42	5	47
Периодонтиты	4822	26	4848	4584	14	4733	277	14	291
Луночковое кровотечение	88	4	92	86	1	87	6	0	6
Травма мягких тканей	366	17	383	197	13	210	14	2	16
Периоститы	351	25	376	338	22	360	23	3	26
Перикоронориты	127	0	127	96	2	98	6	0	6
Прочие	3739	909	4648	2912	742	3654	204	36	240
Итого	9677	998	10675	8376	941	9317	572	60	632

Таблица 2

Соотношение оказания помощи детскому населению в кабинете экстренной помощи ГУЗ «Областная стоматологическая поликлиника – Стоматологический центр», г. Липецк за 2012-2014 гг.

2012			2013			2014		
Всего	В т.ч. дети		Всего	В т.ч. дети		Всего	В т.ч. дети	
10675	998	19,3%	9317	941	9,3%	632	60	9,5%

Таблица 3

Оказание стоматологической помощи населению в кабинете экстренной помощи ГУЗ «Областная стоматологическая поликлиника – Стоматологический центр», г. Липецк за 2012-2014 гг. в праздничные и воскресные дни

2012				2013				2014			
в праздничные и воскресные дни				в праздничные и воскресные дни				в праздничные и воскресные дни			
Всего		В т.ч. дети		Всего		В т.ч. дети		Всего		В т.ч. дети	
5262	102,3%	694	25,6%	5387	49,3%	663	13,2%	-	-	-	-

Таблица 4

Оказание стоматологической помощи населению в кабинете экстренной помощи ГУЗ «Областная стоматологическая поликлиника – Стоматологический центр», г. Липецк за 2012-2014 гг. в будни

2012				2013				2014			
будни				будни				будни			
Всего		В т.ч. дети		Всего		В т.ч. дети		Всего		В т.ч. дети	
5410	97,7%	304	12,9%	330	51,1%	278	5,6%	632	100,0%	60	9,5%