

ЛИТЕРАТУРНЫЙ ОБЗОР

УДК 616.831-01:616-089.888.5

Н.А. Рыскельдиев, А.Е. Молдабеков

КРАНИОТОМИЯ НЕГІЗДЕРІ

«Республикалық нейрохирургия ғылыми орталығы» АҚ, Астана қаласы

Нейрохирургиялық араласуда мидың функционалды маңызды аймақтары мен ісіктің орналасуын дәл анықтау операцияға дейінгі кезеңде оңтайлы хирургиялық түсу мен ең аз функционалды және ең аз косметикалық ақау негізінде хирургиялық араласудың барынша радикалділігіне қол жеткізілуде.

Негізгі сөздер: краниотомия, нейронавигация, оңтайлы хирургиялық түсу

Бассүйек трепанациясы – Краниотомия. Бұл өте ерте заманнан бері қолданылып келеді және Гиппократтың еңбектерінде суреттелген. Неолит заманынан бері қаңқаны хирургиялық ашу тәсілдерін – краниотомияны меңгерген адамдардың болғанының айқын дәлелдері бар. Оған көптеген жерлерден жиналған жасанды тесіктер салынған қаңқалар дәлел бола алады. Кейбір деректер бойынша алғашқы дәуірдің адамдары трепанацияны қазіргі заманғы адамдардан көбірек жасағаны мәлім. [1,17]

Трепанация түрлері

Бассүйек трепанациясы (лат. t. cranii; син. краниотомия) – бассүйек қуысын ашуға бағытталған бассүйек күмбезін ашу.

Декомпрессивті бассүйек трепанациясы (лат. t. cranii decompressiva; латынша de - бір нәрсені алып тастау, + compressio қысым; Кушинг синонимы — декомпрессивті трепанация) — кең трепанация (5-6 × 6-7 см кем емес) – самай аймағында самай сүйекті бассүйегі негізіне дейін алып қатты ми қабығын ашу. Мидың ығысуы нәтижесінде науқастың жағдайы күрт нашарлағанда жасалады.

Сүйек-пластикалық бас сүйегі трепанациясы (лат. t. cranii osteoplastica) — жұмсақ тін мен сүйекті ойып алып, операциядан кейін орнына қою.

Резекционды бассүйек трепанациясы (лат. t. cranii resectionalis) — бассүйектің бір бөлігін алып тастау операциясы, бассүйек-ми жараларының біріншілік хирургиялық өңдеуінде, артқы ми шұқырының операцияларында қолданылады.

Бассүйек трепанациясы түрлі жағдайларда қолданылады. Краниотомияға кең тараған көрсетпелер:

мидың қатерлі және қатерсіз ісіктерін емдеу (биопсия, жартылай немесе толық алып тастау);

ми қан тамырларының ақауларын емдеу (аневризмалық кеңеюлерде, артериовенозды мальформацияда және т.б.);

бастың жарақаттарында (сынуларда, миішілік гематомаларды дренаждауда);

миішілік инфекцияларды емдеуде (абсцесстер);

кейбір неврологиялық жағдайлардың емінде (жедел эпилепсия, үштік жүйкенің невралгиясында, есту жүйкесінің зақымдалуында). [1, 6, 35]

Заманауи нейрохирургия дәрежесі - ең жоғары нәтижелі және нейрохирургиялық араласуды қауіпсіз ететін озық әдістерді қолдануымен өлшенеді. Мұндай

әдістерге бірінші ұлғайту техникасымен арнайы құрал-сайманға негізделген микрохирургияны жатқызамыз. Соңғы жарты ғасырда нейрохирургияда микроскопты қолдану үлкен жетістіктерге қол жеткізді. Қазіргі кезде нейрохирургтар микрохирургиялық әдістерді әлі де жетілдіре түсуде. [4, 6, 7, 8, 10, 11].

80-ші жылдардан бастап микроскоп және арнайы микрохирургиялық аспаптар күрделі операцияларды, әсіресе ми қан тамырлық зақымдалуы кезінде (артериялық және артериовеноздық аневризмалар), ми ісіктерінде кеңінен қолданыла бастады. [6, 7] Айта кетейік, микрохирургия – бұл тек күнделікті арнаулы аспаптар мен әдістерді қолдану ғана емес, бұл маңызды ғылыми бағыт болып саналады.

Заманауи микрохирургиялық техника бұл – арнайы науқастың басын бекітетін рама, науқас басының жатуын өзгертуге болатын хирургиялық стол, арнайы хирург креслосы мен микрохирургиялық құрал жабдықтар. [10, 17, 19]

Микроскоптан кейін нейрохирургия саласында эндоскопиялық техника да кеңінен қолданылуда. Эндоскопиялық техника ликвор жолы патологиясында және бассүйек негізі патологияларында (гипофиз ісігі, краниофарингиома, хордома, т.б.) кеңінен қолдау тапты.

XX ғасырдың 70-80 жылдары жоғарғы информациялық диагностикалық әдістер – компьютерлік томография (КТ), магнитті-резонансты томография (МРТ), ісіктердің топографиялық және морфологиялық ерекшеліктерін мұқият бағалауға мүмкіндік берді. Осы әдістер қазіргі кезде ісіктерді емдеудегі және оңтайлы хирургиялық түсулерді қалыптастыруына негіз болды. Микронейрохирургияның дамуы мидың терең аймағы құрылымдарына минималді ми тінін кесу арқылы немесе мидың анотомиялық құрылымын сақтауға бағытталған операциялық әдістерді тәжірибиеге әкелді. Мұның өзі операциядан кейінгі асқынулар мен леталді жағдайларды айтарлықтай азайты. [14, 16, 17, 18, 20]

Заманауи нейрохирургиядағы келесі бағыт нейронавигацияны қолдану. Бұл - патологиялық ошақтың дәл локализациясы мен зақымдалуы ауыр неврологиялық асқынуға әкелетін ми қыртысының топикасын анықтауға алдын ала операцияға дейін жасалынған рентгенологиялық зерттеулер (КТ, МРТ, АГ) негізіне бағытталған әдіс. [16, 17, 18, 20]

Қазіргі қолда бар классикалық мәліметтерде көрсетілгендей ми қыртысында қозғалыс және сезім,

сонымен бірге сөйлеу орталықтары тұрақты емес және бұл орталықтар ми қыртысында кеңірек аймақты алып жатады. [12, 14, 15] Сондықтан ісіктерге дәл түсу мен функционалды маңызды аймақтардың ісіктері кезінде сау тін мен патологиялық тіннен айқын емес шектесуде операцияның радикальділігіне қол жеткізу қиын. Сондықтан әр науқасты операция алдында ми қыртысының функционалды аймақтарын нейрометаболикалық, нейрофизиологиялық және нейронавигациялық технологияны қолдану арқылы дәл идентификациялау керек.

Нейрохирургиялық операцияны жоспарлау бұл операцияның барлық кезеңдерін жоспарлаумен бірге хирургқа оңтайлы хирургиялық түсу мен минимальді функционалды және косметикалық дефект нәтижесінде хирургиялық араласудың максималды радикальділігіне қол жеткізу. [1, 12, 15]

Операция алдында контрасты күшейтумен мидың 60-140 кесулерімен МРТ жасалынады. Алынған мәліметтер нейронавигациялық жүйеге енгізіледі де автоматты түрде науқас басының үшжазықтықты вертуальді нұсқасы құрастырылады. Мәліметтерді енгізіп болғаннан соң операция алдылық жоспарлаудың I-кезеңі жасалынады. Функционалды маңызды аймақтарды негізге ала отырып, патологиялық ошаққа операциялық түсудің оңтайлы траекториясы вертуальді құрастырылады. Нейрохирургиялық операцияларда стандарт болып саналатын, науқастың басын Мейфилд скобасымен қатты бекіткеннен соң науқас басының интродермиялық тіркеуінің II-кезеңі орындалады. Мейфилд скобасына инфрақызыл активті бақылаушы датчик орналастырылады. Содан соң науқастың анатомиялық ерекшеліктері кері байланысты активті инфрақызыл құрылымы (пойнтер) науқас басы анатомиялық бағыттар арқылы (мұрын ұшы, глабелла, қас доғасы, орбитаның медиальді және латеральді жиектері, т.б.) активті инфрақызыл бақылаушы датчикке қатысты жылжуы арқылы науқас басының дисплейдегі вертуальді моделіне сәйкестендіріледі. Қалыпты жағдайда орташа қателесу 0,2+1,2 мм-ге тең. (максималды қателік 5 мм-ден аспағаны жөн). Навигациялық жүйе дисплейінің бақылауымен операциялық түсудегі теріні кесу үнемділігі, краниотомия мен энцефалотомияның оптималдылігі, ісікке дейінгі траектория және шекарасы анықталып жоспарланады. Сәйкестендірілген үшжазықтықты нұсқа арқылы операциялық түсудің оптималды жоспары жасалынады. [1, 12, 15, 16, 23, 28]

Жоспарлы операция кезіндегі антибиотикопрофилактика.

Элективті операцияларда ең жиі қоздырғыш staphylococcus және аз дәрежеде грам теріс флора болып табылады. Қазіргі кезде нейрохирургия орталығында операциядан кейінгі инфекциялық асқынуларды алдын алу мақсатында антибиотик тағайындайды (Цефалоспириндер тобының 2-3 генерациясы көк тамырға, наркоз енгізген кезде). Операция 4 сағат немесе одан ұзақ уақытқа созылса антибиотиктерді қайталап енгізу керек.

NB! Қоздырғыштардың спектрі әрдайым өзгеріп отырады. Осыған байланысты антибиотиктерді дұрыстауды және ұсынуды қажет етеді. Сондықтан, өзіңіздің клиникаңыздың микробиологиялық лабораториясымен қарым-қатынаста болып, олардың соңғы ұсыныстарын біліп отырыңыз.

Нейрохирургиядағы гемостаз.

Нейрохирургиядағы гемостаз. Гемостаз - қан кетуді тоқтату. Бұл термин нейрохирургиялық операциялардың кез-келген хаттамасында кездеседі, бұл емшара – толық операциялық кезең. Гемостаздың маңыздылығын нейрохирургия мамандығында аса бағалау мүмкін емес. Қазіргі заманғы нейрохирургтар гемостаздың кең спектрлі әдістерін қолданады.

1. Термокоагуляция:

- а) Электрокоагуляция (монополярлы, биполярлы)
- б) Лазер (әсіресе Nd: YAG)

2. Механикалық гемостаз:

- а) Балауыз (воск)
- б) Лигатуралар (хирургияның басқа бөлімдеріне қарағанда, нейрохирургияда сирек қолданады).
- в) Клипсы

3. Химиялық гемостаз:

- а) Желатинді губка (Gelfoam)
- б) Оксиленді целлюлоза (Oxycel, Surgicel)
- в) Микрофибриллярлы коллаген (Avitene)
- г) Тромбин (Thrombostat)

Краниотомия түрлері:

Декомпрессивті краниотомия (лат. t. cranii decompressiva; латынша de - бір нәрсені алып тастау, + compressio қысым) — кең трепанация (5-6 × 6-7 см кем емес) – самай аймағында самай сүйекті, маңдай сүйегімен бірге бассүйек негізіне дейін алып қатты ми қабығын ашу, ми қабығының кең пластикасы. Мидың ығысуы нәтижесінде науқастың жағдайы күрт нашарлағанда жасалады.

Декомпрессивті гемикраниэтомия - ми ісіктерінде, бассүйектің ісікпен зақымдалуында, ми ішілік қан құйылуда, т.б. сонымен қатар бассүйек ішілік үлкен қысымында декомпрессиялық эффект жасау үшін қолданылады. Трепанациялық терезе кемінде самай аймағының 10-12 см, жоғары жағынан жоғарғы сагитальді синусқа дейін, самай асты декомпрессиясымен бассүйек негізіне дейін максималді декомпрессиялық эффект үшін кең ашылады.

Птериональды түсуге көрсеткіштер:

1. Виллизиев шеңберінің алдыңғы бөлігінің аневризмалары, негізгі артерияның жол торабының аневризмасы;
2. Кавернозды синусқа тура баратын;
3. Супраселлярлы ісіктер (гипофиз аденомалары, краниофарингиомалар).

Бифронтальді краниотомияға көрсеткіштер:

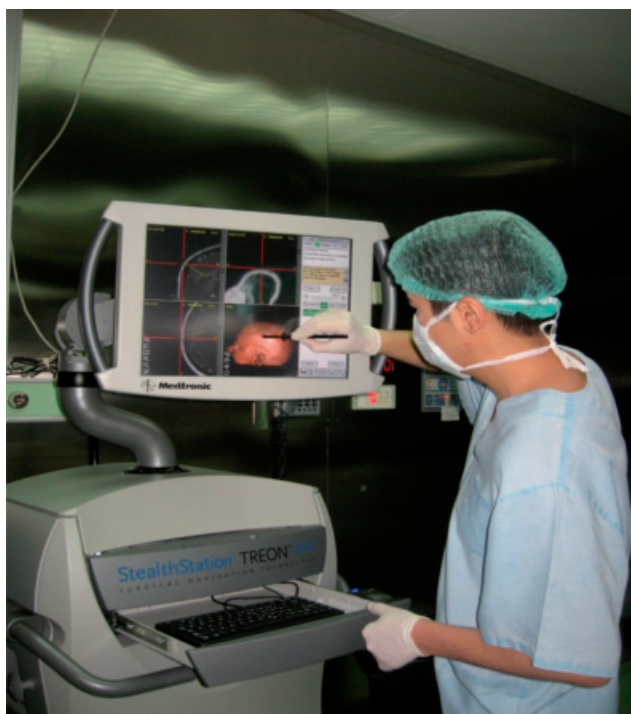Алдыңғы бассүйек шұңқырының (АБСШ) түзілген аймағында төмен орналасқан түзілістерге жол табу үшін кейде интракраниалды құрылымдардың екі жақтық ашылу кезінде керек. Мысалы, гипофиздің алып аденомалары, ольфакторлы шұңқырдың менингиомалары және АБСШ-ның басқа бөлімдері, виллизиев шеңберінің алдыңғы бөлігінің аневризмалары (сирек).

Субфронтальді краниотомияға көрсеткіштер:
Негізінен науқасыңыздың хиазмалды-селлярлық аймағында патологиялық түзілістер болған кезде.
Транскалезді краниотомияға көрсеткіштер:
Таламус аймағының ісіктері;
Шүйделік жартышараралық кіріс үшін краниотомия.

Берілген кіріс түрін көбінесе келесі патологиялық түзілістерге жол табу үшін қолданылады:

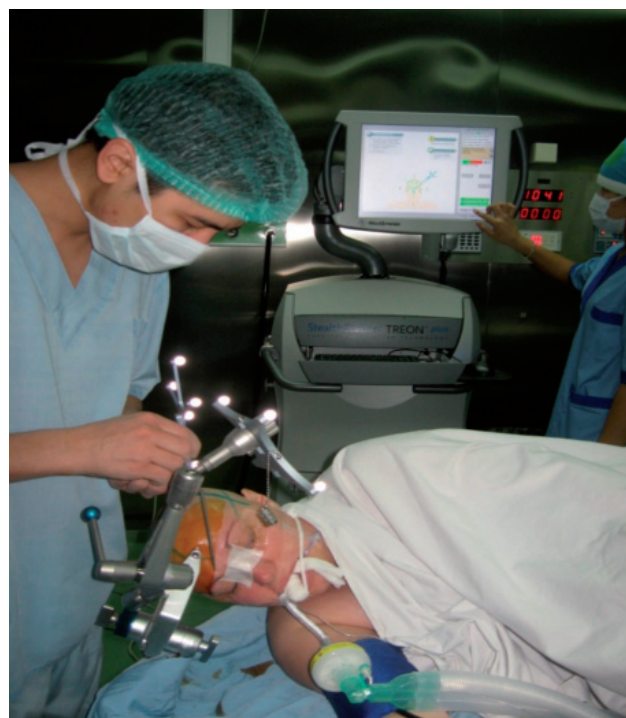3-і қарыншаның артқы бөлімдері;
Көру төмпешігі мен гиппкамптың артқы

бөлімдері;
шүйде бөліктерінің медиальды бөліктері мен сүйел денесінің тізе аймағы.
Артқы ми шұқыры патологияларында;
Медианалық субоксипитальді краниотомия;
Жоғарғы медианалық кіріс;
Төменгі медианалық кіріс;
Латеральді субоксипитальді краниотомия;



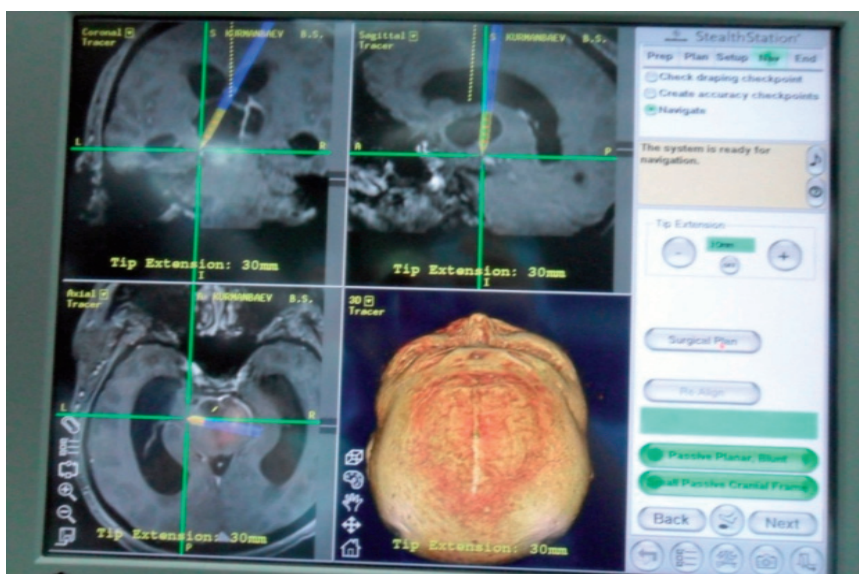
1-сурет.

Науқас басының үшжазықтықты вертуальді нұсқасын құрастыру. I этап.



2-сурет.

Анатомиялық құрылым арқылы (мұрын ұшы, глабелла, қас доғасы, орбитаның медиальді және латеральді жиектері) науқас басын дисплейдегі вертуальді моделіне сәйкестендіру. II-кезең



3-сурет.

Операциялық түсудің оптимальді жоспары.

ҚОЛДАНҒАН ӘДЕБИЕТ

1. Apuzzo MLJ (ed): Brain Surgery (complication avoidance and management) (vol,1). Churchill Livingstone Inc.: New York , 1993, 762 pp.
2. Apuzzo MLJ (ed):Surgery of the Third Ventricle. Williams&Wilkins: Baltimore, 1987, 872 pp.
3. Abernathy Ch, Harhen A: Surgical Secrets. Hanley &Belfus, Inc: Philadelphia, 1991, 234 pp.
4. Greenberg MS (ed): Handbook of Neurosurgery. 3 rd ed., Greenberg Graphics Inc: Lakeland, Florida, 1994, 855 pp.
5. Partipilo A: Surgical Techniques and Principles of Operative Surgery. Lea &Febiger: Philadelphia, 1957, 705 pp.
6. Samii M, Tatagiba M: Strategies in Neurologic Surgery.V.2, number2, 1994, 43 pp.
7. Schmidek HH, Sweet WH. Operative Neurosurgical Techniques. Indications, Methods and Results.V.1, Grune&Stratton, Inc.: Orlando,FL, 1988,836 pp.
8. Spetzler RF, Koos WT: Color Atlas of Microneurosurgery (vol.2). Thieme Medical Publishers, Inc.: New York, 1997,592 pp.
9. Stillman R:Surgery. Diagnosis and Treatment. Prentice-Hall Int: Englewood, NJ, 1989,306 pp.
10. Tew JM, van Loveren HR: Atlas of Operative Microneurosurgery (vol.1).W.B.Saunders Company: Philadelphia, 1994, 585 pp.
11. Yasargil MG: Microneurosurgery (vol.IVB). Thieme Medical Publishers, Inc .: New York, 1996,552 pp.
12. Аксис И.А. Результаты применения системы нейронавигации в интракраниальной нейрохирургии / И.А. Аксис, Р. Свержицкис, Э.Валейнис, С. Дзелзите, К. Купчс // Нейрохирургия. 2003. - № 3. -С. 16-19.
13. Григорян А.А. Использование навигационной системы BrainLab при операциях по поводу опухолей и аневризм головного мозга// Материалы VII международного симпозиума "Новые технологии в нейрохирургии" СПб, 2004.-С 150.
14. Журавлев А.В. Магнитно-резонансная томография в оценке результатов комплексного лечения глиальных опухолей головного мозга /А.В. Журавлев, А.С. Шенршевер, В.М. Белодед и др. // Материалы III съезда нейрохирургов России. СПб, 2002-С. 98-99.
15. Коновалов А.Н. Использование навигационной системы Stealth Station для удаления опухолей головного мозга / А. Н. Коновалов, А.Г. Меликян, Ю.В. Кушель, И.Н. Пронин // Вопр. нейрохирургии -2000-№2.-С. 2-5.
16. Кривошапкин А.Л. Нейронавигация в малоинвазивной хирургии опухолей головного мозга / А.Л. Кривошапкин, П.А. Сёмин, Е.Г. Кушель Ю.В. Общие принципы базальных хирургических доступов / Ю.В. Кушель, А.Г. Винокуров // Хирургия опухолей основания черепа. Под редакцией А.Н.Коновалова — М., 2004. С.175-182.
18. Меликян А.Г. Стереотаксическая резекция внутримозговых опухолей / А.Г. Меликян, А.В. Шток, А.В. Голанов // Вопросы Нейрохирургии 1995. - № 4. - С. 3 - 10.
19. Тиглиев Г.С. Основные принципы и техническое обеспечение микрохирургических операций / Г.С. Тиглиев // Клиника и хирургия внемозговых опухолей. Л., 1981.
20. Тиглиев Г.С. Хирургия внутрочерепных экстрацеребральных опухолей/ Г.С. Тиглиев, В.Е. Олюшин- СПб., 1997. -С. 111-113.
21. Чеснокова Е.А. Интраоперационная ультрасонография в хирургическом лечении супратенториальных глиальных опухолей / Е.А. Чеснокова, В.П. Берснев, Г.С. Тиглиев, Г.М. Камалова // Материалы 3-го съезда нейрохирургов России. СПб, 2002. - С. 169-170.
22. Abbasi H. R. A comparative statistical analysis of neuronavigation systems in a clinical setting / H. R. Abbasi, S. Hariri, D. Martin, R. A. Shahidi // Stud. Health. Technol. Inform. 2001. - Vol. 81. - P. 7 - 11.
23. Alberti O. Neuronavigation—impact on operating time / O. Alberti, N.L. Dorward, N.D. Kitchen, D.G. Thomas // Stereotact. Funct.
24. Alexander E. 3rd A History of Neurosurgical navigation / E. Alexander, B.S. Nashold, R.J. Maciunas (Eds). // Advanced neurosurgical Navigation. New York - Stuttgart: Thieme, 1999. - P. 3 - 14.
25. Barnett G.H. Evolution of ViewPoint Surgical Navigation System / Alexander E., Maciunas R.J. (Eds). // Advanced neurosurgical Navigation. New York - Stuttgart: Thieme, 1999. - P. 357- 361.
26. Bucholz R. Image Guidance and Operating Microscope: Stealth and Neural Navigation. / R. Bucholz, S. Marzouk, A. Levy, E. Alexander, R.J. Maciunas (Eds). // Advanced neurosurgical Navigation. New York - Stuttgart: Thieme, 1999. - P. 345-356.
27. Cokluk C. The guidance of intraoperative ultrasonography in the surgical treatment of arteriovenous malformation / C Cokluk, O. Iyigun, A. Senel, F. Celik, C Rakunt // Minim Invasive Neurosurg. -2003.-№46(3).-P. 169-171.
28. Carrau R.L. Computer-assisted intraoperative navigation during skull base surgery / R.L. Carrau, C.P. Snyderman, H.D. Curtin // Am. J. Otolaryngology. 1996. - Vol. 17, N2. - P. 95 - 101.
29. Chandler K. Long-term survival in patients with glioblastoma multiforme / K. Chandler, M. Prados, M. Malec, C. Wilson // Neurosurgery. 1993. - Vol. 32. - P. 716-720.
30. Chandler W.F. Intraoperative use of ultrasound in neurosurgery / W.F. Chandler, J.E. Knake // Clin.

- Neurosurg. 1983. - №57. - P. 550-563.
31. Ciric I. Supratentorial gliomas: Surgical considerations and immediate postoperative results. Gross total resection versus partial resection / I. Ciric, J. Ammirati, N.A. Vick, M.A. Mikhael // Neurosurgery. -1987. №21. - P. 21-26.
 32. Cokluk C. The guidance of intraoperative ultrasonography in the surgical treatment of arteriovenous malformation / C Cokluk, O. Iyigun, A. Senel, F. Celik, C Rakunt // Minim Invasive Neurosurg. -2003.-№46(3).-P. 169-171.
 33. Comeau R.M. Intraoperative ultrasound for guidance and tissue shift correction in image-guided neurosurgery / R.M. Comeau, A.F. Sadikot, A. Fenster, T.M. Peters // Med Phys. 2000. - № 27(4). - P. 787-800.
 34. Counsell C.E. Incidence studies of primary and secondary intracranial tumors: a systematic review of their methodology and
 35. Neurosurgery.- 1997.-Vol. 68.-P. 8-44.

РЕЗЮМЕ

Использование систем нейронавигации позволяет значительно облегчить планирование оперативного вмешательства, повысить его радикальность, оптимизировать хирургический доступ (размеры и локализацию трепанационного окна), миними-

зировать риск повреждения основных функционально значимых зон и сосудов головного мозга.

Ключевые слова: краниотомия, нейронавигация, оптимизация хирургического доступа.

SUMMARY

The usage of neuronavigation systems can significantly facilitate the planning of surgery, to increase its radicality, optimize surgical approach (sizes and location trepanation window) to minimize the

risk of damage to the main functionally important regions of the brain and cerebral vessels.

Keywords: craniotomy, neuronavigation, optimization of surgical approach.