

Корреляционные взаимосвязи гистоморфометрических показателей миокарда различных отделов сердца в норме и при хронической сердечной недостаточности

Казаков В.А.¹, Гутор С.С.¹, Суходоло И.В.¹, Шипулин В.М.², Кривощёков Е.В.²

Correlative intercoupling of histomorphometrical values of different heart parts in norm and with chronic heart failure

Kazakov V.A., Gutor S.S., Sukhodolo I.V., Shipulin V.M., Krivoschyokov Ye.V.

¹ Сибирский государственный медицинский университет, г. Томск

² НИИ кардиологии СО РАМН, г. Томск

© Казаков В.А., Гутор С.С., Суходоло И.В. и др.

Изучены статистические зависимости гистоморфометрических показателей состояния миокарда левого желудочка (ЛЖ) и ушка правого предсердия (ПП) в норме (17 случаев) и при хронической сердечной недостаточности (ХСН) (21 случай). Установлено наличие статистических связей между морфометрическими параметрами в ЛЖ, ушке ПП, а также между указанными отделами сердца как в группе лиц с отсутствием сердечно-сосудистой патологии, так и у больных с ХСН. В последней группе количество связей уменьшается внутри левого желудочка и увеличивается между отделами (ПП и ЛЖ) по сравнению с нормой.

Ключевые слова: хроническая сердечная недостаточность, миокард, корреляционный анализ, компенсаторные процессы.

The objective of the given study was to assess statistic dependence of histomorphometrical values of left ventricle (LV) and right atrium (RA) auricle myocardial condition in normal hearts (17 cases) and in hearts with chronic heart failure (CHF) (21 cases). Statistic dependence between morphometrical parameters in LV, RA auricle as well as between these heart parts in both patients without cardiovascular pathology and in patients with CHF was found. In the latter group the amount of correlations decreases in left ventricle and increases between the parts (LV and RA) in comparison with the norm.

Key words: chronic heart failure, myocardium, correlative analysis, compensatory process.

УДК 616.12-008.46:612.17]:572.783

Введение

Хроническая сердечная недостаточность (ХСН) — это патофизиологический синдром, при котором в результате какого-либо заболевания сердечно-сосудистой системы происходит снижение насосной функции миокарда, что приводит к дисбалансу между гемодинамической потребностью организма и возможностями сердца.

Первопричиной ХСН является ухудшение способности желудочков сердца к наполнению

или опорожнению, обусловленное повреждением миокарда, а также дисбалансом вазоконстрикторных и вазодилатирующих нейрогуморальных систем [2, 5]. В 60% случаев ведущую роль в этиологии ХСН занимает ишемическая болезнь сердца (ИБС) [2, 9, 10]. По данным разных авторов, в 10–35% случаев у больных ИБС развивается ишемическая кардиомиопатия (ИКМП), обусловленная диффузным, значительно выраженным атеросклерозом коронарных артерий и проявляющаяся кардиомегалией, обозначаемой термином «ремоделирование

сердца», и симптомами застойной сердечной недостаточности [9, 10].

Морфологически процесс ремоделирования сердца представляет собой совокупность изменений формы, объема полостей и массы миокарда постинфарктного сердца в ответ на выраженные неадекватные гемодинамические условия его функционирования, не связанные с увеличением длины саркомеров [10]. Нередко хирургическое вмешательство становится единственным способом лечения больных хронической сердечной недостаточностью, в основе которой лежат глубокие изменения функциональной морфологии кардиомиоцитов. Однако у части оперированных пациентов происходит повторное ремоделирование сердца и прогрессирование сердечной недостаточности в отдаленном послеоперационном периоде, т.е. возвращение к исходным (дооперационным) показателям размеров и функциональной способности органа [7–11].

Для принятия решения о варианте хирургического лечения каждого конкретного пациента (пересадка сердца, вентрикулопластика по В. Дору и др.) необходимо знать степень повреждения сердечной мышцы в каждом клиническом случае. Именно эту цель преследует способ прогнозирования послеоперационного ремоделирования сердца у больных ишемической кардиомиопатией, запатентованный Федеральной службой по интеллектуальной собственности, патентам и товарным знакам (Шипулин В.М. и соавт., № 2310372 от 20.11.2007).

Суть способа прогнозирования послеоперационного ремоделирования сердца у больных ИКМП, заключающегося в оценке морфофункционального состояния миокарда левого желудочка на гистологических препаратах, окрашенных гематоксилином и эозином и по методу Маллори с помощью обычной световой микроскопии, состоит в следующем: при одновременном наличии патоморфологической картины миокардита и значений паренхиматозно-стромального отношения менее 1,5, трофического индекса менее 0,010, зоны перикапиллярной диффузии более 1 000 мкм и индекса Керногана более 1,6 в миокарде левого желудочка (ЛЖ) у

пациентов возникает послеоперационное ремоделирование сердца.

Однако на практике не всегда удается взять материал из интересующей камеры сердца (в данном случае — из ЛЖ). Более доступным материалом для дооперационного морфологического исследования степени повреждения миокарда является правое сердце, в частности ушко правого предсердия (ПП).

Цель настоящей работы — изучение статистических зависимостей между ЛЖ и ушком ПП в норме и при ишемической кардиомиопатии как наиболее частой причины ХСН для установления аналогии морфометрических изменений в миокарде указанных отделов сердца.

Материал и методы

Объектом исследования стал миокард ЛЖ 21 пациента мужского пола с ИКМП, которым в условиях искусственного кровообращения были выполнены аортокоронарное шунтирование и хирургическая реконструкция ЛЖ в модификации В. Дора. Клиническими критериями отбора пациентов, включенных в настоящую работу, были следующие параметры: конечно-диастолический индекс ЛЖ более 100 мл/м² поверхности тела, конечно-систолический индекс ЛЖ более 80 мл/м² поверхности тела, конечно-диастолическое давление ЛЖ более 30 мм рт. ст., фракция выброса ЛЖ менее 40%, наличие участков акинеза и дискинеза левого желудочка, стенокардия II–IV функционального класса по классификации Канадского общества кардиологов (CCS), недостаточность кровообращения (НК) II–IV функционального класса по NYHA (Нью-Йоркская ассоциация сердца), длительность течения ИБС от 1 года до 10 лет, поражение коронарных артерий — стеноз более 75% передней нисходящей артерии или ствола или стеноз, превышающий 75% не менее чем в двух коронарных артериях.

Возраст пациентов, включенных в исследование, колебался от 42 до 65 лет, среднее количество пораженных коронарных артерий составило $2,4 \pm 0,7$. Отсутствие органического поражения клапанов сердца также входило в клинические критерии отбора пациентов. Для оценки

гистоморфометрических параметров в норме был взят миокард аналогичных участков 17 людей мужского пола и сопоставимого возраста, погибших в результате острой травмы без признаков сердечно-сосудистой патологии.

Интраоперационные биопсии и аутопсийный материал миокарда ЛЖ и ушка ПП фиксировали в 10%-м растворе нейтрального формалина, дегидратировали в этаноле восходящей концентрации и заливали в парафин. Гистологические препараты, окрашенные гематоксилином и эозином, изучались с помощью обычной световой микроскопии [4]. Подсчет удельного объема паренхимы и капилляров проводили методом точечного счета в 5–7 случайных полях зрения каждого среза с помощью программ обработки графических изображений. За единичный объем принимали 1 мм² ткани для исследования на светооптическом уровне [1].

С помощью окулярного микрометра производили измерение диаметра кардиомиоцитов на продольных срезах на уровне ядра миокардиальных клеток. Для количественной характеристики взаимосвязи паренхимы миокарда и обменного звена микроциркуляторного русла оценивали следующие морфометрические параметры: трофический индекс (ТИ) — отношение удельного объема капилляров к удельному объему паренхимы, зону перикапиллярной диффузии (ЗПкД) — отношение диаметра капилляров к их удельному объему, а для количественной характеристики состояния сосудов микроциркуляторного русла и их пропускной способности вычисляли индекс Керногана (ИнК) — отношение толщины сосудистой стенки артериол к радиусу их просвета [1]. Оценивали также диаметр кардиомиоцитов и площадь их поверхности.

Статистическая обработка полученных морфометрических данных проводилась с использованием пакета прикладных программ Statistica 8.0. Для определения силы связи показателей использовался непараметрический ранговый коэффициент корреляции r Спирмена, так как объем выборки не позволял изучить закон распределения [3]. Отличие коэффициентов от нуля считали статистически значимым при уровне значи-

мости $p < 0,05$. Сила корреляционной связи оценивалась как сильная ($r > 0,75$), умеренная ($0,25 < r < 0,75$) и слабая ($r < 0,25$) [6].

Результаты и обсуждение

В ходе исследования функциональной морфологии миокарда ЛЖ и ушка ПП больных ИКМП в строме обнаружен смешанный (лимфоцитарно-макрофагальный) инфильтрат, количество клеток которого (более 14 на 1 мм² ткани в соответствии с Марбургской классификацией [12]) квалифицировалось как миокардит. Была отмечена следующая особенность: наличие инфильтрата в миокарде ушка ПП в 100% случаев сочеталось с воспалительным инфильтратом в миокарде ЛЖ, но не наоборот. В аутоптатах ЛЖ и ушка ПП лиц, погибших в результате острой травмы без признаков патологии сердечно-сосудистой системы, миокардит не установлен.

Корреляционный анализ полученных морфометрических данных показал наличие значимых статистических связей в контрольной группе и в группе больных ИКМП среди указанных выше гистоморфометрических показателей.

В результате сравнения двух групп обнаружено, что в ходе реализации компенсаторно-приспособительных процессов при ХСН в миокарде ЛЖ и ушке ПП 12 связей остаются неизменными, 18 связей не обнаруживаются, 19 образуются, 3 переходят из класса сильных в класс умеренных, 1 из класса умеренных переходит в класс сильных и 1 меняет знак. По набору корреляционных связей при ИКМП можно сказать, что удельный объем паренхимы ЛЖ и ИнК ЛЖ теряют все корреляционные связи с другими параметрами и изменяются независимо от состояния обменного звена микроциркуляторного русла. При этом количество связей между показателями внутри ушка ПП увеличивается (рис. 1), внутри ЛЖ уменьшается (рис. 2), между ушком ПП и ЛЖ возрастают (рис. 3). Между тремя одноименными показателями (удельный объем капилляров, ТИ, ЗПкД) в ушке ПП и ЛЖ при ишемической кардиомиопатии устанавливается сильная положительная корреляционная связь и сохраняется одна уме-

ренная (диаметр капилляров). Описанное выше смещение корреляционных связей в указанных отделах сердца в сочетании с анализом их структуры в сторону усиления позволяет судить о реализации компенсаторных процессов в ЛЖ за счет более тесного взаимодействия с ПП, что находит отражение в морфометрических показателях последнего (рис. 1, 3).

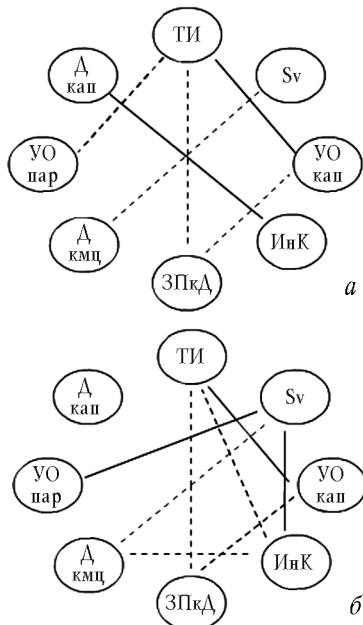


Рис. 1. Корреляционные связи внутри ушка правого предсердия в норме (а) и при ИКМП (б). Здесь и на рис. 2, 3: УО – удельный объем; Д – диаметр; кмц – кардиомиоцит; sv – площадь поверхности кардиомиоцита; пар – паренхима; кап – капилляр; сплошная линия – положительная связь, прерывистая линия – отрицательная связь; жирной линией выделены сильные ($r > 0,75$) связи

Наличие изменений в структуре связей между морфометрическими параметрами миокарда ушка ПП дает возможность судить о морфофункциональном состоянии миокарда ЛЖ. В случае взятия биопсии ушка ПП у больных ИКМП можно косвенно оценить состояние миокарда ЛЖ, что существенным образом

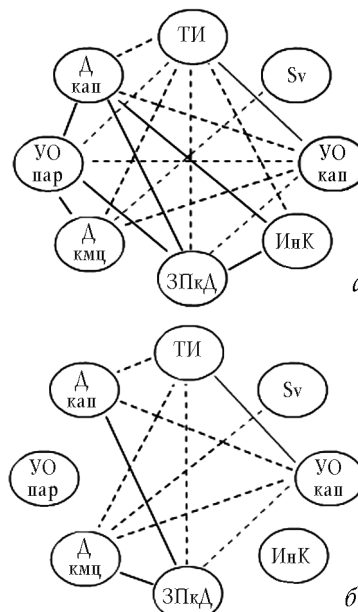


Рис. 2. Корреляционные связи внутри левого желудочка в норме (а) и при ИКМП (б)

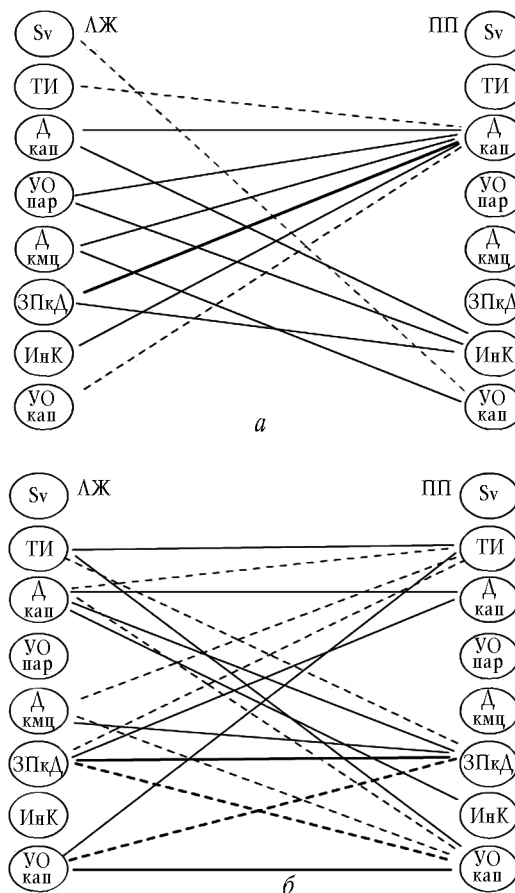


Рис. 3. Корреляционные связи между ушком правого предсердия

и левым желудочком в норме (а) и при ИКМП (б) расширяет возможности применения запатентованного авторами способа прогнозирования послеоперационного ремоделирования сердца у таких пациентов.

Таким образом, по состоянию функциональной морфологии миокарда ушка ПП можно делать заключение о состоянии миокарда левого желудочка, что в будущем позволит прогнозировать повторное ремоделирование сердца в отдаленном послеоперационном периоде. Эта информация позволит хирургам своевременно принять решение о тактике планируемого операционного вмешательства.

Заключение

В норме и при ХСН корреляционные связи морфометрических показателей миокарда различных отделов сердца резко отличаются по структуре, что позволяет прогнозировать морфометрическую направленность компенсаторно-приспособительных процессов. Существует возможность прогнозирования ряда морфометрических параметров левого желудочка по параметрам ушка правого предсердия в норме и при ишемической кардиомиопатии.

Дальнейшее изучение корреляционной взаимосвязи между разными отделами сердца в норме и при ХСН позволило бы приблизиться к пониманию развития компенсаторных механизмов при данной патологии и исследовать состояние миокарда интересующей камеры сердца по более доступной для взятия биопсии.

Работа поддержана Советом по грантам Президента Российской Федерации для государственной поддержки молодых ученых – кандидатов наук (МК-2094.2008.7), грантами РФФИ № 09-04-99095-р_офи и № 09-04-92424-КЭ_а.

Литература

1. *Автандилов Г.Г.* Медицинская морфометрия. М.: Медицина, 1990. 384 с.
2. *Беленков Ю.Н.* Эпидемиологические исследования сердечной недостаточности: состояние вопроса // Сердечная недостаточность. 2002. № 2. С. 57–58.
3. *Корюкин В.И.* Основы теории обработки эксперимента: учебное пособие для студентов СГМУ. Томск: СГМУ, 2000. 150 с.
4. *Меркулов Г.А.* Курс патологистологической техники. Л.: Медицина, 1969.
5. *Оганов Р.Г.* Сердечно-сосудистые заболевания в Российской Федерации во второй половине XX столетия: Тенденции, возможные причины, перспективы // Кардиология. 2000. № 6. С. 4–8.
6. *Реброва О.Ю.* Статистический анализ медицинских данных. Применение ППП Statistica. М.: Медиа-Сфера, 2002.
7. *Moreira L.F. et al.* Current perspectives of partial left ventriculectomy in the treatment of dilated cardiomyopathy // Eur. J. Cardio-thorac. Surg. 2001. V. 19. P. 54–60.
8. *Soo E.N. et al.* Eight years survival after partial left ventriculectomy (Case report) // Eur. J. Cardio-thorac. Surg. 2005. V. 27. P. 724–725.
9. *Jackson B.M. et al.* Extension of borderzone myocardium in postinfarction dilated cardiomyopathy // J. Am. Coll. Cardiol. 2002. V. 40. P. 1160–1167.
10. *Maisch B.* Ventricular remodeling // Cardiology. 1996. V. 87. Suppl. 1. P. 2–10.
11. *Menicanti L., Di Donato M.* The Dor procedure: What has changed after fifteen years of clinical practice? // J. Thorac. Cardiovasc. Surg. 2002. V. 124. P. 886–890.
12. *World Heart Federation Classification and Consensus Conference on the Histo- and Immunohistopathology of Myocarditis, Marburg, April 28–29, 1997, and on Viral Cardiomyopathy, Marburg, October 3–5, 1997.*

Поступила в редакцию 05.05.2009 г.

Утверждена к печати 17.06.2009 г.

Сведения об авторах

В.А. Казаков – канд. мед. наук, докторант кафедры морфологии и общей патологии СибГМУ (г. Томск).

С.С. Гутор – студент 4-го курса МБФ СибГМУ (г. Томск).

И.В. Суходоло – д-р мед. наук, профессор кафедры морфологии и общей патологии СибГМУ (г. Томск).

В.М. Шипулин – заслуженный деятель науки РФ, д-р мед. наук, профессор, руководитель отдела сердечно-сосудистой хирургии НИИ кардиологии СО РАМН (г. Томск).

Е.В. Кривощёков – канд. мед. наук, отдел сердечно-сосудистой хирургии НИИ кардиологии СО РАМН (г. Томск).

Казаков В.А., Гутор С.С., Суходоло И.В. и др. Корреляционные взаимосвязи гистоморфометрических показателей миокарда...

Для корреспонденции

Казаков Виталий Анатольевич, тел. 8-906-955-3455, e-mail: vkazakov@cardio.tsu.ru