

38. Parray T., Shah S., Apuya J.S. Atypical presentation of an impacted radiolucent esophageal foreign body // *J. Anesth.* – 2010. – Vol. 24. – P. 793-796.
39. Pinto A., Muzj C., Gagliardi N., Pinto F., Setola F.R., Scaglione M., Romano L. Role of imaging in the assessment of impacted foreign bodies in the hypopharynx and cervical esophagus // *Seminars In Ultrasound, CT, And MR.* – 2012. – Vol. 33, № 5. – P. 463-470.
40. Pokharel R., Adhikari P., Bhusal C.L., Guragain R. PS Oesophageal Foreign Bodies in Children // *J. Nepal Med Assoc.* – 2008. – Vol. 47, № 172. – P. 186.
41. Pudar G., Vlaski L. Esophageal foreign bodies: retrospective study in 203 cases // *Med. Pregl.* – 2010. – Vol. 63, № 3. – P. 254-257.
42. Rossell C.M. New technique for safe removal of impacted foreign bodies in the upper gastrointestinal tract using reusable variceal «cap» // *Rev. Gastroenterol. Peru.* – 2012. – Vol. 32, № 2. – P. 150-156.
43. Russell R., Lucas A., Johnson J., Yannam G., Griffin R., Beierle E., Anderson S., Chen M., Harmon C. Extraction of esophageal foreign bodies in children: rigid versus flexible endoscopy // *Pediatric Surgery International.* – 2014. – Vol. 30, № 4. – P. 417-422.
44. Rybojad B., Niedzielska G., Niedzielski A., Rudnicka-Drozak E., Rybojad P. Esophageal foreign bodies in pediatric patients: a thirteen-year retrospective study // *Scientific World Journal.* – 2012. – Vol. 2012.
45. Shivakumar A.M., Ashok S. Naik, Prashanth P.K., Girish F. Hongal, Chaturvedy G. Foreign bodies in upper digestive tract // *Indian Journal of Otolaryngology and Head and Neck Surgery.* – 2006. – Vol. 58, № 1. – P. 63-68.
46. Stephanie C., Donald K., Anthony M. Chronic Esophageal Foreign Bodies and Secondary Mediastinitis in Children // *Annals of Otology, Rhinohgy&Laryngology.* – 2011. – Vol. 120, № 8. – P. 542-545.
47. Trkyilmaz A., Aydin Y., Yilmaz O., Aslan S., Eroğlu A., Karaoğlanoğlu N. Esophageal foreign bodies: analysis of 188 cases // *Turkish Journal Of Trauma & Emergency Surgery.* – 2009. – Vol. 15, № 3. – P. 222-227.
48. Zhu Z., Li W., Zhang L., Hu J., Wang W., Ma Z. The predictive role of dual source CT for esophageal foreign bodies // *American Journal Of Otolaryngology.* – 2014. – Vol. 35, № 2. – P. 215-218.
49. Tariq O., Abbas, Noora Al Shahwani, Mansour Ali Endoscopic management of ingested foreign bodies in children: A retrospective review of cases, and review of the literature // *Open Journal of Pediatrics.* – Vol. 3, № 4. – P. 428-443. – December 2013. – Access mode: <http://dx.doi.org/10.4236/ojped.2013.34077>.
50. Mohammed HossamThabet, WaleedMohamed Basha, Sherif Askar Button Battery Foreign Bodies in Children: Hazards, Management, and Recommendations // *BioMed Research International.* – 2013, Article ID 846091. – Access mode: <http://dx.doi.org/10.1155/2013/846091>.

**Координаты для связи с авторами:** Катков Анатолий Николаевич – ассистент кафедры детской хирургии, травматологии и ортопедии ДВГМУ, тел. 8-(4212)-91-04-21, e-mail: [anatkatkov@mail.ru](mailto:anatkatkov@mail.ru); Жила Николай Григорьевич – д-р мед. наук, профессор, заслуженный врач РФ, СПбГПМУ, тел. 8-(812)-542-93-57; Савенко Александр Юрьевич – зав. эндоскопическим отделением ДККБ им. А.К. Пиотровича, тел. 8-(4212)-91-04-21.



УДК 616.727.13-08

М. А. Данилов, И. В. Борозда

## КОНСЕРВАТИВНЫЕ И ОПЕРАТИВНЫЕ МЕТОДЫ ЛЕЧЕНИЯ ПОВРЕЖДЕНИЙ АКРОМИАЛЬНО-КЛЮЧИЧНОГО СОЧЛЕНЕНИЯ

*Амурская государственная медицинская академия, 675000, ул. Горького, 95,  
тел. 8-(4162)-31-90-07, e-mail: [agta@amur.ru](mailto:agta@amur.ru), г. Благовещенск*

### Резюме

В настоящей статье авторы произвели изучение и анализ 29 отечественных и 13 иностранных литературных источников, посвященных проблеме стабилизации и восстановления конгруэнтности при травмах, сопровождающихся нарушением взаимоотношения анатомических структур в акромиально-ключичном сочленении. В обзоре рассмотрены вопросы совершенствования, преимущества и недостатки консервативных и оперативных методов лечения.

*Ключевые слова:* акромиально-ключичное сочленение, акромиально-ключичная связка, ключично-клювовидная связка, шинирование акромиально-ключичного сочленения.

CONSERVATIVE AND SURGICAL TREATMENT OF THE ACROMIOCLAVICULAR JOINT INJURY

Amur State Medical Academy, Blagoveshchensk

Summary

The authors of this article analyzed 29 domestic and 13 foreign literature sources on the problem of the stabilization and restoration in the injuries associated with change in the position of anatomical structures in the acromioclavicular joint. This review covers the issues of healing, advantages and disadvantages of conservative and surgical treatment methods.

*Key words:* acromioclavicular joint, acromioclavicular ligament, coracoclavicular ligament, splinting of acromioclavicular joint.

Для лечения повреждений акромиально-ключичного сочленения применяют как консервативные, так и оперативные методы.

Консервативные методы широко применялись на протяжении всего прошлого столетия. Эти методы основаны на применении различных вариантов внешних устройств: шин, пилотов и гипсовых повязок [11].

Консервативное лечение вывихов акромиального конца ключицы представляет собой сложную задачу по удержанию вправленной ключицы в правильном положении при помощи внешних устройств [17].

Со времён Гиппократа и до второй половины двадцатого века предложено более 60 видов повязок [14].

Начиная с классических работ В.В. Гориневской (1938) [15] многие отечественные учёные предлагали различные устройства для фиксации ключицы. И.М. Чижин (1939) предложил оригинальную рамку [27], В.В. Пироженко (1955) применял фиксирующую шину [19], Е.С. Кожукеев (1964) использовал шину

ЦИТО с винтовым пилотом [13], А.Н. Шимбарецкий (1967) применял гипсовую повязку [28], Бабиц Б.К. (1968) [1], использовал торако-брахиальную повязку, В.П. Сальниковым (1976) предложена «португеза» [20].

Процесс лечения начинается с обезболивания зоны акромиально-ключичного сустава, для чего применяют 1% раствор новокаина 20 мл, по методике А.В. Каплана (1979) [11], после чего производится вправление вывиха.

Затем накладывается одно из существующих приспособлений: гипсовые повязки, пелоты, лейкопластырное бинтование.

При этом, если вправление удаётся легко, то второй этап представляет определённые трудности, в связи с подвижностью лопатки и плеча по отношению к туловищу [29].

За рубежом также было предложено множество фиксирующих повязок [41] (рис. 1).

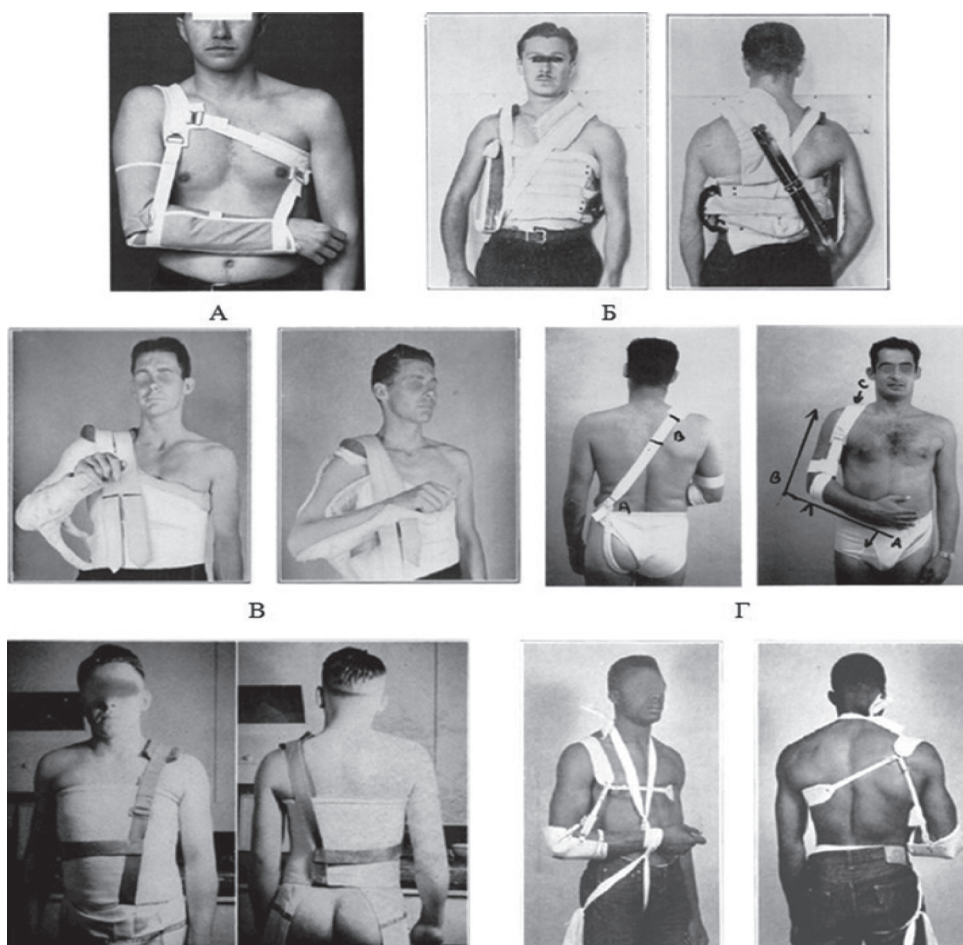


Рис. 1. Имobilизирующе-репонирующие повязки: А – бандаж Kenny-Howard; Б – бандаж Bohler; В – корсет Brosqol M. P.; Г – повязка Spigelman; Д – корсет Hunkin; Е – бандаж Howard

N.J. Howard (1939) предложил динамическую шину но, как и все представленные на рисунке повязки, она зачастую вызывала некроз в области локтя и парестезии, в связи с чем их широкое применение ограничивалось [35].

М. Р. Brosqol (1961) предложил похожую гипсовую повязку [31]. Однако, из-за уменьшения отёка мягких тканей в процессе лечения и ослабления фиксирующих свойств повязки, часто приходилось производить повторную коррекцию положения наружного конца ключицы (цит. по Ю. М. Свердлову, 1978) [21]. При этом фиксация должна была продолжаться от 3 до 5 недель. Пациенты выписывались к труду через 6–8 недель.

Несмотря на то, что консервативный метод лечения является исторически самым ранним и было предложено большое количество устройств для его осуществления, ни один из предложенных способов оптимальным назвать сложно, так как существенные трудности для пациентов вызывает длительная иммобилизация внешними приспособлениями. Однако наряду с недостатками, метод имеет существенное преимущество, а именно – отсутствие операционного риска и связанных с ним осложнений.

Всё большее значение в современной травматологии приобретают оперативные методы лечения разрывов акромиально-ключичного сочленения.

По данным современной литературы известно более 300 оперативных методик лечения вывихов акромиального конца ключицы [2].

В 1861 году Е. Сооре впервые произвёл сшивание ключицы и акромиального конца лопатки серебряной проволокой [25]. Этот шаг послужил толчком к развитию всего направления, бурное внедрение которого началось с развитием асептики.

Сегодня оперативные вмешательства можно разделить на 4 основных направления (А. А. Сорокин, 2008) [24].

1. Шинирование акромиально-ключичного сочленения металлическими конструкциями.

2. Операции, направленные на восстановление связочного аппарата акромиально-ключичного сочленения.

3. Аппараты внешней фиксации.

4. Комбинированные методы оперативного лечения.

Шинирование акромиально-ключичного сочленения выполняют металлическими фиксаторами, причём наиболее часто используют два варианта: первый с проведением металлического фиксатора через суставные поверхности и второй – с внесуставным введением.

Наибольшее распространение из современных методик получило шинирование спицами Киршнера, проведёнными через суставные поверхности акромиального конца ключицы и акромиального отростка лопатки. Шинирование спицами возможно осуществлять как с обнажением сустава, так и закрытым способом.

Наиболее вероятно, что первая фиксация вывиха акромиального конца ключицы спицами Киршнера выполнялась чрескожно. Первые описания подобной техники оставил G. Murrey (1940) [38]. D. V. Phemister (1942) производил фиксацию двумя спицами но, в отличие от первого варианта, погружал их подкожно [40].

E. Larsen (1986) осуществлял трансартикулярное проведение двух перекрещивающихся спиц [37].

С целью усиления конструкции и предотвращения миграции спиц E. Jubet (1976) выполнял дополнительное связывание спиц проволокой [36].

Несмотря на кажущуюся простоту методики, были отмечены и отрицательные её стороны: развитие контрактур, миграция спиц.

Причём последняя порой приводила к повреждению тканей лёгкого и органов средостения [39].

Для предупреждения этих осложнений были предложены более мощные фиксаторы – штифты малого диаметра. Максимальная толщина штифтов ограничивалась толщиной и анатомией расположения акромиального отростка лопатки, что имело свои трудности при установке.

Две сходные методики лечения вывихов акромиального конца ключицы были предложены независимо друг от друга А. Д. Ли (1961) [16], Б. Л. Гольдманом (1965) [4], В. Н. Янчур, С. С. Ткаченко (1961) [26].

В широких кругах отечественных травматологов эти 2 конструкции приобрели название гвоздь Ли-Гольдмана и Ткаченко-Янчура.

По методике Ткаченко-Янчура гвоздь проходит две суставные поверхности, как акромиального отростка лопатки, так и акромиального конца ключицы. По методике Ли-Гольдмана крючок располагается субакромиально, а изогнутый конец крючка фиксируется специальным винтом к акромиону. Для предупреждения миграции гвоздя, заострённую изогнутую часть внедряют в костную ткань акромиона или в акромиальный конец ключицы.

В. Vosworth в 1941 впервые предложил метод клюво-ключичной фиксации [30]. Сущность метода заключалась в фиксации винтом через ключицу в клювовидный отросток лопатки. Однако в связи с частыми рецидивами вывиха, возникла необходимость в дополнительной фиксации гипсовой повязкой.

Нашли своё применение при оперативном лечении разрывов АКС и конструкции с памятью формы из никелида титана [10]. Применение данной методики основано на способности никелида титана принимать заданную форму после предварительного термомеханического воздействия.

В. Н. Гришин (2010) с соавторами предложили систему пружинных фиксаторов на основе спицы Киршнера, позволяющих фиксировать ключицу к клювовидному отростку [9]. Для этого после выполнения стандартного оперативного доступа и вправления акромиального конца ключицы через акромиальный отросток в ключицу проводят две пары спиц Киршнера. Затем через ключицу в клювовидный отросток проводят ещё одну спицу. Её крючкообразно изгибают под клювовидный отросток. Вокруг выступающего конца спицы над ключицей изгибают концы спицы, проведённые через акромион, и формируют пружинные опорные площадки. Прямую спицу, выступающую над ключицей, скусывают, оставляя свободный участок в 6–8 мм. Его крючкообразно изгибают и прижимают тем самым пружинную опору к ключице. Прямая спица при этом приобретает S-образную форму, и фиксатор становится пружинным.



А. А. Грицок с соавторами (2010) улучшил методику MINAR, предложив двух пучковую фиксацию акромиального конца ключицы [8].

Однако, подобные методы лечения пока доступны не всем клиникам России из-за низкого уровня материально-технического обеспечения и высоких материальных затрат на комплектующие, что, к сожалению, сдерживает их дальнейшее развитие.

Таким образом, вопрос о необходимости восстановления связочного аппарата при разрывах АКС даже в современных условиях остается дискуссионным и единый подход к решению этой проблемы отсутствует.

Для внешней фиксации акромиально-ключичного сочленения используются конструкции на основе аппарата Г. А. Илизарова.

Для лечения разрывов АКС Голяховский В., Френкель В., (1999) предложили спицевой аппарат, состоящий из двух спиц и полукольца [5].

Спицы в поперечном направлении проводятся через акромиальный конец ключицы и лопатки и натягиваются, при этом происходит вправление вывиха.

С. В. Титаренко с соавторами (2010) предложили аппарат внешней фиксации на основе аппарата Г. А. Илизарова [33].

По методике автора через акромиальный отросток ключицы проводится спица строго в сагиттальной плоскости, последняя фиксируется в полукольце. Да-

лее через ключицу (в средней трети) проводятся две короткие спицы под углом друг к другу 90 градусов, фиксируются к прямой планке.

Полукольцо и планка соединяются стержнем, за счёт которого производится устранение вывиха.

Применение аппаратов внешней фиксации для лечения этой патологии, на наш взгляд, не совсем оправдано, так как чревато развитием миофасциотендезов со стороны плечевого сустава, нагноением мягких тканей, развитием некрозов, дерматитов, расшатыванием модулей [23], а также вызывает затруднения для пациентов, как в бытовом плане, так и в плане социальной адаптации.

Все вышеперечисленные причины сдерживают широкое развитие чрескостного остеосинтеза вывихов акромиального конца ключицы.

Комбинированные методы позволяют сочетать вышеуказанные методики, но это, как правило, удлиняет время операции [3, 18].

Таким образом, многообразие методик консервативного и оперативного лечения разрывов акромиально-ключичного сочленения, а также отсутствие единых подходов к тактике лечения таких пациентов свидетельствует о сложности анализируемой научной проблемы. Что в свою очередь обуславливает актуальность поиска новых малотравматичных, низкочастотных способов оперативного лечения и эффективных алгоритмов хирургической тактики.

#### Литература

1. Бабич Б. К. Травматические вывихи. – М.: Здоровье, 1968. – 93 с.
2. Виноградова Т. Д., Кулевич А. Ю. Лечение травматических вывихов акромиального конца ключицы // Военно-медицинский журнал, 1982. – № 8. – С. 25-28.
3. Волкович Н. М. Повреждения костей и суставов // Вывихи на верхних конечностях. – Киев: Изд-во Киевского мед. ин-та, 1928. – С. 46-47.
4. Гольдман Б. Л. Оперативное лечение вывихов акромиального конца ключицы: Труды Юбилейной научной конференции, посвящённой 30-летию кафедры травматологии и ортопедии Новокузнецкого ГИДУВа. – Кемерово, 1965. – С. 280-284.
5. Голяховский В., Френкель В. Руководство по чрескостному остеосинтезу методом Илизарова. – Нью-Йорк, 1999. – С. 128.
6. Гориневская В. В. Вывихи ключицы // Основы травматологии. – М. – Л.: Медгиз, 1938. – С. 513–514.
7. Гориневская В. В. Вывихи ключицы // Основы травматологии. – Москва: Медицина, 1953, Т. 2. – С. 785-791.
8. Грицок А. А., Столяров А. А. Стабильность двухпучковой фиксации акромиального конца ключицы: сборник тезисов IX съезда травматологов-ортопедов / под ред. И. А. Норкина. – Саратов: Изд-во Саратовский НИИ травм. и ортопедии, 2010. – 118 с.
9. Гришин В. Н., Шамрин А. В., Казаков А. В., Ершов М. В., Гришин С. В. Оперативное лечение вывихов и переломов акромиального конца ключицы с использованием пружинных фиксаторов / под ред. И. А. Норкина. – Саратов: Изд-во Саратовский НИИ травм. и ортопедии, 2010. – 122 с.
10. Казанцев А. Б., Лакшинов С. В. Оперативное лечение несвежих и застарелых повреждений акромиально-ключичного сочленения с применением конструкций с памятью формы // Матер. докл. междунар. конф. – Новосибирск, 1995. – С. 139-140.
11. Каплан М. Б. Лечение вывихов и переломов акромиального конца ключицы // Ортоп. травматол. – 1979. – № 7. – С. 59-60.
12. Каюпов С. К. Оперативное лечение вывихов акромиального конца с созданием П-образной погружной акромиально-ключичной связки. – Астана, 1998. – С. 16.
13. Кожукеев Е. С. Шина для лечения вывихов акромиального конца ключицы // Здравоохранение Казахстана. – 1964. – С. 120.
14. Кондратюк А. Ф. Лечение вывиха акромиального конца ключицы // Военно-медицинский журнал. – 1969. – № 3. – С. 69–71.
15. Ларионов Е. В. Восстановление клювовидно-ключичных связок при вывихах акромиального конца ключицы // Стерилизация, консервирование и трансплантация тканей. – Волгоград, 1975. – С. 166–168.
16. Ли А. Д. О новом хирургическом методе лечения вывиха акромиального конца ключицы // Ортопедия, травматология и протезирование. – 1961. – № 9. – С. 81-86.
17. Мельников А. Г. Лечение вывихов акромиального конца ключицы // Военно-медицинский журнал. – 1982. – № 10. – С. 45-46.
18. Никитин Г. Д. Аллопластика при лечении повреждённых мышц, сухожилий и связок. – СПб., 1994. – С. 53.

19. Пироженко В.В. Шина для лечения переломов и вывихов ключицы // Ортопед. травматол. – 1955. – № 1. – С. 74.
20. Сальников В.П. Лечение вывихов акромиального конца ключицы повязками «портупея» // Москва-Гос. Издат., 1976. – С. 238.
21. Свердлов Ю.М. Травматологические вывихи и их лечение. – М.: Медицина, 1978. – С. 10-17.
22. Соколовский А.М. Хирургическое лечение вывихов акромиального конца ключицы // Актуальные вопросы биологии и медицины. – Минск, 1996. – С. 323-324.
23. Соломин Л.Н. Основы чрескостного остеосинтеза аппаратом Г.А. Илизарова. – СПб., 2005. – С. 358.
24. Сорокин А.А. Тактика хирургического лечения вывихов акромиального конца ключицы: дис. ... канд. мед. наук. – М., 2008. – С. 29-32.
25. Титаренко С.В., Абдрахманов Р.Ф., Потапов А.Н., и др. Оперативное лечение вывихов акромиального конца ключицы в условиях МУЗ ГБСМП г. Таганрога // Сборник тезисов IX съезда травматологов-ортопедов. – Саратов, 2010. – С. 55-56.
26. Ткаченко С.С., Янчур В.Н. Сравнительная оценка методов лечения вывиха акромиального конца ключицы // Ортопедия, травматология и протезирование. – 1961, № 9. – С. 75-81.
27. Чижин И.М. Лечение переломов и вывихов ключицы // Хирургия. – 1939. – № 4. – С. 87-92.
28. Шимбарецкий А.Н. Лечение вывихов акромиального конца ключицы: автореф. ... дисс. канд. мед. наук. – Горький, 1965. – С. 11.
29. Юхин Л.С. Консервативное лечение вывиха акромиального конца ключицы // Вестник хирургии им. Грекова. – 1964. – Т. 93, № 11. – С. 104-106.
30. Bosworth B.M. Acromioclavicular dislocation: end-results of screw suspension treatment // Ann. Surg. – 1948. – Vol. 127, № 1. – P. 98-111.
31. Brosgol M.P. Traumatic acromioclavicular sprains and subluxation // Clin. Orthop. – 1961. – № 20. – P. 98-108.
32. Carrell W.B. Dislocation of the outer end of clavicle // J. Bone Jt. Surg. – 1928. – № 10. – P. 314.
33. Cooper E. New method of treatment long standing dislocations of the scapuloacromioclavicular articulation // Am. J. Med. Sci. – 1861. – № 5. – P. 384-392.
34. Fade G.E., Scullion J.E. Hook plate fixation for lateral clavicular malunion // AO Dialogue, 2002. – Vol. 15, № 1. – P. 14-18.
35. Howard H.J. Acromioclavicular and sternoclavicular joint injuries // Amer. J. Surg. – 1939. – № 46. – P. 284.
36. Judet J., Judet H. Les luxations acromioclaviculaires recentes // Chirurgie (Paris) . – 1976. – Vol. 102, № 12. – P. 1016-1019.
37. Larsen E., Bjerger-Nielsen A., Christensen P. Conservative or surgical treatment of acromioclavicular dislocation // The journal of Bone and Joint Surgery. – 1986. – Vol. 68A, № 4. – P. 333-355.
38. Murray E.G. An appliance for the conservative treatment of acromioclavicular dislocation // J. Bone Jt Surg. – 1946. – № 24. – P. 164-165.
39. Norrell H. Jr., Leewellyn R.K. Migration of a Theeaded Steinmann. Pin from an acromioclavicular joint into the spinal canal. A Case // J. Bone Jt. Surg. – 1965. – № 47. – P. 1024-1026.
40. Phemister D.B. The treatment of dislocation of the acromioclavicular joint by open reduction and fixation // J. Bone Jt. Surg. – 1942. – № 24. – P. 166-168.
41. Phillips A.M., Smart C., Groom A.F. Acromioclavicular dislocation: conservative or surgical therapy // Clin. Orthop. – 1998. – Vol. 33. – P. 10-17.
42. Rockwood C., Williams G., Young D. Injuries to the acromioclavicular joint // In fractures in adults, Philadelphia: Lippincott-Raven Publishers, 1996. – P. 223.

#### *Literature*

1. Babich B.K. Traumatic Dislocations. – M. Health. 1968. – 93 p.
2. Vinogradova T.D., Kelevich A. Yu. Traumatic Acromioclavicular Joint Dislocations Treatment. // Military Medical Journal. 1982. – № 8. – P. 25.
3. Volkovich N.M. Bones and joint injuries // Upper limb sprains. – Kiev: publishing house of Bogomolets National Medical University. – 1928. – P. 46-47.
4. Goldman B.L. Surgical treatment of acromioclavicular joint sprain: Materials of scientific meeting dedicated to 30-th anniversary of traumatology and orthopedics chair of Novokuznetsk State Institute of Postgraduate Medicine. Kemerovo, 1965. – P. 280-284.
5. Golyakhovskiy V., Frenkel V. Operative Manual of Ilizarov Techniques // New York. – 1999. – P. 128.
6. Gornevskaya V.V. Scapulo-clavicular articulation dislocations // Traumatology basics. – M. – L.: Medgiz, 1938. – P. 513-514.
7. Gornievskaya V.V. Scapulo-clavicular articulation dislocations // Traumatology basics. – M.: Medicine, 1953. – Vol. 2. – P. 785-791.
8. Gritsuk A.A., Stolyarov A.A. Stability of double bundle fixation of the scapulo-clavicular articulation of IX congress of traumatologists and othopedists, Saratov Scientific Research Institute of Traumatology and Orthopedics 2010. – P. 118.
9. Grishin V.N., Shamrin A.V., Kazakov A.V., Ershov M.V., Grishin S.V. Surgical treatment of springs and fractures of the scapulo-clavicular articulation with plunger pins. Saratov Scientific Research Institute of Traumatology and Orthopedics 2010. – P. 118.
10. Kazantsev A.B., Lakshinov S.V. Surgical treatment of neglected and long-standing dislocations of the scapulo-clavicular articulation with shape memory fixation // Abstracts of Novosibirsk International Conference. – 1995. – P. 139-140.
11. Kaplan M.B. Surgical treatment of scapulo-clavicular articulation dislocations and fractures // Orthopedics and Traumatology. – 1979. – № 7. – P. 59-60.
12. Kaupov S.K. Scapulo-clavicular articulation dislocation reconstruction using the coracoacromial ligament and coracoclavicular fixation: Kazakhstan, Astana, 1998. – P. 16.
13. Kozhukeev E.S. Scapulo-clavicular articulation dislocation treatment with upper arm splint // Public health of Kazakhstan. – 1964. – P. 120.

14. Kondratuk A. F. Scapulo-clavicular articulation dislocation treatment // Military Medicine Journal. – 1969. – № 3. – P. 69-71.
15. Larionov E. V. Coracoacromial ligament reconstruction in patients with scapulo-clavicular articulation dislocation // Sterilization, Conservation and transplantation of tissues. – Volgograd, 1975. – P. 166-168.
16. Li A. D. On innovative surgical treatment of the scapulo-clavicular joint // Orthopedics, Traumatology and Prosthetics. – 1961. – № 9. – P. 81-86.
17. Melnikov A. G. Scapulo-clavicular joint dislocation treatment // Military Medicine Journal. 1982. – № 10. – P. 45-46.
18. Nikitin G. D. Alloplasty in treatment of muscle, tendon and ligament injuries. // Saint-Petersburg. – 1994. – P. 53.
19. Pirozhenko V. V. Clavicular joint dislocation treatment with upper arm splint // Orthopedics and Traumatology. – 1955. – № 1. – P. 74.
20. Salnikov V. P. Scapulo-clavicular joint dislocation treatment with waist-belt plaster bandage // MoskvaGos publishing house, 1976. – P. 238.
21. Sverdlov U. M. Traumatic treatment of joint dislocations. // Moscow Medicine, 1978. – P. 10-17.
22. Sokolovskiy A. M. Surgical treatment of scapulo-clavicular joint dislocation // Current issues of biology and medicine. Minsk, 1996. – P. 323-324.
23. Solomin L. N. Basics of transosseous osteosynthesis with Ilizarov frame // Saint-Petersburg, 2005. – P. 358.
24. Sorokin A. A. Surgical tactics in treatment of scapulo-clavicular joint sprains: // Author's abstract Candidate of Medical Sciences. Moscow, 2008. – C. 29-32.
25. Titarenko S. V., Abrachmanov R. F., Potapov A. N., Fursa N. A., Grishenko O. B. Surgical approach in treatment of scapulo-clavicular joint dislocation in Municipal Healthcare Institution, City Emergency Hospital of Taganrog // Abstracts of XI congress of traumatologists and orthopedists: Saratov 2010. – P. 55-56.
26. Tkachenko S. S., Yanchur V. N. Comparative evaluation of methods of scapulo-clavicular joint dislocation treatment // Orthopedics, Traumatology and Prosthetics, 1961. – № 9. – P. 75-81.
27. Chizhin I. M. Clavicular joint fractures and scapulo-clavicular joint dislocations treatment // Surgery. – 1939. – № 4. – P. 87-92.
28. Shimbaretskiy A. N. Scapulo-clavicular joint dislocation treatment: Author's thesis. Candidate of Medical Sciences, 1965. – P. 11.
29. Yukhin L. S. Therapeutic approach in treatment of scapulo-clavicular joint dislocations // Bulletin of Surgery by the name of I. I. Grekov, 1964. – Vol. 93, № 11. – P. 104-106.
30. Bosworth B. M. Acromioclavicular dislocation: end-results of screw suspension treatment // Ann. Surg. – 1948. – Vol. 127, № 1. – P. 98-111.
31. Brosgol M. P. Traumatic acromioclavicular sprains and subluxation // Clin. Orthop. – 1961. – № 20. – P. 98-108.
32. Carrell W. B. Dislocation of the outer end of clavicle // J. Bone Jt Surg. – 1928. – № 10. – P. 314.
33. Cooper E. New method of treatment long standing dislocations of the scapulo-clavicular articulation // Am. J. Med. Sci. – 1861. – № 5. – P. 384-392.
34. Fade G. E., Scullion J. E. Hook plate fixation for lateral clavicular malunion // AO Dialogue, 2002. – Vol. 15, № 1. – P. 14-18.
35. Howard H. J. Acromioclavicular and sternoclavicular joint injuries // Amer. J. Surg. – 1939. – № 46. – P. 284.
36. Judet J., Judet H. Les luxations acromioclaviculaires recentes // Chirurgi (Paris), 1976. – Vol. 102, № 12. – P. 1016-1019.
37. Larsen E., Bjerg-Nielsen A., Christensen P. Conservative or surgical treatment of acromioclavicular dislocation // The journal of Bone and Joint Surgery, 1986. – Vol. 68A. – № 4. – P. 333-355.
38. Murray E. G. An appliance for the conservative treatment of acromioclavicular dislocation // J. Bone Jt Surg. – 1946. – № 24. – P. 164-165.
39. Norrell H. Jr., Leewellyn R. K. Migration of a Thee-aded Steinmann. Pin from an acromioclavicular joint into the spinal canal. A Case report // J. Bone Jt Surg. – 1965. – № 47. – P. 1024-1026.
40. Phemister D. B. The treatment of dislocation of the acromioclavicular joint by open reduction and fixation // J. Bone Jt Surg. – 1942. – № 24. – P. 166-168.
41. Phillips A. M., Smart C., Groom A. F. Acromioclavicular dislocation: conservative or surgical therapy // Clin. Orthop., 1998. – Vol. 33. – P. 10-17.
42. Rockwood C., Williams G., Young D. Injuries to the acromioclavicular joint // In fractures in adults, Philadelphia: Lippincott-Raven Publishers, 1996. – P. 223.

**Координаты для связи с авторами:** Данилов Михаил Анатольевич – соискатель кафедры травматологии, ортопедии с курсом стоматологии АГМА, тел. 8-(4162)-52-74-07, e-mail: foton 164@mail.ru; Борозда Иван Викторович – д-р мед. наук, доцент, зав. кафедрой травматологии, ортопедии с курсом стоматологии АГМА, тел. +7-963-801-07-21, e-mail: bivdok@mail.ru.

