

Комплексное лечение больных раком прямой кишки с использованием неoadъювантной термохимиолучевой терапии

Ю.А. Барсуков, Д.В. Кузьмичев, С.И. Ткачев, В.А. Алиев, Р.И. Тамразов,
А.Г. Малихов, З.З. Мамедли, И.Ш. Татаев, О.А. Власов, С.С. Гордеев

ФГБУ «РОНЦ им. Н.Н. Блохина» РАМН, Москва

Контакты: Сергей Сергеевич Гордеев ss@oncoproct.ru

В данной статье рассматривается новый вариант комплексного лечения рака прямой кишки, созданный на базе короткого курса лучевой терапии (ЛТ) с включением в схему неoadъювантной ЛТ двух селективных радиомодификаторов (метронидазола в полимерной композиции для локального подведения к опухоли и интратрипостной сверхвысокочастотной (СВЧ) гипертермии) в сочетании с системной цитотоксической терапией.

Материал и методы. Работа основана на анализе результатов комплексного лечения 77 больных с опухолями ниже- и среднеампулярной локализации (T1–3N0–2M0), у которых в процессе ЛТ (5 × 5 Гр) использованы два селективных радиомодификатора в сочетании с 5-дневным курсом системной цитотоксической химиотерапии капецитабином в суточной дозе 1300 мг/м².

Результаты. Проведенный анализ переносимости показал, что созданная программа лечения обладает приемлемым профилем токсичности, обеспечивает выраженный локальный контроль заболевания (ни у одного пациента не выявлен рецидив рака), лишь у 7 (9,1 %) пациентов диагностированы отдаленные метастазы. У 59 (76,6 %) больных выполнены сфинктеросохраняющие операции. Медиана прослеженности составила 65,6 мес. Актуаральная безрецидивная выживаемость во всей группе составила 81,7 %.

Заключение. Разработанная программа комплексной терапии рака прямой кишки является безопасным высокоэффективным методом лечения, позволяющим добиться выраженного локального контроля (отсутствие рецидивов рака).

Ключевые слова: рак прямой кишки, комплексная терапия, локальная СВЧ-гипертермия, метронидазол, системная химиотерапия, сфинктеросохраняющие операции

Combination neoadjuvant thermochemical therapy in patients with rectal cancer

Yu.A. Barsukov, D.V. Kuzmichev, S.I. Tkachev, V.A. Aliev, R.I. Tamrazov,
A.G. Malikhov, Z.Z. Mamedli, I.Sh. Tataev, O.A. Vlasov, S.S. Gordeev

N.N. Blokhin Russian Cancer Research Center, Russian Academy of Medical Sciences, Moscow

A new combined treatment scheme with short-course chemoradiotherapy and 2 selective radiosensitizers (metronidazole in a polymeric composition and local hyperthermia) is investigated in this article.

Material and methods. 77 T1–3N0–2M0 rectal cancer patients treatment data was analyzed. All patients received 5 × 5 Gy radiotherapy with capecitabine 1300 mg/m² days 1–5 per os and radiosensitization with local hyperthermia and metronidazole.

Results. Investigated treatment scheme has acceptable toxicity and leads to high local control rate (none of the patients experienced local recurrence). 7 (9.1 %) patients developed distant metastases. 59 (76.6 %) patients had sphincter-sparing surgery. Median followup was 65.6 months. 5-year survival rate was 81.7 %.

Conclusion. Developed treatment scheme is safe and leads to high local control rate.

Key words: rectal cancer, combination therapy, local ultrahigh-frequency hyperthermia, metronidazole, systemic chemotherapy, sphincter-sparing surgery

Улучшение отдаленных результатов хирургического лечения и сохранение естественного пассажа кала у больных раком прямой кишки является главным стратегическим направлением современной онкопроктологии. Одним из направлений в улучшении результатов лечения у данной категории пациентов является создание комплексных программ, сочетающих хирургические технологии с современными возможностями лучевой (ЛТ) и лекарственной терапии. Это позволяет надеяться на улучшение отдаленных результатов лечения, которые, к сожалению, существ-

венно не менялись в последнее десятилетие [1–3]. Проведение у таких пациентов в предоперационном периоде пролонгированной ЛТ имеет ряд серьезных недостатков: возможность развития тяжелых токсических реакций [4] и, как следствие этого, невозможность подвести необходимую для получения полной редукции опухоли дозу облучения, а также существенное увеличение продолжительности лечения (1,5–2 мес). Использование коротких программ предоперационного облучения [5–8], основой которых является укрупнение разовых фракций (5 Гр, подведенных

в течение 5 дней до суммарной очаговой дозы (СОД) 25 Гр), позволяет подвести за данный период дозу, соответствующую по изоэффекту 40 Гр, которую пациент получает при облучении по пролонгированной программе. Тем не менее повысить эффективность ЛТ и добиться полного излечения при любом способе ее подведения представляется весьма сомнительным из-за невысокой радиочувствительности опухолей прямой кишки. Повысить радиочувствительность опухолевых клеток и усилить терапевтический эффект без увеличения суммарной дозы и длительности облучения возможно с применением радиомодификаторов [9, 10].

В качестве радиомодификаторов используются химические соединения (в частности, некоторые лекарственные препараты) и физические факторы (например, гипертермия), а также электронакцепторное соединение метронидазол (МЗ). МЗ способен диффундировать в гипоксические зоны опухоли и образовывать при облучении свободные радикалы и синглетный кислород, разрушающие раковые клетки [11]. Электронакцепторные соединения вызывают также гибель радиорезистентных гипоксических клеток опухоли за счет подавления репарации сублетальных и потенциально летальных повреждений ДНК [12–14]. МЗ в настоящее время не применяется из-за его высокой нейротоксичности и невозможности длительного поддержания необходимой концентрации препарата в опухолевой ткани. Принципиально новый подход в создании новой лекарственной формы МЗ был разработан нами совместно с сотрудниками ООО НПО «Колетекс» (Москва) (патент РФ № 2007139304 от 24.10.2007). Способ заключался во внутриректальном подведении МЗ в новой лекарственной форме в виде гидрогеля на основе биополимера альгината натрия, являющейся основой полимерной композиции. Через 3 ч после внутриректального введения полимерной композиции концентрация МЗ достигала радиосенсибилизирующего уровня в опухоли 150 мг/г и выше, и данный уровень концентрации МЗ в опухоли сохранялся в течение 7 ч с умеренными проявлениями токсичности [15, 16]. Установлено также, что комбинация МЗ с локальной гипертермией способствует усилению лучевого воздействия за счет синергизма процессов радиосенсибилизации и гибели опухолевых клеток [16, 17].

Локальная сверхвысокочастотная (СВЧ) гипертермия, используемая как радиосенсибилизатор [18], способна оказывать как самостоятельный цитотоксический эффект (в результате прямого термического повреждающего воздействия), так и потенцировать действие других компонентов лечения за счет реализации механизмов радиосенсибилизации (ингибирование процессов репарации сублетальных и потенциально летальных повреждений, элиминация относительно радиорезистентных клеток в S-фазе)

[19–21] и хемосенсибилизации (повышение поступления и накопление химиопрепаратов в ткани опухоли) [22–24]. Более того, локальная гипертермия обладает самостоятельным радиомодифицирующим действием в отношении радиорезистентных гипоксических клеток опухоли [25, 26].

Следующим важным элементом в создании комплексного (мультидисциплинарного) подхода к лечению рака прямой кишки является использование лекарственных препаратов. Сочетание противоопухолевых препаратов и ЛТ приводит к взаимному усилению их действия: эффективность ЛТ возрастает за счет уменьшения доли радиорезистентных клеток S-фазы [27] и блокирования репарации сублетальных и потенциально летальных повреждений ДНК [28–33]. К числу препаратов, обладающих противоопухолевой активностью при раке прямой кишки, относятся антиметаболиты из группы фторпроизводных пиримидинов. Следует отметить, что противоопухолевое действие химиотерапевтических препаратов этой группы (5-фторурацил, капецитабин, фторафур) усиливается при их сочетании с гипертермией (эффект хемосенсибилизации) [22–24], а ЛТ может способствовать усилению селективности действия в частности капецитабина из-за увеличения накопления ТФ в тканях опухоли [34]. Кроме того, действие капецитабина усиливается и за счет совместного применения с локальной гипертермией ввиду повышения его биодоступности [22–24].

Однако многие вопросы при создании программы комплексного (мультидисциплинарного) лечения больных, имеющих высокий риск прогрессирования опухолевого процесса, с использованием коротких курсов ЛТ и неоадьювантной термохимиотерапии остаются нерешенными. Это касается в первую очередь оценки токсичности при сочетании коротких курсов ЛТ с локальным подведением радиомодификаторов (внутриполостной СВЧ-гипертермии и локальным подведением МЗ), выбора лекарственного препарата для системной цитотоксической терапии, оптимизации разовой и суммарной дозы препарата, продолжительности лечения. Решению этих вопросов и посвящена данная работа.

Материал и методы

В ретроспективном исследовании проанализированы истории болезни 77 больных (44 женщины и 33 мужчин) с опухолями дистальной части прямой кишки (нижне- и среднеампулярной локализации). Границы нижнеампулярного отдела определялись как 4–6 см от переходной складки, среднеампулярного отдела — 6–9 см. На основании проведенного комплексного обследования в программу комплексного лечения включены пациенты со следующими прогностическими признаками опухолевого процесса: протяженностью не более 8 см, низкая и средняя степень диффе-

Таблица 1. Распределение больных по стадиям заболевания и локализации опухолевого процесса

Стадия	Локализация (отдел прямой кишки)		Всего
	среднеампулярный	нижнеампулярный	
T1N0M0	0	1 (1,3 %)	1 (1,3 %)
T2N0M0	6 (7,8 %)	10 (13 %)	16 (20,8 %)
T3N0M0	10 (13 %)	24 (31,2 %)	34 (44,2 %)
T2N+M0	0	1 (1,3 %)	1 (1,3 %)
T3N+M0	7 (9,1 %)	18 (23,4 %)	25 (32,5 %)
Всего	23 (29,9 %)	54 (70,1 %)	77 (100 %)

ренцировки опухолей, отсутствие поражения мезоректальной фасции, пациенты, имеющие клиническую стадию T1–2–3abcN0–1–2M0. Из исследования исключались пациенты с опухолями протяженностью 9 см и более, с верхнеампулярной локализацией (выше 9 см от переходной складки), а также с подозрением на поражение экстрафасциальной группы лимфатических узлов, опухолями с инфильтрацией или прорастанием мезоректальной фасции (T3d, T4a), с иммобильными опухолями, и имеющие тяжелую сопутствующую патологию (ECOG ≥ 2).

Распределение больных по стадиям заболевания и локализации опухолевого процесса представлено в табл. 1.

Как видно из табл. 1, у 70,1 % пациентов опухоль локализовалась в нижнеампулярном отделе прямой кишки. У 17 (22,1 %) пациентов была I стадия заболевания, у 34 (44,2 %) – II, у 26 (33,8 %) – III.

Предоперационная ЛТ проводилась фракциями 5 Гр 5 раз в неделю до СОД 25 Гр. В схему комплексного лечения нами был включен капецитабин (кселода), имеющий ряд преимуществ по сравнению с 5-фторурацилом в режиме длительных внутривенных инфузий: таблетированная форма, отсутствие выраженной критической токсичности (гематологической, гастроинтестинальной). Разовая доза препарата была редуцирована до 650 мг/м², (суммарная – 1300 мг/м²), по-

скольку в литературе отсутствуют данные о комбинации его с двумя селективными радиомодификаторами (СВЧ-гипертермии и МЗ) при ЛТ. Капецитабин принимали в течение 5 дней (в дни проведения ЛТ).

Локальная СВЧ-гипертермия проводилась в 3, 4, 5-й дни сеансов ЛТ в течение 60 мин на аппарате «Яхта-4» с частотой электромагнитных колебаний 460 МГц при температуре в опухоли 42,5–43,0 °С. При stenoziruyemye характере роста использовалось наружное прогревание опухоли на аппарате Synchroterm с частотой 13,56 МГц. МЗ в составе полимерной композиции вводили эндоректально в дозе 10 г/м² перед 3-м и 5-м сеансами ЛТ. Схема предоперационного комплексного лечения представлена на рис. 1.

Результаты

Токсичность комплексного лечения

Токсические проявления и степень их выраженности при комплексном лечении оценены в соответствии с критериями NCI–CTC; v 3.0, 2010. У 48,1 % (37 из 77) больных выявлены различные токсические проявления (рис. 2).

Как видно из представленных на рис. 2 данных, наиболее частым и тяжелым осложнением была рвота, возникшая у 25 (32,5 %) пациентов, связанная с токсичностью МЗ. У 14 пациентов рвоту удалось купировать и продолжить второе введение МЗ, однако 11 больным второе введение МЗ было отменено.

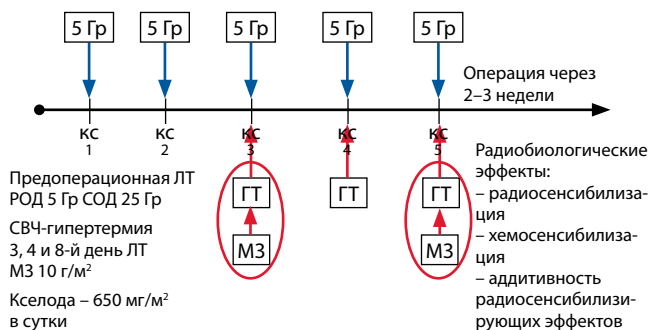


Рис. 1. Комплексная программа лечения рака прямой кишки (патент РФ № 2311909, 2005 г.)

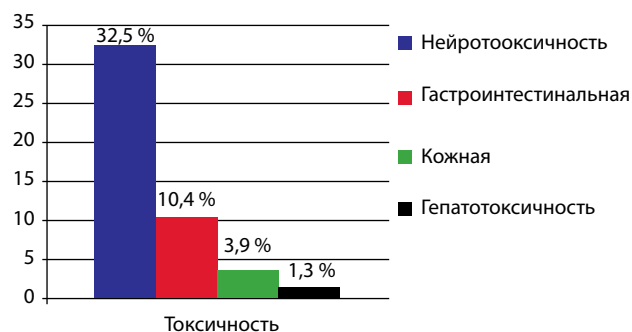


Рис. 2. Токсические проявления при комплексном методе лечения (по шкале токсичности NCI–CTC; 2010)

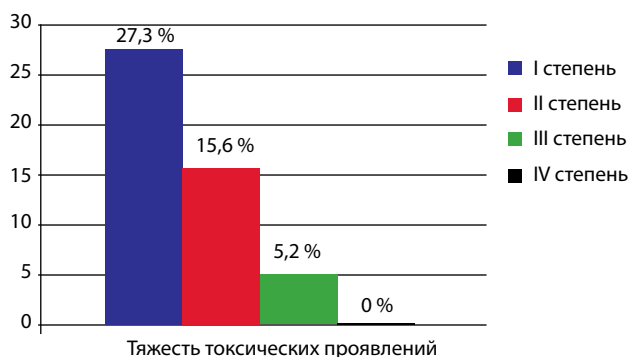


Рис. 3. Распределение пациентов по степени тяжести токсичности

Распределение пациентов по степени тяжести токсичности представлено на рис. 3.

Как видно из рис. 3, ни в одном наблюдении не было IV степени токсичности, а у 21 (27,3 %) пациента диагностирована токсичность I степени.

В табл. 2 представлена взаимосвязь вида и тяжести токсических проявлений при использовании комплексной программы лечения. Чаще диагностировалась рвота I и III степени (по 14,3 %). Диарея I степени (10,3 %) занимает 3-ю позицию.

Характер оперативного вмешательства определялся локализацией опухоли и не зависел от проведенного комплексного лечения. В нашем исследовании, несмотря на то, что у 70,1 % пациентов опухоль локализовалась в нижеампулярном отделе прямой кишки, у 76,6 % пациентов выполнена сфинктеросохраняющая

брюшно-анальная резекция прямой кишки (табл. 3). В исследованной группе ни у одного больного не определялось поражения внутреннего или наружного сфинктеров. У всех пациентов операции были выполнены в объеме R0, ни в одном случае не было выявлено поражения дистального края резекции.

У 72,2 % больных нижеампулярным и у 86,95 % больных среднеампулярным раком прямой кишки были выполнены сфинктеросохраняющие операции.

Выживаемость

Медиана прослеженности составила 65,6 мес. Семь (9,1 %) больных были потеряны для наблюдения. Прослежены 90,9 % пациентов. За этот период ни у одного пациента не возникло рецидивов рака, отдаленные метастазы диагностированы у 7 (9,1 %) пациентов. Трое пациентов погибли от метастазов злокачественных новообразований другой локализации. Безрецидивная выживаемость анализировалась по методу Kaplan–Meier. Показатели безрецидивной выживаемости во всей группе представлены на рис. 4.

Как видно из рис. 4, показатель актуаральной безрецидивной 5-летней выживаемости составил 81,7 %, несмотря на то, что у 70,1 % опухоль локализовалась в нижеампулярном отделе прямой кишки (один из неблагоприятных факторов прогноза).

У пациентов с поражением регионарных лимфатических узлов актуаральная 5-летняя безрецидивная выживаемость составила 74,7 % (рис. 5). Медиана прослеженности в этой группе составила 63,3 мес.

Таблица 2. Взаимосвязь вида и тяжести токсических проявлений

Вид токсичности	Тяжесть токсических проявлений			
	I степень	II степень	III степень	IV степень
Рвота (n = 25)	11 (14,3 %)	3 (3,9 %)	11 (14,3 %)	—
Диарея (n = 8)	8 (10,3 %)	—	—	—
Повышение АЛТ и АСТ (n = 1)	—	—	1 (1,3 %)	—
Кожная токсичность (n = 3)	2 (2,6 %)	—	1 (1,3 %)	—

Таблица 3. Виды оперативных вмешательств с учетом локализации опухоли

Операция	Локализация (отдел прямой кишки)	
	среднеампулярный	нижеампулярный
БАР	17 (73,9 %)	39 (72,2 %)
БПЭ	3 (13,05 %)	15 (27,8 %)
ЧР	3 (13,05 %)	0
Всего	23 (100 %)	54 (100 %)

БАР – брюшно-анальная резекция; БПЭ – брюшно-промежностная экстирпация; ЧР – чрезбрюшная резекция

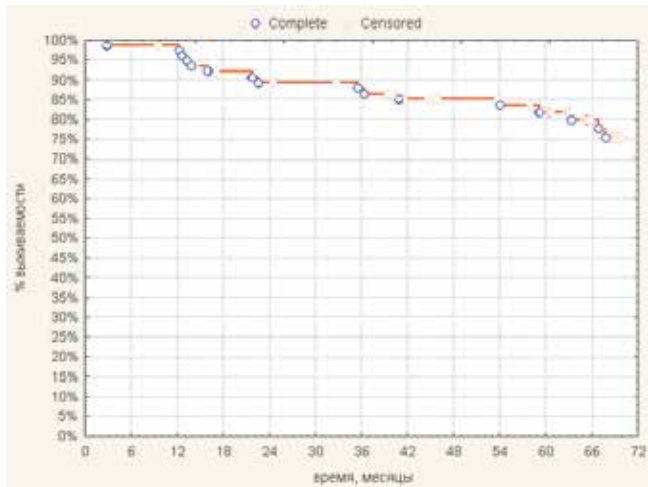


Рис. 4. Актуаральная безрецидивная выживаемость во всей группе

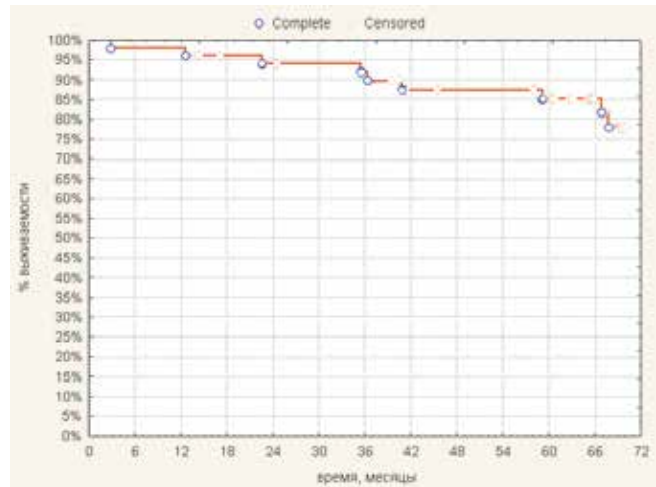


Рис. 6. Актуаральная безрецидивная 5-летняя выживаемость при стадии T1-3N0M0

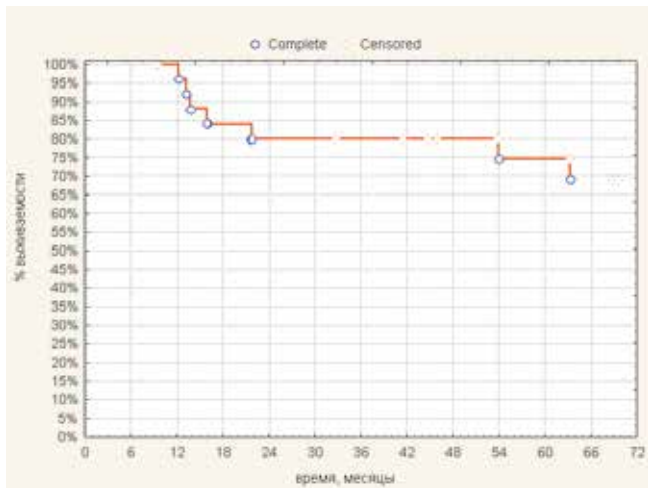


Рис. 5. Актуаральная безрецидивная 5-летняя выживаемость при стадии T2-3N1-2M0

У пациентов без поражения регионарных лимфатических узлов актуаральная 5-летняя безрецидивная выживаемость составила 85 % (рис. 6).

Заключение

Таким образом, созданная программа комплексного лечения характеризуется умеренным профилем токсичности и высокими показателями безрецидивной выживаемости. Полученные результаты достигаются в результате применения неoadьювантной термохимиолучевой терапии, повышающей канцерцидное действие ЛТ на опухоль за счет реализации ряда радиобиологических эффектов: радиосенсибилизации, хемосенсибилизации и потенцирования радиосенсибилизирующих эффектов ЛТ при использовании нескольких селективных радиомодификаторов гипоксической фракции опухолевых клеток в сочетании с системной цитотоксической терапией. Мы полагаем, что выбранное направление по созданию комплексных программ лечения, сочетающих неoadьювантную ЛТ с использованием нескольких радиомодификаторов на фоне системной химиотерапии, является одним из перспективных направлений улучшения результатов лечения у больных с неблагоприятными факторами прогноза.

ЛИТЕРАТУРА

1. Кныш В.И. Рак прямой и ободочной кишки. М., 2003. 250 с.
2. Van Gijn W., Marijnen C. A., Nagtegaal I.D. et al. Preoperative radiotherapy combined with total mesorectal excision for resectable rectal cancer: 12-year follow-up of the multicentre, randomised controlled TME trial. *Lancet Oncol* 2011 Jun;12(6):575-82.
3. De Caluwe L., Van Nieuwenhove Y., Ceelen W.P. Preoperative chemoradiation versus radiation alone for stage II and III resectable rectal cancer. *Cochrane Database Syst Rev* 2013;2:CD006041.
4. Tepper J.E., Wang A.Z. Improving local control in rectal cancer: Radiation sensitizers or radiation dose? *J Clin Oncol* 2010;28:1623-4.
5. Зыбина М.А. Комбинированное лечение с интенсивным предоперационным облучением и расширенные оперативные вмешательства при раке прямой кишки. Дис. ... д-ра мед. наук. М., 1975. 457 с.
6. Мельников Р.А., Павлюк В.Д., Симбирцева Л.П., Столяров В.И. Комбинированное лечение рака желудочно-кишечного тракта. Кишинев: Штиинца, 1983. 216 с.
7. Дедков И.П., Черниченко В.А. Комбинированное лечение злокачественных опухолей. Киев: Здоров'я, 1975. 183 с.
8. Кныш В.И., Бондарь Г.В., Алиев Б.М., Барсуков Ю.А. Комбинированное и комплексное лечение рака прямой кишки. М.: Медицина, 1990. 160 с.
9. Бердов Б.А., Невольских А.А., Ерыгин Д.В., Титова Л.Н. Лечение местнораспространенного рака прямой кишки. *Вопросы онкологии* 2007;53(5):578-83.
10. Ерыгин Д.В., Бердов Б.А., Невольских А.А. и др. Местно-распространенный рак пря-

- мой кишки – пути улучшения результатов лечения. В сб.: Материалы I съезда колопроктологов СНГ. Ташкент, 2009. С. 149–150.
11. Направленная доставка лекарственных препаратов при лечении онкологических больных. Под. ред. А.В. Бойко, Л.И. Корытовой, Н.Д. Олтаржевской. М., 2013. 194 с.
 12. Дарьялова С.Л., Поляков П.Ю., Киселева Е.С. и др. Метронидазол при лучевом лечении злокачественных новообразований. Медицинская радиология 1986;7:6–13.
 13. Пелевина И.И., Воронина С.С., Каракулов Р.К. Метронидазол, основные экспериментальные результаты, перспективы для клиники. Медицинская радиология 1984;2:10–20.
 14. Ярмоненко С.П., Вайнсон А.А. Радиобиология человека и животных. Уч. пособ. М.: Высшая школа, 2004. 552 с.
 15. Барсуков Ю.А., Ткачев С.И., Кныш В.И. и др. Лечение рака прямой кишки с использованием нескольких радиомодификаторов при предоперационной лучевой терапии. Медицинская радиология и радиационная безопасность 2008;53(2):25–30.
 16. Барсуков Ю.А., Олтаржевская Н.Д., Ткачев С.И. и др. Способ лечения рака прямой кишки. Патент на изобретение № 2234318. Зарегистрирован в Государственном реестре изобретений РФ 20.08.2004.
 17. Барсуков Ю.А. Комбинированное и комплексное лечение больных раком прямой кишки. Дис. ... д-ра мед. наук., М., 1991. 438 с.
 18. Мардынский Ю.С., Курпешев О.К., Ткачев С.И. Гипертермия как универсальный радиосенсибилизатор. Тез. док. V Российской онкологической конференции. Москва, 27–29 ноября 2001 г. С. 23–25.
 19. Laszlo A., Fleischer I. Heat-induced perturbations of DNA damage signaling pathways are modulated by molecular chaperones. *Cancer Res* 2009 Mar 1;69(5):2042–9.
 20. Song C.W, Park H., Griffin R.J. Improvement of tumor oxygenation by mild hyperthermia. *Radiat Res* 2001;155:515–28.
 21. Song C.W., Shakil A., Osborn J.L., Iwata K. Tumour oxygenation is increased by hyperthermia at mild temperatures. 1996. *Int J Hyperthermia* 2009 Mar;25(2):91–5.
 22. Hahn G.M., Shiu E.C. Effect of pH and elevated temperatures on the cytotoxicity of some chemotherapeutic agents on Chinese hamster cells in vitro. *Cancer Res* 1983 Dec;43(12 Pt 1):5789–91.
 23. Miller R.C., Richards M., Baird C. et al. Interaction of hyperthermia and chemotherapy agents; cell lethality and oncogenic potential. *Int J Hyperthermia* 1994;10(1):89–99.
 24. Takemoto M., Kuroda M., Urano M. et al. The effect of various chemotherapeutic agents given with mild hyperthermia on different types of tumours. *Int J Hyperthermia* 2003;19(2):193–203.
 25. Дудниченко А.С., Бутенко К.А., Малышенко Ю.И., Фатеев А.С. СВЧ-гипертермия в комбинированном лечении местно-распространенных форм злокачественных новообразований. Тез. II съезда онкологов стран СНГ, Киев, 2000. № 369.
 26. Конопляников А.Г., Штейн Л.В. Использование гипертермии для подавления репаративных процессов в опухолевых клетках и для повышения эффективности лучевой терапии. *Медицинская радиология* 1977;22(2):23–7.
 27. Byfield J.E. Useful interactions between 5-fluorouracil and radiation in man: 5-fluorouracil as a radiosensitizer. In: *Antitumor Drug-radiation Interactions*. Hill B.T. and Bellamy A.S. (eds). Boca Raton, FL: CRC Press, 1990. P. 87–105.
 28. Lawrence T.S., Burke R., Davis M.A. Lack of effect of TP53 status on fluorodeoxyuridine-mediated radiosensitization. *Radiat Res* 2000;154(2):140–144.
 29. Davis M.A., Tang H.Y., Maybaum J., Lawrence T.S. Dependence of fluorodeoxyuridine-mediated radiosensitization on S phase progression. *Int J Radiat Biol* 1995;67(5):509–17.
 30. Hwang H.S., Davis T.W., Houghton J.A., Kinsella T.J. Radiosensitivity of thymidylate synthase-deficient human tumor cells is affected by progression through the G1 restriction point into S-phase: Implications for fluoropyrimidine radiosensitization. *Cancer Res* 2000;60(1):92–100.
 31. Lawrence T.S., Davis M.A., Loney T.L. Fluoropyrimidine-mediated radiosensitization depends on cyclin E-dependent kinase activation. *Cancer Res* 1996;56(14):3203–6.
 32. Ojima E., Inoue Y., Watanabe H. et al. The optimal schedule for 5-fluorouracil radiosensitization in colon cancer cell lines. *Oncol Rep* 2006;16(5):1085–91.
 33. Yoshikawa R., Kusunoki M., Yanagi H. et al. Dual antitumor effects of 5-fluorouracil on the cell cycle in colorectal carcinoma cells: a novel target mechanism concept for pharmacokinetic modulating chemotherapy. *Cancer Res* 2001;61(3):1029–37.
 34. Sawada N., Ishikawa T., Sekiguchi F. et al. X-ray irradiation induces thymidine phosphorylase and enhances the efficacy of capecitabine (Xeloda) in human cancer xenografts. *Clin Cancer Res* 1999 Oct;5(10):2948–53.