

# Комплексная профилактика гнойно-воспалительных и косметических дефектов при аппендэктомии

Фомин С.А.

## Preventive maintenance of pyoinflammatory complications and cosmetic defects at appendectomy

Fomin S.A.

Ярославская государственная медицинская академия, г. Ярославль  
МКУЗ «Медсанчасть НЯ НПЗ», г. Ярославль

© Фомин С.А.

Разработан и внедряется косой параректальный мини-инвазивный доступ к куполу слепой кишки при остром аппендиците. Определены показания для использования мини-доступа. Описана техника выполнения операции. Для оценки операционной травмы проведен сравнительный анализ изменений лейкоцитарного индекса интоксикации, динамики лейкоцитоза, температурной реакции организма, уровня С-реактивного белка и циркулирующих иммунных комплексов. Выявлены преимущества и недостатки предложенного доступа. Изучена микробная контаминация брюшной полости, операционной раны до и после обработки антисептиками. Бактериологическим методом проведено выделение из операционной раны микроорганизмов и их идентификация по морфологическим, тинкториальным, ферментативным и антигенным свойствам. Оценена эффективность обработки операционной раны различными антисептиками. Длительность операции аппендэктомии из мини-доступа составляла в среднем 39,5 мин, при традиционном доступе — 46 мин. Уменьшилось время нахождения больных в стационаре с 8,75 до 6,1 дня.

**Ключевые слова:** мини-инвазивный, аппендэктомия, косой параректальный мини-доступ.

It is developed and takes root slanting pararectal mini-invasive access to a dome of a blind gut at sharp appendicitis. Indications for use of mini-access are certain. The technics of performance of operation is described. For an estimation of an operational trauma the comparative analysis of changes LII, dynamics leucocytes, temperature reaction of an organism, level CRP and the CIC is lead. Advantages and lacks of the offered access are revealed. It is studied microbial contaminations a belly cavity, an operational wound before processing by antiseptics. The bacteriological method leads allocation from an operational wound of microorganisms and their identification on morphological, tinctorial, fermental and to antigenic properties. Efficiency of processing of an operational wound is estimated by various antiseptics. Duration of operation appendectomy from mini-access averaged 39,5 minutes, at traditional access — 46 minutes. Time of a finding of patients in a hospital with 8,75 till 6,1 days has decreased.

**Key words:** mini-invasive, appendectomy, slanting above rectalis mini-access.

УДК 616.346.2-089.87-06:616-002.3-003.92-084

### Введение

Острый аппендицит занимает одно из ведущих мест в структуре неотложных хирургических заболеваний органов брюшной полости [4, 7]. Отечественные авторы сообщают, что частота возникновения послеоперационной инфекции после аппендэктомии составляет 13,1% в госпитальном периоде и 23,3% после выписки из стационара [2, 9]. Значительное количество пациентов уделяют большое внимание косметическим результатам оперативного лечения. Поэтому профилактика осложнений при этом

заболевании имеет не только медицинское, но и социальное значение.

Одним из способов профилактики послеоперационных гнойно-воспалительных осложнений является антисептикопрофилактика. Антисептикопрофилактика предполагает использование эффективных местных антисептиков на всех этапах операции. Общими требованиями к используемым антисептикам являются широкий спектр действия, высокая бактерицидность и токсикологическая безопасность [3].

Цель исследования — оценить сравнительную эффективность обработки операционной раны 0,5% водно-спиртовым 70% раствором хлоргексидина биглюконата и 0,5% водным раствором хлоргексидина биглюконата в профилактике послеоперационных гнойно-воспалительных осложнений, травматичность и косметичность мини-доступа в хирургии аппендицита.

## Материал и методы

С целью профилактики гнойно-воспалительных осложнений применяли: 1) периоперационную антибиотикопрофилактику; 2) обработку операционной раны 0,5% водно-спиртовым 70% раствором хлоргексидина биглюконата. Для профилактики косметических дефектов разработан косой параректальный мини-доступ с наложением отдельного внутрикожного внутриузлового шва рассасывающимся шовным материалом.

У 38 пациентов, оперированных по поводу острого флегмонозного аппендицита, с давностью заболевания до 24 ч было проведено бактериологическое исследование. Изучена микробная контаминация брюшной полости, операционной раны до и после обработки антисептиками. Бактериологический метод включал выделение и идентификацию микроорганизмов по морфологическим, тинкториальным, ферментативным и антигенным свойствам. Исследование наличия и качественного состава микрофлоры сочетали с количественным ее изучением на основе определения числа микроорганизмов в КОЕ/мл или КОЕ/см<sup>2</sup> методом салфеток (Мoyer С.А. и соавт., 1965). Забор исследуемого материала производили в условиях операционной во время хирургического вмешательства стерильным тампоном в консервирующую среду. Посев из брюшной полости проводили с поверхности купола слепой кишки в зоне оперативного вмешательства после обработки культуры червеобразного отростка лигатурно-инвагинационным способом с площади 1 см<sup>2</sup>. У 19 больных операционная рана обрабатывалась 0,5% водно-спиртовым 70% раствором хлоргексидина биглюконата с экспозицией 1—

2 мин, у 19 — 0,5% водным раствором хлоргексидина биглюконата с экспозицией 5 мин.

Для уменьшения травматичности в соответствии с принципами максимальной доступности и минимальной инвазивности разработан и внедряется косой параректальный мини-доступ при операциях по поводу острого аппендицита [8]. Операция выполняется стандартным набором общехирургических инструментов. Техника выполнения операции состоит в следующем: больной лежит на спине; в случае если индекс массы тела больного больше 26, то его тело под углом 30° повернуто влево. Хирург располагается справа, ассистент слева от больного. Направление разреза — от точки Мак-Бернея, расположенной между наружной и средней третью линии, соединяющей пупок с правой передней верхней остью подвздошной кости, параллельно паховой связке к правому латеральному краю прямой мышцы живота. Разрез передней брюшной стенки начинается от *linea biliaca* или на 1—2 см ниже, длина составляет 3—4 см в зависимости от телосложения и ИМТ (рис. 1). Рассекается кожа и подкожная клетчатка. Апоневроз наружной косой мышцы живота рассекается по ходу апоневротических волокон от границы окончания мышечных волокон с переходом на переднюю стенку влагалища прямой мышцы живота. Влагалище прямой мышцы живота полностью не вскрывается. Разрез апоневроза наружной косой мышцы живота по длине больше кожного разреза на 2—4 см (рис. 2).

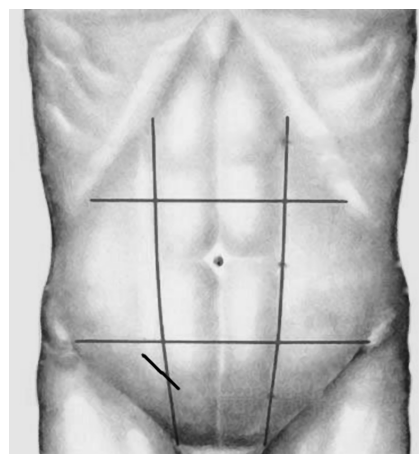


Рис. 1. Расположение мини-доступа на передней брюшной стенке

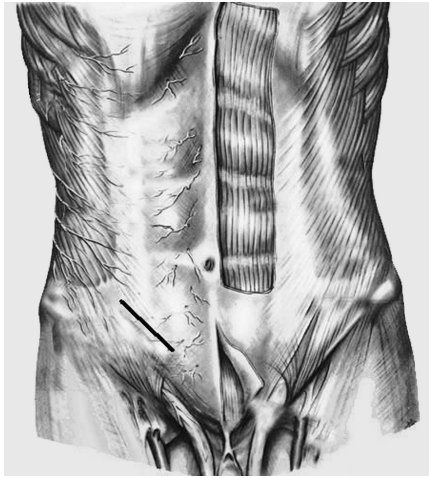


Рис. 2. Разрез апоневротической части наружной косой мышцы живота

Внутренняя косая мышца живота и поперечная мышца живота тупо раздвигаются на границе перехода мышечных волокон внутренней косой мышцы живота в апоневротические в непосредственной близости от латерального края влагалища прямой мышцы живота (спигелиева линия) (рис. 3). Мышцы растягиваются крючками по длине кожной раны. При необходимости расширения доступа внутренняя косая мышца рассекается вдоль спигелиевой линии (рис. 4).

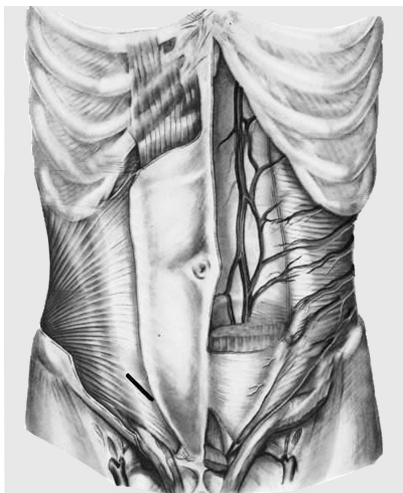


Рис. 3. Разрез апоневротической части внутренней косой мышцы живота

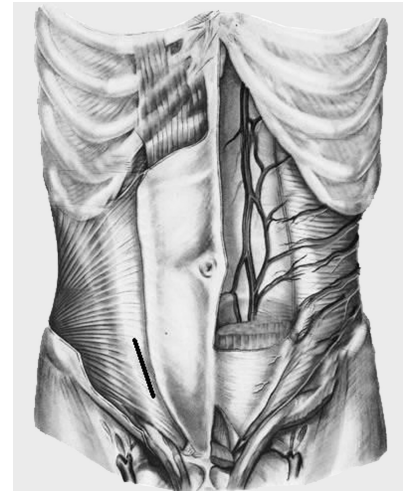


Рис. 4. Разрез апоневротической части внутренней косой мышцы живота вдоль спигелиевой линии при необходимости расширения доступа

Брюшина захватывается двумя зажимами, приподнимается в виде конуса и рассекается ножницами на небольшом протяжении. Рана тампонируется марлевыми салфетками, к которым зажимами Микулича фиксируются края брюшины. Обработка культи червеобразного отростка проводится лигатурно-инвагинационным способом. Данная операция по классификации М.И. Прудкова (1993) относится к операциям в «стесненных условиях» мини-лапаротомной раны с использованием обычных инструментов [6].

Кожная рана зашивается отдельным внутрикожным внутриузловым швом с использованием рассасывающего шовного материала. Данный шов обеспечивает точную адаптацию краев раны (прецизионность), минимально травмирует сшиваемые ткани, не допускает натяжения кожи, не препятствует естественному дренированию раны, накладывается минимальным количеством шовного материала, способствует достижению косметического эффекта [5, 10].

Для оценки степени операционной травмы при применении мини-доступа изучали динамику лейкоцитарного индекса интоксикации (ЛИИ) до операции, на 1, 2 и 3-й день после операции, динамику лейкоцитоза, температурную реакцию организма. Изучали уровень С-реактивного белка (СРБ) и циркулирующих иммунных комплексов (ЦИК) до операции, на 1, 3 и 5-й

день после операции. Проводили наблюдение за состоянием операционной раны, клинически оценивали состояние больных.

При обработке результатов исследования использовали расчет среднего арифметического значения  $M$ , стандартной ошибки среднего значения  $m$  и стандартного отклонения  $StdDv$ . Нормальность распределения признака определяли по тесту Шапиро–Уилки ( $W$ -тест). Оценка достоверности различий между средними величинами и показателями осуществлялась по  $t$ -критерию Стьюдента (при нормальном распределении признака). При отсутствии нормального распределения признака оценку достоверности различий в независимых выборках осуществляли по непараметрическому  $U$ -тесту Манна–Уитни. Вычисляли уровень значимости  $p$ . Достоверным считали различие между сравниваемыми средними величинами со степенью вероятности 95% и выше ( $p < 0,05$ ). При  $p < 0,2$  различие считалось не достоверным на уровне наблюдаемой тенденции. Все математические операции, графические построения проведены на персональном компьютере IBM с использованием стандартных программных пакетов Word и Excel фирмы «Microsoft» и других прикладных программ. Для статистической обработки данных применялась компьютерная программа компании «StatSoft» Statistica 6.0.

## Результаты

Микробиологическое исследование показало, что у 38 пациентов с морфологически подтвержденным флегмонозным аппендицитом с поверхности купола слепой кишки в 21 (55,3%) случае были выделены монокультуры различных микроорганизмов. В 17 (44,7%) случаях роста микроорганизмов не обнаружено. Количественный состав микроорганизмов колебался от  $10^2$  до  $10^8$  КОЕ/см<sup>2</sup>. По видовому составу наиболее часто высевалась *Escherichia coli* — 6 (15,8%), в количестве  $10^2$ – $10^4$  КОЕ/см<sup>2</sup>, *Staphylococcus epidermidis* — 4 (10,5%),  $10^2$ – $10^8$  КОЕ/см<sup>2</sup>, *Staphylococcus haemolyticus* — 3 (7,9%),  $10^4$ – $10^5$  КОЕ/см<sup>2</sup>, *Staphylococcus aureus* — 3 (7,9%),  $10^2$  КОЕ/см<sup>2</sup>. *Proteus vulgaris* высевался в 2

(5,3%) случаях в количестве  $10^4$  КОЕ/см<sup>2</sup>, *Morganella morganii* — 2 (5,3%),  $10^4$ – $10^8$  КОЕ/см<sup>2</sup>, *Klebsiella pneumoniae* обнаружена в 1 (2,6%) случае в количестве  $10^8$  КОЕ/см<sup>2</sup>. При исследовании контаминации операционной раны в 19 (50%) случаях роста микроорганизмов не обнаружено. В 19 (50%) исследованиях отмечался рост монокультур микроорганизмов в количестве от  $10^2$  до  $10^8$  КОЕ/мл. *Escherichia coli* — 5 (13,2%), количество  $10^2$  КОЕ/мл, *Staphylococcus epidermidis* — 4 (10,5%),  $10^3$ – $10^6$  КОЕ/мл, *staphylococcus aureus* — 4 (10,5%),  $10^2$  КОЕ/мл, *Staphylococcus haemolyticus* — 3 (7,9%),  $10^2$ – $10^6$  КОЕ/мл, *Proteus vulgaris* — 2 (5,3%),  $10^3$  КОЕ/мл. *Morganella morganii* —  $10^8$  КОЕ/мл встретилась в 1 (2,6%) случае. Результаты бактериологического исследования представлены в табл. 1.

У 19 пациентов после обработки операционной раны 0,5% водным раствором хлоргексидина биглюконата с экспозицией 5 мин в 5 (26,4%) случаях были выделены микроорганизмы. Были обнаружены *Escherichia coli* — 1 (5,3%),  $10^2$  КОЕ/мл, *Staphylococcus epidermidis* — 2 (10,5%),  $10^2$ – $10^4$  КОЕ/мл, *Staphylococcus haemolyticus* — 1 (5,3%),  $10^3$  КОЕ/мл и *Morganella morganii* — 1 (5,3%),  $10^7$  КОЕ/мл в монокультурах.

У 19 пациентов после обработки операционной раны 0,5% водно-спиртовым 70% раствором хлоргексидина биглюконата с экспозицией 1–2 мин результаты микробиологического исследования были отрицательными в 100% случаях. Полученный результат является доказательством эффективности обработки операционной раны 0,5% водно-спиртовым 70% раствором хлоргексидина биглюконата.

Из брюшной полости высевались грамположительные аэробы в 10 (26,3%) случаях, грамотрицательные аэробы — в 11 (28,9%). Из операционной раны до обработки антисептиком грамположительные аэробы высевались в 11 (28,9%) случаях, грамотрицательные аэробы — у 8 (21,1%), анаэробы не обнаружены.

После обработки 0,5% водным раствором хлоргексидина биглюконата в 3 (15,8%) случаях определялись грамположительные, в 2 (10,5%) — грамотрицательные аэробные микроорганизмы.

При количественной оценке микробной флоры в брюшной полости выявлено, что в 5 посевах количество микробных тел превышало критический уровень —  $10^5$  КОЕ/мл, что составило 13,2% от общего количества исследований и 23,8% от положительных результатов исследований. При посевах из операционной раны количество микробных тел, превышающее

критический уровень, было выявлено у 3 пациентов — 7,9% от общего количества исследований и 15,8% от положительных результатов исследований. В 1 посева после обработки операционной раны антисептиком количество микробных тел превысило критический уровень —  $10^5$  КОЕ/мл (выделена *Morganella morganii*).

Таблица 1

Результаты бактериологического исследования, Ме (10%; 90%)

Время исследования	Водный раствор хлоргексидина, КОЕ/см <sup>2</sup> (n = 19)	Водно-спиртовой раствор хлоргексидина, КОЕ/см <sup>2</sup> (n = 19)	Тест Манна–Уитни U	Уровень значимости p
До обработки антисептиком	100 (0; $10^5$ ) p = 0,000000006*	0 (0; $10^5$ ) p = 0,000000006*	176	0,887118
После обработки антисептиком	0 (0; $10^4$ ) p = 0,000000005*	0	133	0,018247

Примечание. Здесь и в табл. 3–5: n — количество пациентов.

\* Тест Шапиро–Уилки.

В случаях когда после обработки операционной раны антисептиком были выделены микроорганизмы, отмечались отек и инфильтрация краев раны, что не сказалось на длительности пребывания пациентов в стационаре. На этапе амбулаторного лечения у данных больных разошлись края операционной раны, отмечалось продолжительное серозное отделяемое, после чего сформировался гипертрофический рубец. Нагноения раны не было.

Разработанный косой параректальный минидоступ был применен у 190 больных, которым при поступлении поставлен диагноз «острый аппендицит». Женщин было 149 (78,4%), мужчин — 41 (21,6%). Средний возраст 25,1 года. В контрольную группу вошли 90 больных, женщин — 70 (77,8%), мужчин — 20 (22,2%), средний возраст 24,9 года, давность заболевания — до 24 ч. Аппендэктомия в контрольной группе выполнялась из традиционного доступа Волковича–Дьяконова–Мак–Бернея. У всех больных по клинической картине диагноз «острый аппендицит» не вызывал сомнения. Все женщины перед операцией были консультированы гинекологом, проводились лабораторные исследования крови и мочи, другие дополнительные исследования проводи-

лись при наличии сопутствующих заболеваний. В качестве профилактики гнойно-воспалительных осложнений применялись периоперационная антибиотикопрофилактика цефалоспоридами третьего поколения, отграничение брюшной полости от раны марлевыми салфетками и обработка операционной раны раствором антисептика.

Диагноз «острый аппендицит» подтвержден во время операции в 186 (97,9%) случаях. В 4 (2,1%) случаях диагностировано гинекологическое заболевание с явлениями внутрибрюшного кровотечения. В 3 случаях удалось выполнить резекцию правого яичника и санацию брюшной полости без расширения минидоступа, у 1 больной при внематочной беременности расширяли доступ вниз. В 4 (2,1%) случаях доступ был расширен вверх, причиной послужили технические трудности во время операции, обусловленные выраженным спаечным процессом в области купола слепой кишки, ретроперитонеальным или ретроцекальным расположением отростка. Во время операции из минидоступа в 26 (14%) случаях аппендэктомия выполнялась ретроградным способом, при традиционном доступе — в 8 (8,9%). Дли-

**Фомин С.А. Комплексная профилактика гнойно-воспалительных и косметических дефектов при аппендэктомии**

тельность операции аппендэктомии из мини-доступа составляла в среднем 39,5 мин, при традиционном доступе — 46 мин.

Морфологически диагноз острого аппендицита подтвержден во всех случаях, катаральный — 21 (11,3%), флегмонозный — 155 (83,3%), гангренозный — 10 (5,4%), в контрольной группе: катаральный — 10 (11,1%), флегмонозный — 75 (83,3%), гангренозный — 5 (5,6%).

В послеоперационном периоде после аппендэктомии из мини-доступа достаточно было обезболивания ненаркотическими анальгетиками, пациенты в течение первых суток быстрее активизировались. Количество лейкоцитов в пределах нормы было в основной группе у 109 (60,6%) больных на 3-й день после операции и у 171 (95%) больного на 5-й день. В контрольной группе количество лейкоцитов в пределах нормы на 3-й день после операции было у 44 (48,9%) больных, на 5-й день после операции у 78 (86,7%) больных. Средние значения количества лейкоцитов представлены в табл. 2. За норму приняты показатели  $4,5 \div 8,5 \cdot 10^9/\text{л}$ . В основной группе ЛИИ в пределах нормы отмечался в

85% случаев на 2-й день и в 100% на 3-й. В контрольной группе на 2-й день после операции ЛИИ в пределах нормы отмечался у 30 и 65% больных на 3-й день после операции. Средние значения ЛИИ представлены в табл. 3. За норму была принята величина от 0,5 до 1,5. Показатели СРБ были ниже, чем у больных, оперированных из традиционного доступа. Средние значения СРБ представлены в табл. 4. За границу нормы были приняты показания от 0 до 10 мг/л. ЦИК не превышали нормальных показателей и имели тенденцию к снижению на 3-й и 5-й день после операции. Средние показатели ЦИК показаны в табл. 5. За норму приняты значения 0–65 ед. Субфебрильная температура тела после операции отмечалась в среднем в течение 1 дня в основной группе, в контрольной группе — 1,8 дня. Реакции со стороны кожи на шовный материал в основной группе не наблюдалось. Уменьшилось время нахождения больных в стационаре с 8,75 в контрольной группе до 6,1 дня в основной группе. Больные отмечали удовлетворение от размеров послеоперационного рубца.

Таблица 2

Динамика средних значений количества лейкоцитов ( $M \pm m$ )				
Время исследования	Мини-доступ, $\cdot 10^9/\text{л}$	Традиционный доступ, $\cdot 10^9/\text{л}$	Тест	Уровень значимости $p$
До операции	$14,0 \pm 0,5$ StdDv = 2,3 $p = 0,8069*$	$13,5 \pm 0,7$ StdDv = 3,3 $p = 0,2270*$	$t = 0,579**$	0,565801
1-е сут после операции	$10,9 \pm 0,6$ StdDv = 2,5 $p = 0,9774*$	$12,8 \pm 0,6$ StdDv = 2,7 $p = 0,9398*$	$t = 2,299**$	0,027073
2-е сут после операции	$8,6 \pm 0,3$ StdDv = 1,5 $p = 0,0118*$	$9,4 \pm 0,4$ StdDv = 1,7 $p = 0,0071*$	$U = 137***$	0,088353
3-е сут после операции	$7,1 \pm 0,2*$ StdDv = 0,9 $p = 0,00001*$	$8,6 \pm 0,4*$ StdDv = 1,7 $p = 0,1831*$	$U = 80,5***$	0,001227

- \* Тест Шапиро–Уилки.
- \*\* Двухвыборочный тест Стьюдента.
- \*\*\* Тест Манна–Уитни.

Таблица 3

Динамика средних значений лейкоцитарного индекса интоксикации ( $M \pm m$ )				
Время исследования	Мини-доступ ( $n = 20$ )	Традиционный доступ ( $n = 20$ )	Тест	Уровень значимости $p$
До операции	$2,2 \pm 0,2$ StdDv = 0,8	$2,4 \pm 0,2$ StdDv = 1	$U = 192***$	0,839232

	$p = 0,9780*$	$p = 0,000006*$		
1-е сут после операции	$3,2 \pm 0,2$ StdDv = 1,1 $p = 0,7660*$	$4,4 \pm 0,5$ StdDv = 2,2 $p = 0,0158*$	$U = 132***$	0,065856
2-е сут после операции	$1,4 \pm 0,1$ StdDv = 0,6 $p = 0,8036*$	$3,1 \pm 0,3$ StdDv = 1,3 $p = 0,7795*$	$t = 5,392**$	0,000004
3-и сут после операции	$0,7 \pm 0,1$ StdDv = 0,3 $p = 0,9150*$	$1,5 \pm 0,2$ StdDv = 0,7 $p = 0,4715*$	$t = 4,887**$	0,000019

- \* Тест Шапиро–Уилки.
- \*\* Двухвыборочный тест Стьюдента.
- \*\*\* Тест Манна–Уитни.

Таблица 4

Динамика средних значений количества СРБ в плазме крови ( $M \pm m$ )

Время исследования	Мини-доступ, мг/л ( $n = 20$ )	Традиционный доступ, мг/л ( $n = 20$ )	Тест	Уровень значимости $p$
До операции	$38,4 \pm 3,5$ StdDv = 15,8 $p = 0,0022$	$38,3 \pm 2,6$ StdDv = 11,8 $p = 0,3205$	$U = 189***$	0,766046
1-е сутки после операции	$87,7 \pm 9$ StdDv = 40,5 $p = 0,2992$	$120,5 \pm 10,9$ StdDv = 48,8 $p = 0,7772$	$t = 2,315**$	0,026106
3-и сутки после операции	$34,6 \pm 3,6$ StdDv = 15,9 $p = 0,3448$	$69,5 \pm 7,6$ StdDv = 34 $p = 0,8967$	$t = 4,162**$	0,000174
5-е сутки после операции	$7,1 \pm 0,6$ StdDv = 2,6 $p = 0,4239$	$22 \pm 2,3$ StdDv = 10,3 $p = 0,2598$	$t = 6,253**$	0,000000

- \* Тест Шапиро–Уилки.
- \*\* Двухвыборочный тест Стьюдента.
- \*\*\* Тест Манна–Уитни.

Таблица 5

Динамика средних значений циркулирующих иммунных комплексов ( $M \pm m$ )

Время исследования	Мини-доступ, ед ( $n = 20$ )	Традиционный доступ, ед ( $n = 20$ )	Тест	Уровень значимости $p$
До операции	$52,8 \pm 3,7$ StdDv = 16,7 $p = 0,4395*$	$56,7 \pm 4,3$ StdDv = 19,1 $p = 0,0255*$	$U = 190***$	0,786775
1-е сут после операции	$49,8 \pm 4,3$ StdDv = 19,3 $p = 0,0492*$	$58,2 \pm 3,9$ StdDv = 17,7 $p = 0,2267*$	$U = 134,5***$	0,076432
3-и сут после операции	$43,9 \pm 3,6$ StdDv = 16 $p = 0,0006*$	$58,5 \pm 4,8$ StdDv = 21,4 $p = 0,0144*$	$T = 2,446**$	0,019187
5-е сут после операции	$39,1 \pm 3,0$ StdDv = 13,2 $p = 0,0002*$	$62,8 \pm 2,8$ StdDv = 12,5 $p = 0,5330*$	$U = 44***$	0,000024

- \* Тест Шапиро–Уилки.
- \*\* Двухвыборочный тест Стьюдента.
- \*\*\* Тест Манна–Уитни.

Несмотря на комплексную профилактику, у 7 (3,6%) больных в основной группе на этапе ста-

ционарного лечения развились гнойно-воспалительные осложнения, в контрольной группе у 11

(12,2%) больных. Нагноение операционной раны произошло у 3 (1,6%) больных основной группы, в контрольной группе у 6 (6,7%) пациентов. Гематома операционной раны имела место у 3 (1,6%) больных в основной группе, в контрольной группе у 2 больных (2,2%); серома операционной раны у 1 (0,4%) больного в основной группе, в контрольной группе у 3 (3,3%) больных.

## Обсуждение

Характер флоры, высеянной из брюшной полости и из операционной раны, по составу не отличается и представлен в основном монокультурами *Escherichia coli* и микроорганизмами рода *Staphylococcus spp.* Обработка раны 0,5% водно-спиртовым 70% раствором хлоргексидина биглюконата эффективна в отношении всех выделенных микроорганизмов и приводила к отсутствию роста микроорганизмов в 100% случаев. Обработка раны 0,5% водным раствором хлоргексидина биглюконата приводила к снижению количественного состава микроорганизмов у 26,3% пациентов. У 73,7% пациентов роста микроорганизмов не обнаружено.

По мнению авторов, показанием для использования мини-доступа является типичная клиническая картина острого аппендицита, давность заболевания не более 24 ч, индекс массы тела пациентов не более 26.

В отличие от ранее предложенных разрезов Волковича–Дьяконова–Мак–Бернея, Леннандера, Винкельманна предложенный доступ содержит в себе ряд преимуществ:

1. Уменьшение размеров раневой поверхности.
2. Выполнение разреза в проекции купола слепой кишки.
3. Разъединение тканей производится по ходу волокон.
4. Возможность визуальной ревизии органов малого таза у женщин и выполнение при необходимости операции на правых придатках без расширения разреза.

5. Возможность с меньшей травматичностью расширить разрез кверху и латерально путем дополнительного рассечения апоневроза наружной косой мышцы живота и рассечения внутренней косой мышцы вдоль спигелиевой линии при атипичном расположении отростка и технических сложностях во время операции.

6. Не повреждаются нижние надчревные сосуды (*a. et v. Epigastrica inferior*).

7. Не повреждаются ветви подвздошно-подчревного нерва (*n. Ileohipogastricus*).

8. Меньше всего повреждаются ветви межреберных нервов *nn. Cutanei abdominis lateralis* и *nn. Cutanei abdominis anteriores*.

К недостаткам описанного доступа следует отнести:

1. Технически сложное выполнение этапов операции у больных с повышенной массой тела.

2. Необходимость использования у тучных больных ранорасширителей различных видов, оказывающих постоянное давление на края раны, что приводит к трофическим нарушениям в них.

3. У больных с развитой подкожно-жировой клетчаткой наложение на кожу отдельного внутрикожного внутриузлового шва приводит к образованию полости, что может спровоцировать нагноение раны. В качестве профилактики используется активная аспирация из подкожно-жировой клетчатки с помощью устройства для активного дренирования ран однократного применения с баллоном емкостью 250 см<sup>3</sup> (ТУ 64-2-114-82) [1].

## Заключение

Обработка контаминированной операционной раны 0,5% водно-спиртовым 70% раствором хлоргексидина биглюконата при остром аппендиците эффективна в отношении основных видов возбудителей инфекции в области хирургического вмешательства. Обработка операционной раны 0,5% водно-спиртовым 70% раствором хлоргексидина биглюконата позволяет добиться санации контаминированной раны и предупредить развитие гнойно-воспалительных осложне-



ний при аппендэктомии. Раствор хлоргексидина обладает рядом преимуществ: низкая всасываемость через кожу, слизистые и серозные оболочки, большая широта антимикробного действия. Хлоргексидин удобен при хранении и транспортировке, имеет длительный срок хранения.

Выполнение аппендэктомии из предлагаемого мини-доступа возможно у больных с пониженной и нормальной массой тела с типичной клинической картиной острого аппендицита. Разработанный мини-доступ позволяет выполнить тщательную санацию брюшной полости и при необходимости провести ревизию терминального отдела подвздошной кишки и правых придатков. Мини-доступ обладает косметическим эффектом, способствует снижению травматичности операции, более быстрой реабилитации больных, уменьшению лечения больных в стационаре.

#### Литература

1. Давыдов Ю.А., Абрамов А.Ю., Ларичев А.Б. Ваку-

ум-терапия в предупреждении послеоперационной раневой инфекции // Вестн. хирургии. 1991. № 7–8. С. 91–95.

2. Каншин Н.Н., Воленко А.В., Файнберг К.А. и др. Осложнения заживления раны после аппендэктомии. Медицинские и экономические аспекты // Хирургия. 1991. № 3. С. 119–123
3. Кузнецов Н.А., Родоман Г.В., Туманов В.П. и др. Лечение ран: Учебно-методическое пособие. М., 2004. 32 с.
4. Нифантьев О.Е. Острый аппендицит. Красноярск, 1986. 164 с.
5. Оскретков В.И. Современные хирургические нити и иглы. Барнаул, 1997. 31 с.
6. Прудков М.И. Мини-лапаротомия и открытая лапароскопия в лечении больных с желчнокаменной болезнью: Автореф. дис. ... д-ра мед. наук. М., 1993. 54 с.
7. Русанов А.А. Аппендицит. М.: Медицина, 1979. 173 с.
8. Сазон-Ярошевич А.Ю. Анатомо-клиническое обоснование хирургических доступов к внутренним органам. Л.: Медгиз, 1954. 180 с.
9. Стручков В.И., Гостищев В.К., Стручков Ю.В. Хирургическая инфекция: Руководство для врачей. 2-е изд. М.: Медицина, 1991. 308 с.
10. Шалимов А.А., Фурманов Ю.А., Соломко А.В. Игла, нить, шов — технические основы хирургии // Клинич. хирургия. № 10. 1981. С. 61–67.

Поступила в редакцию 31.10.2007 г.

#### Для корреспонденции

Фомин Сергей Александрович, тел. (485-2) 44-26-64; e-mail: Hirurg-Fomin@yandex.ru