

КОМБИНИРОВАННОЕ ЛЕЧЕНИЕ БУЛЛЕЗНОЙ КЕРАТОПАТИИ

Предложен комбинированный двухэтапный метод лечения буллезной кератопатии: I этап – кросслинкинг роговичного коллагена, II этап – автоматизированная эндотелиальная кератопластика с лечебно-оптической целью и доказана его эффективность.

Ключевые слова: буллезная кератопатия, автоматизированная эндотелиальная кератопластика, кросслинкинг роговичного коллагена.

Актуальность

Термин «эндотелиальная кератопластика» объединяет все хирургические методики, направленные на селективную замену пораженного эндотелия трансплантатом задних слоев донорской роговицы [2]. Эндотелиальная кератопластика в модификации Descemet-stripping automated endothelial keratoplasty (DSAEK) остается доминирующей операцией среди других видов задней послойной кератопластики благодаря ее безопасности и высокой воспроизводимости [6], [8], а также стабильных визуальных, топографических и тектонических результатов [9].

Широко обсуждаются и являются актуальными вопросы разработки тактики и отдельных нюансов проведения эндотелиальной кератопластики и последующая реабилитация больных с буллезной кератопатией (БК) [4], [5].

Дефицит донорского материала и нерешенные организационные вопросы трансплантации органов и тканей заставляют исследователей создавать альтернативные методы лечения заболеваний роговицы [6].

В единичных работах сообщается об использовании кросслинкинга роговичного коллагена (КРК) при лечении БК. Однако исследования базируются на небольшом количестве наблюдений и требуют дальнейшего изучения [1], [3], [10].

В Уфимском НИИ глазных болезней разработан двухэтапный метод лечения больных с БК. Для снижения интенсивности роговичного синдрома, улучшения структуры передних и средних слоев роговицы I этапом был выполнен КРК, II этапом – через 3–6 месяцев проведена автоматизированная эндотелиальная кератопластика с лечебно-оптической целью. Для выполнения автоматизированной эндотелиальной кератопластики при буллезной кератопатии – Descemet stripping pocketmaker endothelial keratoplasty – DSPEK, (патент РФ на изобретение № 2456969

от 27.07.2012) применены трансплантаты толщиной (80–150 мкм), полученные с помощью микрокератома PocketMaker («Dioptex GmbH», Австрия) из цельного кадаверного глазного яблока.

Цель исследования

Оценить клинико-биологические результаты автоматизированной эндотелиальной кератопластики у пациентов с буллезной кератопатией после лечебного кросслинкинга роговицы.

Пациенты и методы. В Уфимском НИИ глазных болезней в период с 2010–2014 гг. под наблюдением находилось 23 пациента (23 глаза) со вторичной буллезной кератопатией I–III стадии. Возраст больных варьировал от 50 до 86 лет (в среднем $71,5 \pm 5,6$ год). Мужчин было 11 (48%), женщин – 12 (52%).

Сопутствующая патология глаза была диагностирована у 11 (48%) пациентов, из них глаукома, миопия высокой степени, гиперметропия средней степени, возрастная макулярная дегенерация, катаракта. Все 23 пациента (23 глаза) до хирургического вмешательства получали традиционно медикаментозную терапию.

В ходе исследования сформированы две группы пациентов: первая группа (основная) – 11 пациентов (11 глаз), которым был проведен комбинированный метод лечения (КРК+DSPEK), вторая группа (контрольная) – у 12 пациентов (12 глаз) выполнена DSPEK.

КРК выполняли по стандартной методике на разработанном в Уфимском НИИ глазных болезней устройстве «Уфалинк» (рег. удостоверение №ФСР 2009/05489) с фотосенсибилизатором «Декстралинк» (рег. удостоверение №ФСР 2010/09071).

После КРК максимальные сроки наблюдения составили 6 месяцев, после DSPEK – 12 месяцев. Помимо стандартных методов исследования применяли конфокальную биомикроско-

пию (КБ) и оптическую когерентную томографию (ОСТ).

Острота зрения до лечения в обеих группах была от светоощущения с правильной проекцией света до 0,1 (в среднем $0,05 \pm 0,04$).

Результаты и обсуждение

До лечения у всех пациентов по данным КБ наблюдали выраженную десквамацию эпителия, субэпителиальный флер, пленчатые включения, вакуоли во всех слоях роговицы, разреженность коллагеновых волокон, появление «активированных» кератоцитов в глубоких слоях стромы, неравномерная рефлексивность экстрацеллюлярного матрикса, связанная с нарушением его прозрачности, полимегатицизм и плеоморфизм эндотелиоцитов. Подсчет эндотелиальных клеток был возможен при незначительном отеке роговицы в первой группе – у 5 (45,5%), во второй – у 6 (50%) пациентов. Плотность эндотелиальных клеток составила 875 ± 180 кл./мм², что соответствовало БК I–II стадии.

В ходе выполнения КРК осложнений ни у одного из пациентов не наблюдали. После КРК (на 10 сутки) в первой группе отметили заметное улучшение у 10 пациентов (10 глаз, 91%) – уменьшение отека эпителия и стромы роговицы, при этом острота зрения повысилась незначительно, составив 0,04–0,05, у 1 пациента (1 глаз, 9%) – без изменения. Во второй группе у 7 (7 глаз, 58%) пациентов объективные признаки

улучшения состояния глаза отсутствовали, однако пациенты отмечали уменьшение слезотечения и боли, у 5 (5 глаз, 42%) – эффект от лечения на наблюдался.

После КРК через 1 месяц в первой группе на КБ выявлялось усиление пролиферации эпителиальных клеток и их активная регенерация в переднем слое роговицы, незначительное просветление экстрацеллюлярного матрикса. Через 2,5 месяца определяли повышение числа активированных кератоцитов в передних и средних слоях стромы. Задние слои роговицы оставались интактными. Во второй группе на всех сроках изменение плотности кератоцитов не наблюдали.

В первой группе средняя толщина роговицы в центральной зоне (3–5 мм в диаметре) по данным ОСТ до операции составила $715 \pm 134,7$ мкм, через 6 месяцев после операции – $657 \pm 59,6$ мкм. В группе контроля аналогичные показатели изменились с $715 \pm 134,7$ до $930 \pm 120,5$ мкм (рис.1).

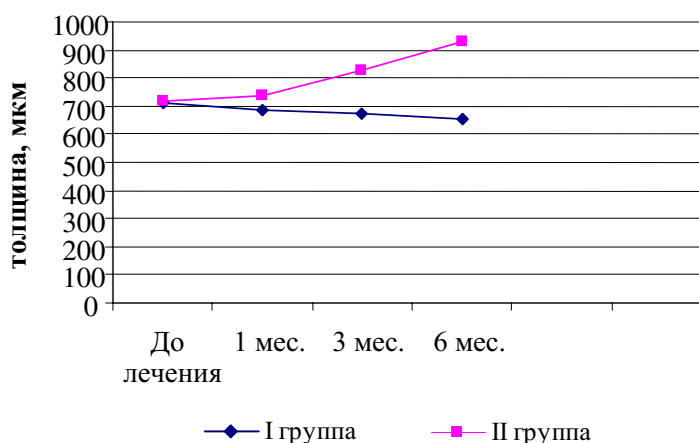


Рисунок 1. Динамика толщины роговицы в центре по данным ОСТ у пациентов первой и второй групп ($p < 0,05$)

Таблица 1. Динамика остроты зрения до и после автоматизированной эндотелиальной кератопластики (DSPEK)

Срок наблюдения	Острота зрения (без коррекции)		Острота зрения (с коррекцией)	
	1 группа (n=11)	2 группа (n=12)	1 группа (n=11)	2 группа (n=12)
До DSPEK	$0,07 \pm 0,04$	$0,06 \pm 0,04$	$0,13 \pm 0,11$	$0,11 \pm 0,11$
После DSPEK:				
10 день	$0,18 \pm 0,1^*$	$0,08 \pm 0,1^*$	$0,24 \pm 0,12^*, \text{“}$	$0,09 \pm 0,14^*$
1 месяц	$0,34 \pm 0,15^*$	$0,22 \pm 0,15^*$	$0,38 \pm 0,16^*$	$0,24 \pm 0,15^*$
3 месяца	$0,40 \pm 0,19^*$	$0,28 \pm 0,14^*$	$0,43 \pm 0,18^*$	$0,32 \pm 0,18^*$
6 месяцев	$0,52 \pm 0,18^*$	$0,35 \pm 0,17^*$	$0,55 \pm 0,14^*$	$0,40 \pm 0,17^*$
12 месяцев	$0,53 \pm 0,23^*$	$0,43 \pm 0,22^*$	$0,61 \pm 0,2^*$	$0,47 \pm 0,21^*$

* – различия достоверны по сравнению с дооперационными значениями ($p \leq 0,05$)

“ – различия достоверны по сравнению с 2-ой группой ($p \leq 0,02$)

Несмотря на то, что через 3 месяца после КРК у 4 (4 глаза, 36,4%) пациентов первой группы возобновились неприятные ощущения (туман перед глазами, светобоязнь, чувство инородного тела), при осмотре отмечали незначительное раздражение глаза и усиление конъюнктивальной инъекции.

Пациентам обеих групп выполнена DSPEK.

В первой группе течение раннего послеоперационного периода у 7 (7 глаз, 64%) пациентов характеризовалось незначительным отеком роговицы и трансплантата. Эпителизация роговицы наступала в среднем на $5,4 \pm 2,1$ сутки. У 4 (4 глаза, 37%) пациентов в течение 3 недель сохранялись признаки умеренно выраженной воспалительной реакции, отек роговицы и трансплантата, опалесценции влаги передней камеры, сглаженность рельефа радужки. Эпителизация роговицы происходила на $9,5 \pm 1,4$ сутки.

Во второй группе послеоперационный период протекал удовлетворительно у 4 (4 глаза, 33%) пациентов, относительно удовлетворительно – у 5 (5 глаз, 42%), неудовлетворительно – у 3 (3 глаза, 25%). В последнем случае длительно сохранялась воспалительная реакция и отек роговицы, экссудат во влаге передней камеры, синехии, эпителизацию роговицы наблюдали через 14 дней.

Результатом DSPEK (табл.1) было повышение остроты зрения в обеих группах, при этом к моменту выписки (10 день) в первой группе острота зрения была выше, чем во II группе ($p \leq 0,02$). В первой группе на протяжении всего послеоперационного периода отмечали ускорение зрительной реабилитации больных по сравнению со второй группой. Так, острота зрения через 6 месяцев в 1-ой группе у 9 (9 глаз, 82%) составила 0,5, во 2-ой группе у 6 (6 глаз, 50%) – 0,4, через 12 месяцев – 0,6 и 0,47 соответственно.

Восстановление прозрачности и структуры роговицы обусловлено снижением отека ткани, которое было более выражено в первой группе наблюдения ($p < 0,05$). После DSPEK толщина роговицы в обеих группах уменьшилась, в 1-ой группе с $657 \pm 59,6$ до $585 \pm 28,3$ мкм (рис.1), во 2-ой группе с $715,2 \pm 101,5$ до $635 \pm 31,2$ мкм.

Через 1 год в первой группе после DSPEK прозрачное приживление трансплантата отмечалось у 9 (9 глаз, 82%) пациентов, у 2 (2 глаза, 18%) – трансплантат был полупрозрачным. Во второй группе прозрачное приживление трансплантата (рис. 2, цветная вкладка) наблюдали у 5 (5 глаз, 42%) пациентов, у 4 (4 глаза, 33%) – полупрозрачное и у 3 (3 глаза, 25%) пациентов отмечали его помутнение.

Как известно, механизм лечебного воздействия кросслинкинга основан на формировании дополнительных ковалентных связей между коллагеновыми волокнами роговичной ткани, в результате чего их диаметр утолщается, препятствуя накоплению межклеточной жидкости. Применение КРК в лечении больных с буллезной кератопатией создает локальный участок уплотнения ткани роговицы в зоне воздействия УФ-излучения (1/3–2/3 роговицы) на пути влаги передней камеры. Достигнутый клинический эффект КЛ позволяет обеспечить ремиссию у 7 (64%) пациентов с БК и создать благоприятный фон для последующей автоматизированной эндотелиальной кератопластики.

Вывод

Представленное исследование демонстрирует возможность применения кросслинкинга роговичного коллагена в комплексе с автоматизированной эндотелиальной кератопластикой в лечении больных с буллезной кератопатией, позволяющих добиться стабильных лечебно-оптических результатов.

6.10.2014

Список литературы:

1. Бикбов, М.М. Эктазии роговицы: монография / М.М. Бикбов, Г.М. Бикбова. – М.: Апрель, 2011. – С. 88.
2. Малюгин, Б.Э. Эндотелиальная кератопластика / Б. Малюгин, З. Мороз, И. Дроздов [и др.] // Офтальмохирургия. – 2013. – №1. – С.66–72.
3. Мороз, З.И. Интрастромальная кератопластика с имплантацией сегментов в сочетании с кросслинкингом роговичного коллагена / С. Измайлова, С. Легких, Д. Мерзлов // Офтальмохирургия. – 2013. – №3. – С. 17–18.
4. Оганесян, О.Г. Эндокератопластика – как альтернатива сквозной кератопластике / О. Оганесян // Офтальмология. – 2009. – №2. – С.15–21.
5. Труфанов, С.В. Современные возможности функциональной реабилитации больных с буллезной кератопатией и сопутствующей глаукомой на основе эндотелиальной кератопластики / С. Труфанов, С. Маложен // Вестник офтальмологии. – 2014. – №2. – С. 27–31.
6. Комплексное консервативное лечение ЭД роговицы с использованием лечебного коллагенового покрытия / С.Н. Федоров [и др.] // Вестник офтальмологии. – 1985. – №6. – С. 33–35.

7. Melles, G. A Surgical Technique for Posterior Lamellar Keratoplasty / G. Melles, F. Eggink, F. Lander [et al.] // Cornea. – 1998. – Vol. 17. – №6. – P. 618.
8. Nuijts, R. Exciting times for corneal surgeons / R. Nuijts // EUROTICES. – 2009. – Vol. 14. – №4. – P. 1.
9. Terry, M. Endothelial Keratoplasty: Why Aren't We All Doing Descemet Membrane Endothelial Keratoplasty? / M. Terry // Cornea. – 2012. – Vol. 31. – №5. – P. 469–471.
10. Wollensak, G. Riboflavin/Ultraviolet-A Induced Collagen Crosslinking for the Treatment of Keratoconus / G. Wollensak, E. Spoerl, T. Seiler // Am. J. Ophthalmol. – 2003. – Vol. 135. – P. 620–627.

Сведения об авторах:

Бикбов Мухаррам Мухтарамович, доктор медицинских наук, профессор,
директор Уфимского научно-исследовательского института глазных болезней Академии наук
Республики Башкортостан, главный офтальмолог Министерства здравоохранения
Республики Башкортостан, заслуженный врач РФ и РБ,
e-mail:eye@anrb.ru

Яфаева Луиза Рамилевна, научный сотрудник отделения хирургии роговицы и хрусталика
Уфимского научно-исследовательского института глазных болезней Академии наук
Республики Башкортостан

450008, г. Уфа, ул. Пушкина, 90, тел. (347) 272-37-75, e-mail: lu-m@yandex.ru