УДК 616.44-006-089-092

КЛИНИКО-МОРФОЛОГИЧЕСКАЯ ХАРАКТЕРИСТИКА ОПУХОЛЕЙ ЩИТОВИДНОЙ ЖЕЛЕЗЫ ПО ДАННЫМ ГИСТОЛОГИЧЕСКОГО ИССЛЕДОВАНИЯ ОПЕРАЦИОННОГО МАТЕРИАЛА

А.А. Федоров, Е.Л. Бедерина, Н.Ю. Орлинская,
ГБОУ ВПО «Нижегородская государственная медицинская академия»

Орлинская Наталья Юрьевна *– e-mail: orlinskaya@rambler.ru*

Проведен анализ узловой патологии щитовидной железы по данным морфологического исследования 5684 больных, находящихся на лечении в клиниках Нижнего Новгорода и области в период с 1995 по 2011 год. Доброкачественные (аденома щитовидной железы) и злокачественные (папиллярный и фолликулярный рак щитовидной железы) опухоли щитовидной железы составили 28% от всех случаев. За изучаемый период времени отмечено снижение среднего возраста пациентов. В структуре опухолевой патологии щитовидной железы увеличилось количество злокачественных опухолей (фолликулярного или папиллярного рака) по сравнению с доброкачественными (аденома).

Ключевые слова: рак щитовидной железы, аденома щитовидной железы, морфологическое исследование.

The analysis of nodular pathology of the thyroid gland according to the morphological study of 5684 patients undergoing treatment in hospitals in Nizhny Novgorod and the region in the period from 1995 to 2011. Benign (thyroid adenoma) and malignant (papillary and follicular thyroid cancer), thyroid tumors accounted for 28% of all cases. Over the study period there was a decrease of middle-aged patients. The structure of the thyroid tumor pathology increased number of malignant tumors (papillary or follicular cancer), compared to benign (adenoma).

Key words: thyroid cancer, thyroid adenoma, morphological examination.

Введение

Удельный вес рака щитовидной железы в структуре онкологической заболеваемости в Российской Федерации составляет 1-2%. За период с 1995 по 2005 год заболеваемость раком щитовидной железы в России выросла с 3,35 до 5,99 на 100 тыс. населения. По темпу прироста рак щитовидной железы занимает первое место среди злокачественных опухолей, превышая 5% в год [1, 2]. Это объясняется как повышением качества диагностики узловых образований щитовидной железы, так и воздействием неблагоприятных экологических факторов. Частота аденом в популяции не превышает 15-20% от всех узловых эутиреоидных образований щитовидной железы [3].

Цель исследования

Дать клинико-морфологическую характеристику опухолей щитовидной железы на основании гистологического исследования операционного материала за период с 1995 по 2011 гг.

Материалы и методы

Результаты морфологического исследования операционного материала 5684 больных с различной узловой патологией щитовидной железы с 1995 по 2011 гг., прооперированных в Нижнем Новгороде и области (Областная клиническая больница им. Н.А. Семашко, областной онкологический диспансер, городская клиническая больница №5, городская больница № 33, больница скорой помощи г.Дзержинска, Онкологическоий диспансер г. Дзержинска, Центральные районные больниц Нижегородской области (Кстово, Балахна). Для изучения гистологических препаратов использовался микроскоп Nikon 1001, (Germany), объектив 90, X40, X15. Для сравнения результатов морфологического исследования операционного материала и изучения изменений в структуре опухолей щитовидной железы 17-летний период времени разделен на два отрезка – 1995–2003 гг. и 2003–2011 гг. Статистическая обработка

и анализ фактического материала производился с помощью персонального компьютера [4].

Результаты и их обсуждение

При морфологическом исследовании операционного материала описано 5684 случая узловых образований щитовидной железы. Доля узлового нетоксического зоба в структуре узловой патологии щитовидной железы составила 61%, аденомы щитовидной железы наблюдалась в 17% случаев, рак щитовидной железы составил 11% от всех прооперированных больных, Аутоиммунный тиреоидит в 10%, прочая патология составила 1% наблюдений.

Опухоли щитовидной железы (аденома, фолликулярный или папиллярный рак) при морфологическом исследовании диагностированы у 1548 пациентов, что составило 28% случаев от общего количества изученного операционного материала (рис.).

На отрезке времени с 1995 по 2003 гг. зарегистрировано 801 случай опухолевой патологии щитовидной железы (из них аденома – 504 случая, рак – 297 случаев). За период с 2003 по 2011 гг. - 747 случаев (из них 442 – аденомы, 305 – рак щитовидной железы). Среди исследуемых женщин – 75%, мужчин – 25%. Соотношение мужчин и женщин в первом и втором пятилетиях оставалось одинаковым.

По данным А.Ф. Романчишен [5], заболеваемость РЩЖ имеет несколько пиков, обусловленных возрастом и состоянием тиреоидной ткани. Первый пик выпадает на период полового созревания детей, второй приходится на середину (между 30 и 40 годами) жизни. Как правило, рак развивается в этом возрасте на фоне неизмененной тиреоидной ткани (солитарный рак щитовидной железы). Следующий пик совпадает с началом климактерического периода и соответствует началу шестой декады жизни. Наконец, четвертый пик заболеваемости РЩЖ выпадает на середину седьмого десятилетия жизни. В этом возрасте на фоне неизмененной (40%) или зобнотрансформированной тиреоидной ткани (60%) развивается одна из наиболее злокачественных опухолей человека - недифференцированный (анапластический) рак щитовидной железы. В нашем исследовании средний возраст пациентов периода 1995-2003 гг. составил 54±0,4 года, при этом средний возраст мужчин составлял 46±0,6 года, средний возраст женщин среди исследуемых этого периода – 56±0,3 года. В изучаемом периоде 2003-2011 гг. средний возраст пациентов составлял 51±0,6 год, при этом у мужчин средний возраст составил 47±0,4 лет, а у женщин – 54±0,5 года.

Морфологический диагноз «аденома щитовидной железы» был поставлен в 946 случаях от всех прооперированных больных по поводу различной узловой патологии щитовидной железы за 17-и летний период времени. При гистологическом исследовании у 615 пациентов (65% случаев) была диагностирована микрофолликулярная аденома. В этих случаях опухоли представляли собой участки паренхиматозного строения с формированием мелких фолликулов. У 331 пациента (35% случаев) был поставлен диагноз трабекулярная аденома, при гистологическом исследовании которых наблюдались множественные тяжи эпителиальных клеток, образующих трабекулярные структуры.

Рак щитовидной железы при гистологическом исследовании за изучаемый период времени был обнаружен у 602 пациентов, папиллярный рак составил 65% случаев, фолликулярный рак 25% случаев, медуллярный 7%, другие формы рака 3%. Патоморфологический диагноз папиллярный рак щитовидной железы ставился морфологом на основании двух характерных для этой опухоли признаков - наличие сосочковых структур в опухоли и своеобразие ядер клеток, образующих папиллярную карциному. В изучаемых нами опухолях щитовидной железы определялись сосочковые образования, которые разрастались как в кистозных полостях, так и в самой железе, ядра клеток оптически прозрачные, округлой или овальной формы, имеющие вид «матовых стекол». Однако, часть клеток, образующих папиллярную опухоль имели гиперхромные ядра с мелкоглыбчатым хроматином. В 37% всех папиллярных опухолей был поставлен диагноз фолликулярный вариант папиллярного рака щитовидной железы. При гистологическом исследовании состоящих в основном из фолликулярных структур. Ядра клеток, выстилающих фолликулы имели черты папиллярной карциномы. Опухоли имели единичные сосочковые разрастания. Диагноз «фолликулярный рак» основывался на обнаружении морфологом фолликулярных или фолликулярно-солидных структур, состоящих из полиморфных клеток при отсутствии сосочков, а также наличии инвазивного роста в капсулу опухоли или сосуды [6].

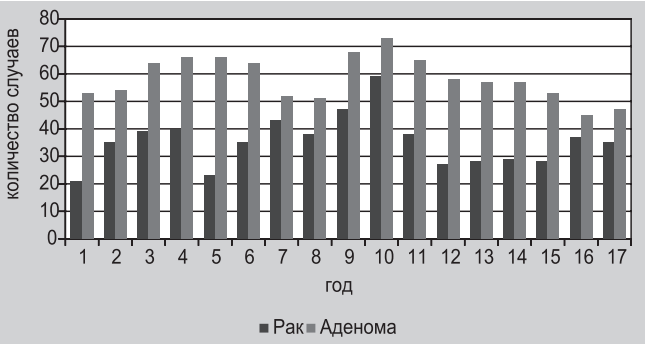

РИС.
Частота аденомы и рака щитовидной железы по данным морфологического изучения операционного материала по Нижегородской области за период 1995-2011.

Выводы

1. Среди узловой патологии щитовидной железы при морфологическом исследовании операционного материала опухоли (аденомы, фолликулярный и папиллярный рак) составили 28%.

2. При сравнении периодов 1995-2003 гг. и 2003-2011 гг. отмечено снижение среднего возраста пациентов на три года.

3. За период 2003-2011 год отмечено увеличение количества злокачественных опухолей — фолликулярного или папиллярного рака.

ЛИТЕРАТУРА

1. РумянцевП.О., Ильин А.А.,. Румянцев У.В., Саенко В.А. Рак щитовидной железы: Современные подходы к диагностике и лечению. М.: ГЭОТАР-Медиа, 2009. 448 с.

Rumiantcev P.O., Ilyin A.A., Rumiantcev U.V., Saenko V.A. Rak shitovidnoy gelezi. Sovremennye podhodi k diagnostike I lecheniiy. M.: GEOTAR-Media, 2009. 448 c.

2. Валдина Е.А. Заболевания щитовидной железы: руководство. 3-изд. СПб.: Питер, 2006. 386 с.

Valdina E.A. Zabolevaniia shitovidnoi zelesi. Rukovodstvo. 3-e izd. Spb.: Piter, 2006. 386 c.

3. Реброва О.Ю. Статистический анализ медицинских данных. М.: Медиа Сфера, 2003. 312. с.

Rebrova O.Y. Statisticheskii analiz medicinskih dannih. M.: Media Cfera, 2003. 312. c.

4. Романчишен А.Ф., Багатурия Г.О., Гостимский А.В., Богатиков А.А. Эпидемиология и особенности клинического течения рака щитовидной железы до и после Чернобыльской аварии. Вестник хирургии им. Грекова. 2010. № 1. С. 68-72.

Romanchishen A.F., Bagatyria G.O., Gostimskii A.V., Bogatikov A.A. Epidemioligia I osobennocti klinicheskogo techenia raka shitovidnoi zelezi do I posle Chernodilskoi avarii. Vestnik chirurgii im. Grekova. 2010. № 1. C. 68-72.

5. Pathology and Genetic of Tumors of Endocrine Organs. LARC Press. Lyon 2004. 320 s.