

# Клинико-функциональные результаты лечения регматогенной отслойки сетчатки с помощью комбинированной пневморетинопексии

*Дашко И.А., Кривошеина О.И., Хороших Ю.И.*

## Clinical and functional results of the retinal detachment treatment by combined pneumoretinopexy

*Dashko I.A., Krivosheina O.I., Khoroshikh Yu.I.*

*Сибирский государственный медицинский университет, г. Томск*

© Дашко И.А., Кривошеина О.И., Хороших Ю.И.

В статье приведены результаты хирургического лечения регматогенной отслойки сетчатки с помощью нового способа, заключающегося в проведении пневморетинопексии с эпиретинальным введением коллализина и транссклеральным выведением субретинальной жидкости в ретробульбарное пространство. Показано, что в сравнении с традиционным экстрасклеральным вмешательством предложенный способ характеризуется малой травматичностью, обеспечивает стабильные клинико-функциональные результаты в послеоперационном периоде и позволяет значительно сократить число осложнений, в том числе рецидивов ретинальной отслойки.

**Ключевые слова:** регматогенная отслойка сетчатки, пневморетинопексия, коллализин.

The article contain the results of retinal detachment surgical treatment with help of the new method, lie on pneumoretinopexy with epiretinal introduction of the collalisinum and the transscleral removal of subretinal liquid into retrobulbar space. There is shown that, the introduced method in comparison with traditional extrasclearal operations, is defined less traumatic, makes for stable clinical and functional results in the postoperational period and permits to reduce the number of complications, including the retinal detachment relapse.

**Key words:** retinal detachment, pneumoretinopexy, collalisinum.

УДК 617.735-007.281-089.819-036.8

### Введение

Регматогенная отслойка сетчатки относится к числу наиболее тяжелых заболеваний глаз, приводящих к значительному снижению или потере зрения. Социальная значимость патологии обусловлена тем, что 89% больных составляют лица трудоспособного возраста.

Проблема лечения регматогенной отслойки сетчатки является одной из наиболее актуальных в современной офтальмологии. Цель оперативного вмешательства при данной патологии — восстановление нормального анатомо-топографического положения сетчатки, которое может быть достигнуто лишь при надежном закрытии ретинального дефекта и устранении тракционного компонента [1, 6, 7].

На современном этапе существует три основных патогенетически ориентированных подхода к хирургическому лечению травматической отслойки сетчатки: склеропластический, витреоретинальный и сочетанный.

Склеропластические операции характеризуются относительной простотой технических приемов и малой травматичностью [1, 5]. Тем не менее в ряде случаев возможно развитие интра- и послеоперационных осложнений, таких как гемофтальм (15,8% случаев), субретинальные кровоизлияния (57,9%), разрыв склеры (10,5%). Рецидивы отслойки сетчатки в различные сроки после операции (от 1 до 6 мес) наблюдаются в 3,2—4,9% случаев и обусловлены неполноценным эффектом вдавления склеры.

Тактика и объем витреоретинальных вмешательств, выполняемых при регматогенной отслойке

сетчатки, определяются в каждом конкретном случае индивидуально, исходя из особенностей клинической картины [2—4]. Однако, несмотря на интенсивное развитие микрохирургической техники, частота анатомического прилегания ретинальной ткани при тяжелых формах отслойки не превышает 65%.

Неудовлетворенность результатами оперативных вмешательств, высокая частота развития осложнений обуславливают поиск и разработку новых методов хирургического лечения регматогенной отслойки сетчатки.

Цель исследования — повышение эффективности хирургического лечения регматогенной отслойки сетчатки с помощью комбинированной пневморетинопексии.

## Материал и методы

Разработан новый способ хирургического лечения регматогенной отслойки сетчатки, заключающийся в проведении пневморетинопексии стерильным воздухом в комбинации с эпиретинальным введением раствора коллализина и транссклеральным выведением субретинальной жидкости в ретробульбарное пространство (приоритетная справка о выдаче патента РФ на изобретение № 2010131180 от 26.07.2010). Суть операции заключается в следующем: предварительно формируется субтенональный канал, идущий к заднему полюсу глаза в направлении проекции купола отслойки (рис. 1,а). Далее через плоскую часть цилиарного тела в области меридиана противоположного ретинальному разрыву под углом 45° к склере вводится инъекционная игла, надетая на шприц, содержащий 0,1 мл изотонического раствора хлорида натрия, 10 кластридиальных единиц (КЕ) коллализина и стерильный воздух. Под контролем бинокулярного оф-

тальмоскопа с лазерной насадкой игла продвигается к области ретинального разрыва. Эпиретинально, вблизи разрыва сетчатки вводится фермент (до прекращения пульсации центральной артерии сетчатки) (рис. 1,а), далее игла продвигается вперед через ретинальный разрыв и производится прокол хориоидеи и склеры (рис. 1,б). После образования сквозного отверстия в фиброзной оболочке игла возвращается в полость глаза, создавая возможность оттока субретинальной жидкости через сформированную склеротомию ретробульбарно за счет вводимого эпиретинально стерильного воздуха вплоть до полного расправления сетчатки (рис. 2,а). Затем вокруг ретинального разрыва выполняется лазеркоагуляция сетчатки, а при помутнении преломляющих сред — криокоагуляция (рис. 2,б). Витреальная полость заполняется стерильным воздухом, игла извлекается из глаза. На область конъюнктивотомии накладывается узловый шов, субконъюнктивально вводятся растворы антибиотика и кортикостероида в стандартных дозировках. В течение суток больному рекомендуется находиться вниз лицом.

Клинические исследования проведены у 63 (63 глаза) пациентов с регматогенной отслойкой сетчатки. В зависимости от вида хирургического вмешательства пациенты были разделены на три группы. Пациентам 1-й группы (21 человек) выполнялась пневморетинопексия с эпиретинальным введением коллализина и лазеркоагуляция сетчатки. Больным 2-й группы (22 человека) выполнялась пневморетинопексия с эпиретинальным введением коллализина и криокоагуляция сетчатки. В 3-й группе (20 человек) пациентам выполнялось эписклеральное пломбирование и криокоагуляция сетчатки по стандартной методике.

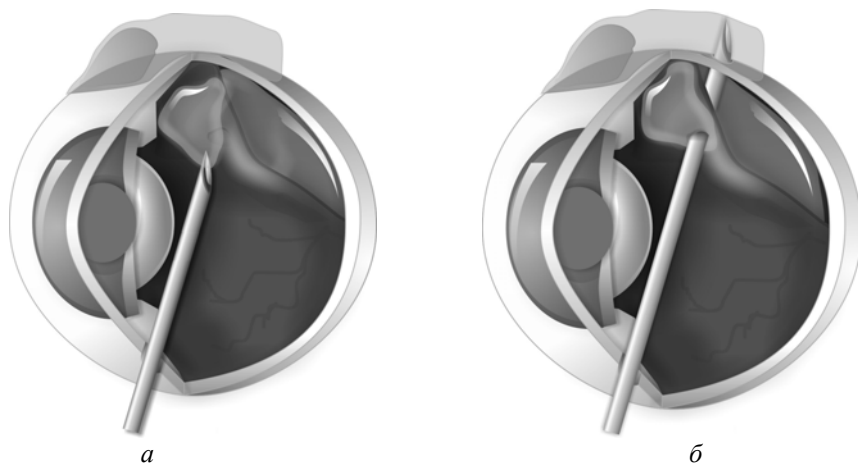


Рис. 1. Схема проведения комбинированной пневморетинопексии: *а* — этап формирования субтенонального канала и эпиретиального введения фермента коллагиназы; *б* — этап формирования пути оттока субретинальной жидкости в ретробульбарное пространство

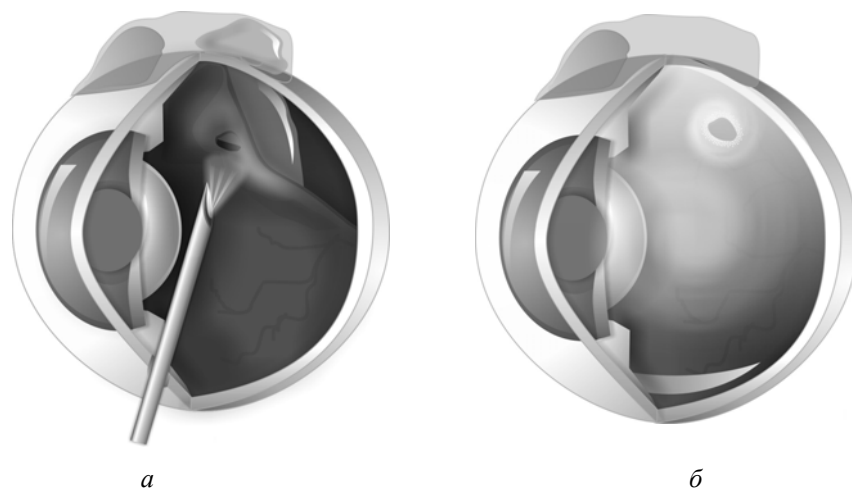


Рис. 2. Схема проведения комбинированной пневморетинопексии: *а* — этап дренирования субретинальной жидкости путем интравитреального введения стерильного воздуха; *б* — этап проведения лазеркоагуляции или криокоагуляции сетчатки с последующим заполнением полости глаза стерильным воздухом

Среди пациентов было 38 (60,3%) женщин и 25 (39,7%) мужчин. Среди пациентов 1-й группы было 12 (57,1%) женщин и 9 (42,9%) мужчин. Средний возраст 44,5 года. Во 2-й группе было 14 (63,6%) женщин и 8 (36,4%) мужчин. Средний возраст пациентов — 60,2 года. Среди пациентов 3-й группы было 12 (60%) женщин и 8 (40%) мужчин. Средний возраст — 56,3 года.

У пациентов исследуемых групп была свежая (до 2 нед) экваториальная или парамакулярная регматогенная отслойка сетчатки различной степени выраженности. При этом у представителей 1-й группы имела место локальная (1-й квадрант) отслойка сетчатки, во 2-й группе — распространенная (2-й квад-

ранта) отслойка сетчатки, в 3-й группе — у 13 (65%) пациентов была локальная и у 7 (35%) больных распространенная отслойка сетчатки.

Необходимо отметить, что у всех обследованных имело место развитие пролиферативного процесса, осложнявшего течение отслойки сетчатки. При этом у всех больных (100%) 1-й группы обнаруживалась пролиферативная витреоретинопатия (ПВР) стадии А; во 2-й группе у 9 (40,9%) больных — ПВР стадии А и у 13 (59,1%) человек — ПВР стадии В; среди пациентов 3-й группы у 4 (20,0%) больных была ПВР стадии А и у 16 (80%) человек ПВР стадии В.

Сопутствующая офтальмологическая патология была представлена следующим образом: осевая миопия средней степени зарегистрирована у 17 (27%) пациентов, высокой степени — у 19 (30%) человек; периферические хориоретинальные дистрофии — у 27 (43%) больных.

Кроме того, у 31 пациента 2-й и 3-й групп (49,2%) имела место возрастная или осложненная катаракта.

Всем пациентам перед операцией проводили офтальмологическое обследование, включавшее визометрию, периметрию, биомикроскопию переднего отрезка глаза, обратную офтальмоскопию, офтальмометрию, ультразвуковую эхобиометрию, тонографию, электрофизиологические исследования (фосфен, лабильность зрительного нерва). В послеоперационном периоде в ходе динамического наблюдения проводили визометрию, периметрию, тонометрию. Лечение в послеоперационном периоде проводили по стандартной схеме, включавшей инстилляцию растворов антибиотиков, кортикостероидов.

Статистическую обработку полученных данных выполняли с применением программы Statistica 6.0 с предварительной оценкой характера распределения и использованием непараметрического критерия Уилкоксона с поправкой Бонферрони. Данные представлены в виде  $M \pm m$ , где  $M$  — среднее выборочное,  $m$  — ошибка среднего.

## Результаты

Сравнительный анализ результатов хирургического лечения регматогенной отслойки сетчатки выявил значительную эффективность предложенного оперативного вмешательства. Так, например, через 2 нед после оперативного лечения отмечено улучшение остроты зрения по сравнению с исходными показателями у пациентов 1-й и 2-й групп в 9—10 раз, у представителей же 3-й группы только в 3—4 раза (табл. 1). Через 1 мес после хирургического вмешательства отмечено повышение данного показателя от достигнутого уровня в 1-й группе на 50% и во 2-й группе на 30%. У пациентов 3-й группы также выявлено улучшение остроты зрения на 42,8% по сравнению с данными через 2 нед после операции, однако восстановление зрительных функций

у пациентов данной группы происходило более медленными темпами. В дальнейшем отмечено постепенное повышение остроты зрения у всех пролеченных пациентов (табл. 1), сохранявшееся стабильным в течение всего периода наблюдений — 12 мес.

В ходе динамического наблюдения также отмечено улучшение показателей периметрии у представителей всех групп. При этом в 1-й группе отмечено расширение полей зрения с  $(345 \pm 2,67)^\circ$  до операции до  $(405 \pm 2,45)^\circ$  ( $p \leq 0,05$ ) через 1 мес после оперативного лечения; во 2-й группе — с  $(220 \pm 2,33)^\circ$  до  $(290 \pm 2,46)^\circ$  ( $p \leq 0,05$ ) и в 3-й группе — с  $(190 \pm 1,97)^\circ$  до  $(237 \pm 1,88)^\circ$  ( $p \leq 0,05$ ) соответственно.

Согласно данным электрофизиологического обследования (табл. 2), у всех 63 (100%) пациентов в дооперационном периоде основные электрофизиологические показатели (фосфен, лабильность) существенно отличались от нормальных значений. В послеоперационном периоде обнаружено статистически значимое их улучшение у пациентов всех групп, происходившее, однако, более быстрыми темпами у больных, прооперированных новым методом. Так, через 1 мес после операции у пациентов 1-й и 2-й групп уровень электрического фосфена снизился по сравнению с исходным значением на 85,7 и 87,0% соответственно, у пациентов 3-й группы — на 70,0%. Через 3 мес после оперативного вмешательства данный показатель улучшился у пациентов 1-й группы на 72,1%, 2-й группы — на 49,2%, у пациентов же 3-й группы лишь на 20,6%. В течение 12 мес наблюдений указанный показатель сохранялся на достигнутом уровне (табл. 2). Подобная динамика характерна и для показателя лабильности (табл. 2).

Частота первичного анатомического прилегания сетчатки у пациентов 1-й группы составила 100% (21 человек), у пациентов 2-й группы — 90,9% (20 человек) и у пациентов 3-й группы — 90% (18 человек) с сохранением достигнутого результата в течение всего периода наблюдения (12 мес) у 2 (9,1%) пациентов 2-й группы и 2 (10%) пациентов 3-й группы через 1 мес после оперативного лечения произошел рецидив отслойки сетчатки, что потребовало проведения витрэктомии с тампонадой витреальной полости силиконовым маслом.

Таблица 1

Динамика остроты зрения у обследованных пациентов в зависимости от вида оперативного лечения ( $M \pm m$ )

Группа больных	Срок наблюдения					
	До операции	Через 2 нед	Через 1 мес	Через 3 мес	Через 6 мес	Через 12 мес
1-я	0,01—0,02	0,1—0,2 ± 0,01*	0,3—0,4 ± 0,02**	0,5—0,6 ± 0,02**	0,7 ± 0,02	0,7 ± 0,02
2-я	0,01—0,02	0,09—0,1 ± 0,01*	0,2—0,3 ± 0,01**	0,3—0,4 ± 0,02	0,3—0,4 ± 0,02	0,3—0,4 ± 0,02
3-я	0,005—0,01	0,03—0,04 ± 0,001**	0,07—0,08 ± 0,003**	0,08—0,09 ± 0,01	0,09 ± 0,01	0,09 ± 0,01

\* Уровень значимости достоверности различий  $p < 0,01$ .

\*\* Уровень значимости достоверности различий  $p < 0,05$ .

Т а б л и ц а 2

Динамика электрофизиологических показателей у обследованных пациентов в зависимости от вида оперативного лечения ( $M \pm m$ )

Группа больных	Срок наблюдения									
	До операции		Через 1 мес		Через 3 мес		Через 6 мес		Через 12 мес	
	Фосф.	Лаб.	Фосф.	Лаб.	Фосф.	Лаб.	Фосф.	Лаб.	Фосф.	Лаб.
1-я	70,0 ± 2,2	40,00 ± 0,33	60,00 ± 1,02*	45,20 ± 0,49*	50,50 ± 0,43*	45,10 ± 0,33*	50,30 ± 0,54*	45,30 ± 0,24*	50,70 ± 0,43*	45,10 ± 0,32*
2-я	100,0 ± 2,7	30,00 ± 0,67	87,0 ± 1,3*	44,50 ± 0,64*	49,20 ± 0,44*	45,00 ± 0,52*	50,70 ± 0,41*	45,20 ± 0,31*	50,10 ± 0,54*	45,30 ± 0,31*
3-я	200,0 ± 2,9	20,00 ± 0,41	140,0 ± 1,8*	39,80 ± 0,57*	41,30 ± 0,31*	42,30 ± 0,44*	43,50 ± 0,36**	42,90 ± 0,44*	44,80 ± 0,72**	43,00 ± 0,39*

Пр и м е ч а н и е. Фосф.— фосфен; лаб. — лабильность; \* — уровень значимости достоверности различий  $p < 0,05$ ; \*\* — уровень значимости достоверности различий  $p < 0,01$ .

Основной причиной возникновения рецидива ретиальной отслойки стало появление новых разрывов сетчатки.

Послеоперационный период у большинства больных (60 человек, 95,2%) протекал спокойно. Однако у 3 (4,8%) пролеченных пациентов отмечено развитие ряда послеоперационных осложнений, типичных для хирургии отслойки сетчатки. Так, у 1 пациента 2-й группы и 1 пациента 3-й группы в раннем послеоперационном периоде развился парциальный гемофтальм, который рассосался на фоне местного применения ферментов, антиагрегантов кортикостероидов. У 1 пациента 3-й группы на 2-е сут после операции возникла отслойка сосудистой оболочки, которая была купирована с помощью системного применения осмотических диуретиков и местного — кортикостероидов. Ни у одного пациента 1-й группы в послеоперационном периоде не отмечено развития каких-либо осложнений.

Оценивая субъективное состояние пролеченных пациентов в послеоперационном периоде, следует отметить, что наибольшее число жалоб после хирургического вмешательства предъявляли пациенты 3-й группы. Больных беспокоили боль, дискомфорт, чувство инородного тела в орбите, двоение. Оперативное лечение ими оценивалось как травматичное. Пациенты 2-й группы после криокоагуляции в течение 4—5 дней испытывали дискомфорт в области глаза, вызванный отеком век и конъюнктивы глазного яблока. Каких-либо других существенных жалоб больными данной группы не предъявлялось.

### Заключение

Таким образом, разработан и внедрен в клиническую практику новый эффективный способ хирургического лечения регматогенной отслойки сетчатки с помощью комбинированной пневморетинопексии, который характеризуется малой травматичностью, обеспечивает стабильные клинико-функциональные результаты в послеоперационном периоде и позволяет значительно сократить число осложнений, в том числе рецидив ретиальной отслойки.

### Литература

1. Крейссиг И. Минимальная хирургия отслойки сетчатки. Пер. с англ. В 2 т. М., 2005.
2. Тахчиди Х.П., Казайкин В.Н. Силиконовая тампонада в современной хирургии отслойки сетчатки // Вестн. офтальмол. 2004. № 2. С. 41—45.
3. Тахчиди Х.П., Казайкин В.Н. Тампонада витреальной полости силиконовым маслом в хирургии отслойки сетчатки. Осложнения // Офтальмохирургия. 2004. № 3. С. 4—7.
4. Ambresin M., Bovey E.H. Management of giant retinal tears with vitrectomy, internal tamponade, and peripheral 360 degrees retinal photocoagulation // Retina. 2003. V. 23, № 5. P. 622—628.
5. Mester U., Anteris N. The role of the vitreous in retinal detachment surgery with external buckling // Ophthalmologica. 2002. № 216. P. 242—245.
6. Miniham M., Tanner V. Primary rhegmatogenous retinal detachment: 20 years of change // Br. J. Ophthalmol. 2001. V. 85, № 3. P. 546—548.
7. Ross W.H., Lavina A. Pneumatic retinopexy, scleral buckling and vitrectomy surgery in the management of pseudophakic retinal detachments // Can. J. Ophthalmol. 2008. V. 43, № 1. P. 65—72.

Поступила в редакцию 12.04.2011 г.

Утверждена к печати 01.06.2011 г.

**Сведения об авторах**

*И.А. Дашко* — соискатель кафедры офтальмологии СибГМУ (г. Томск).

*О.И. Кривошеина* — д-р мед. наук, профессор кафедры офтальмологии СибГМУ (г. Томск).

*Ю.И. Хороших* — канд. мед. наук, ассистент кафедры офтальмологии СибГМУ (г. Томск).

**Для корреспонденции**

*Кривошеина Ольга Ивановна*, тел.: 8 (382-2) 41-76-15, 8-913-881-5224, факс 8 (382-2) 41-19-19; e-mail: oikr@yandex.ru