

Клинический случай тяжелой гипотонии при спинальной анестезии у беременной с гипокинетическим вариантом кровообращения

А. В. Козлов

ГУЗ «Ульяновская областная клиническая больница», Ульяновск

Clinical case of severe hypotension during spinal anesthesia at pregnant with hypokinetic circulation

A. V. Kozlov

Regional clinical hospital, Ulianovsk

Ведение

Популярность нейроаксиальных методов операционного обезболивания у беременных пока не привела к решению проблемы прогнозирования критических гемодинамических нарушений. Наиболее часто эти нарушения обусловлены острой недостаточностью кровообращения по гипотоническому типу, и в 10% случаев артериальная гипотензия обусловлена синдромом аортокавальной компрессии [5]. Наличие данного синдрома в условиях нейроаксиальной блокады становится особенно опасным [13].

Риск гемодинамических нарушений и осложнения нейроаксиальных методов анестезии при кесаревом сечении не позволяют некоторым авторам считать спинномозговую (СА) или эпидуральную анестезию (ЭА) безопасными методами хирургического обезболивания [12]. На чем основаны данные опасения?

Физиологические предпосылки риска создает присущая регионарной анестезии непрерывная связь между соматосенсорным блоком и симпатоллизисом, обусловленным блокадой симпатических эфферентов и приводящим к выраженной вазодилатации [8]. Степень компенсации и, следовательно, вероятность развития вазопериферической недостаточности кровообращения в этой ситуации всецело зависят от динамики сердечного выброса [7]. Когда компенсаторные сосудистые реакции блокируются анестетиками, нейролептиками или нейроаксиальной анестезией, периферического артериолоспазма не происходит, сердечный выброс резко снижается, и синдром

аортокавальной компрессии проявляется резкой и продолжительной артериальной гипотензией [5]. При этом существенно возрастает вагусное влияние на сердце [9]. Снижение преднагрузки сердца из-за падения отношения объем/емкость, кардиодепрессивные эффекты высокого спинального блока, влияние синдрома аортокавальной компрессии выступают в роли конкурирующих факторов декомпенсации кровообращения. В итоге состояние даже соматически неотягощенных пациенток нередко требует не только быстрой инфузии, введения вазопрессоров, но и быстрого родоразрешения после субарахноидальной инъекции раствора местного анестетика.

Драматизм ситуации значительно усиливается, если в роли компенсаторного механизма гемодинамических нарушений не выступает такой регулятор перфузии, как частота сердечных сокращений (ЧСС). Хронотропная компенсаторная составляющая представляет собой один из главных механизмов сердечно-сосудистой системы по поддержанию оптимальной доставки кислорода тканям, особенно в условиях декомпенсированной гемодинамики [1].

Выраженная брадикардия (< 50 в мин) на фоне СА развивается у 9–13% пациентов [10]. Гипокинетический вариант кровообращения, присутствующий в норме у 10% беременных [3], в сочетании с синдромом аортокавальной компрессии, на наш взгляд, представляет тот вариант нормы, при котором СА как метод выбора при кесаревом сечении нежелательна из-за ограниченных компенсаторных возможностей сердечно-сосудистой системы. Доказательством

может служить клинический пример, иллюстрирующий низкие компенсаторные механизмы гипокINETического варианта кровообращения на фоне синдрома аортокавальной компрессии в условиях СА при кесаревом сечении.

Клиническое наблюдение

Беременная Г., 40 лет, поступила в акушерский стационар УОКБ на родовую госпитализацию в связи с предстоящим плановым кесаревым сечением. Показания к операции: рубец на матке после двух кесаревых сечений. В обоих случаях проводилась ЭА. Вес – 62 кг, рост – 163 см, ИМТ – 23,3, что соответствует нормальному статусу питания [11]. По данным УЗИ, предполагаемый вес плода – 3400–3500 г.

Лабораторные данные: гемоглобин – 107 г/л, гематокрит – 0,32 л/л, тромбоциты – $13,2 \times 10^4$ /л. Биохимические показатели крови, коагулограмма в пределах гестационной нормы. Данные ЭКГ указывали на синусовый ритм, без патологии, ЧСС 74 в мин. В анамнезе варикозное расширение вен нижних конечностей, больше слева, не требующее хирургической коррекции. Другой соматической патологии не выявлено.

При исследовании параметров системной гемодинамики неинвазивным биоимпедансным методом [2] (МАРГ 10–01, «Микролюкс», Челябинск) выявлен гипокINETический вариант кровообращения, сочетающийся с синдромом аортокавальной компрессии (табл. 1, 2). Конечные результаты измерений оценивались в левом боковом положении пациентки и считались наиболее достоверными [13]. Для оценки типов гемодинамики использовалась классификация А. П. Голикова и В. А. Эстрина [4].

Запланированный объем операции предполагал кесарево сечение с хирургической стерилизацией. Объективный статус пациентки соответствовал I классу классификации Американского общества анестезиологов (ASA).

Составлен план предстоящей СА:

- преинфузия и премедикация не проводятся;
- профилактика гемодинамических нарушений синдрома аортокавальной компрессии эластичным бинтованием нижних конечностей, укладкой валика под правую ягодичную область и смещением матки влево на операционном столе;
- используемый местный анестетик – нарופן (5 мг/мл, Astra Zeneca, рег. РФ 8.09.2006) в дозе 12,5 мг;
- уровень пункции L2–L3, как оптимальный промежуток у данной пациентки;
- после субарахноидальной инъекции наропина начать струйное введение 6% волювена – 500 мл, в дальнейшем поддержание волемии проводить инфузией 0,9% раствора хлорида натрия, а при необходимости растворами ГЭК;
- в случае развития клинических проявлений тяжелой гипотонии провести коррекцию гемодинамики сочетанным применением атропина и мезатона, в разведении 0,9% раствором хлорида натрия в соотношении 0,5:20 мл;
- катетеризация периферической вены – 14 G;
- катетеризация мочевого пузыря – 16 G;
- спинальная игла B|Braun 25 G, Pencil point, 88 см;
- гемодинамический мониторинг осуществлять прибором МАРГ 10–01 (государственная стандартизация);
- во время анестезии проводить постоянную ингаляцию 100% кислорода через лицевую

Таблица 1. Средние значения параметров гемодинамики пациентки в зависимости от положения тела за 24 ч до анестезии

Положение	НИАД	САД	ЧСС	УО	СИ	МОК	ФВ	иОПС
На спине	107/78	87,6	85,6	71,0	3,6	6,0	59	1904
Левое боковое	107/88	63,3	88,6	63,3	3,1	5,4	58	2075
Правое боковое	89/61	72,0	90,0	72,0	3,8	6,5	64	1443

Таблица 2. Средние значения параметров гемодинамики в положении на спине.

Продолжительность исследования 6 мин. ГипокINETический вариант кровообращения

На спине	ЧСС	САД	УО	СИ	МОК	иОПС	УИРАЖ	DO2I
1-я минута	85	91	89	4,4	7,4	1474	60	621
3-я минута	84	86	69	3,5	5,8	1912	47	489
6-я минута	88	86	55	2,9	4,8	2335	37	405

ингаляционную маску наркозного аппарата Fabius (Dreager);

- бригада акушеров-гинекологов должна быть готова немедленно начать операцию.

Вышеописанный протокол спинальной анестезии согласован в Министерстве здравоохранения Ульяновской области [6] и применяется стандартно в нашем отделении.

В день операции было проведено дополнительное исследование параметров системной гемодинамики, но уже с эластичным бинтованием нижних конечностей и уложенным валиком под правую ягодичную область в положении на спине (табл. 3). Подтвержден гипокинетический вариант кровообращения.

План анестезии не изменен. Субарахноидальная инъекция 12,5 мг изобарического наропина была проведена в положении пациентки на правом боку, в промежутке L2–L3, без осложнений. В соответствии с планом анестезии начата струйная инфузия 6% раствора волювена в объеме 500 мл через установленный в левой кубитальной вене периферический катетер калибром 14G. Верхний уровень сенсорной блокады определялся холодной пробой и находился не выше Th₆. Дальнейшие гемодинамические события представлены данными табл. 4.

Во время анестезии, несмотря на прогрессирующий «обвал гемодинамики», пациентка находилась в ясном сознании, жалоб не предъявляла, сохранялся постоянный словесный контакт, удовлетворительная пульсация на правой лучевой

артерии при пальпации, достаточная амплитуда пульсации на указательном пальце (АФПг ± 14,5 ед.) вплоть до извлечения плода. В этой ситуации было принято решение – симпатомиметик не вводить.

На диаграмме 1 представлены гемодинамические модуляторы, характеризующие клинику типично протекающей СА: относительная гиповолемиа, обусловленная гиповазотонией и инохронотропной (ритмоинотропной) компенсацией гемодинамики (рис. 1).

На диаграмме 2 представлены гемодинамические модуляторы нашего случая (4-я мин), указывающие на недостаточную компенсаторную инохронотропию, практически отсутствующую гиповазотонию (иОПС максимально снизился до 1109 дин×с×см⁻⁵) и на декомпенсированную гиповолемию (рис. 2). По нашему мнению, синдром аортокавальной компрессии с резким уменьшением преднагрузки, в условиях гипокинетического варианта кровообращения, не позволил развиваться компенсаторным механизмам, направленным на поддержание должного уровня системного АД. В данном случае мы не увидели должной, положительной инохронотропии.

Срочное родоразрешение, т. е. фактическая декомпрессия магистральных сосудов, восстановило венозный возврат сердца, и дальнейшее состояние пациентки не вызывало опасений; параметры системной гемодинамики приблизились к исходным значениям. Данные представлены на диаграммах 3, 4.

Таблица 3. Гипокинетический вариант кровообращения за 60 мин до анестезии

Среднее	ЧСС	САД	УО	УИ	МОК	СИ	уИРАЖ	ИДК	иОПС
Beat to beat	70	83	68	40	4,7	2,8	44	393	2166

Таблица 4. Карта СА

Время	ЧСС	НИАД	САД	УО	МОК	СИ	иОПС	уИРАЖ	ИДК
11.04	91	119/81	93	63	5,8	3,2	2021	46	501
Субарахноидальная инъекция наропина 12,5 мг									
11.15	111	106/73	84	61	6,6	3,9	1602	40	567
11.17	99	77/53	61	54	6,7	4,0	1157	25	570
Разрез									
11.19	100	62/43	49	56	6,2	3,7	1235	25	536
11.21	106	51/38	42	52	5,6	3,3	1109	18	482
Извлечение плода									
11.24	81	107/75	85	80	6,4	3,8	1726	53	549
11.27	82	105/73	83	79	6,3	3,8	1659	51	547

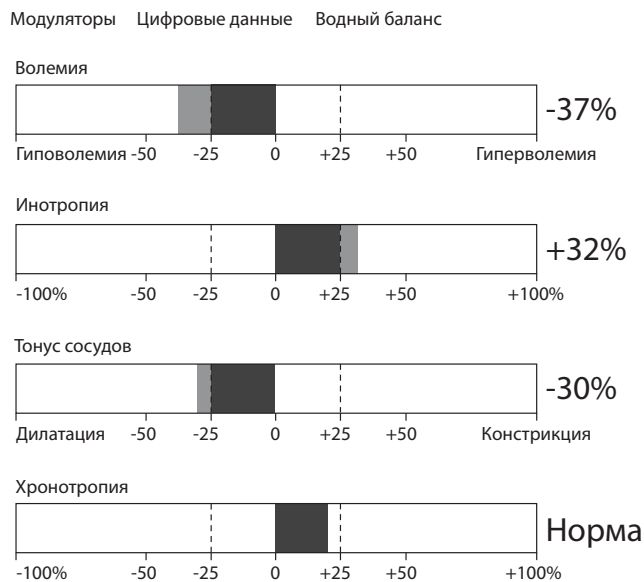


Рис. 1. Гемодинамические модуляторы, характеризующие клинику типично протекающей спинальной анестезии

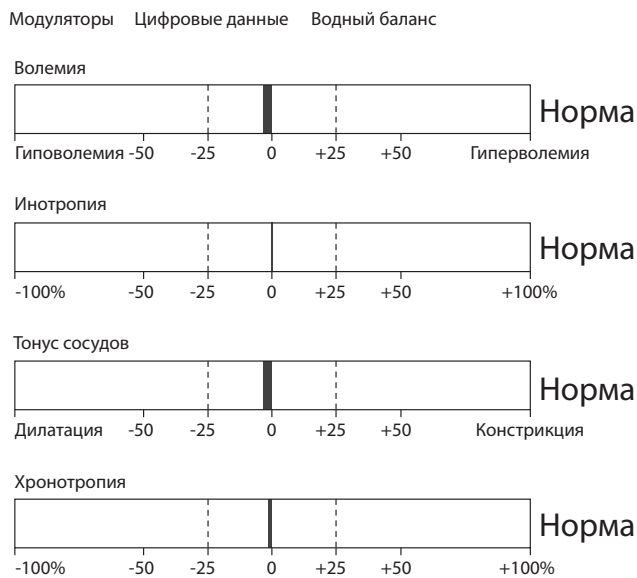


Рис. 3. Параметры гемодинамики до анестезии

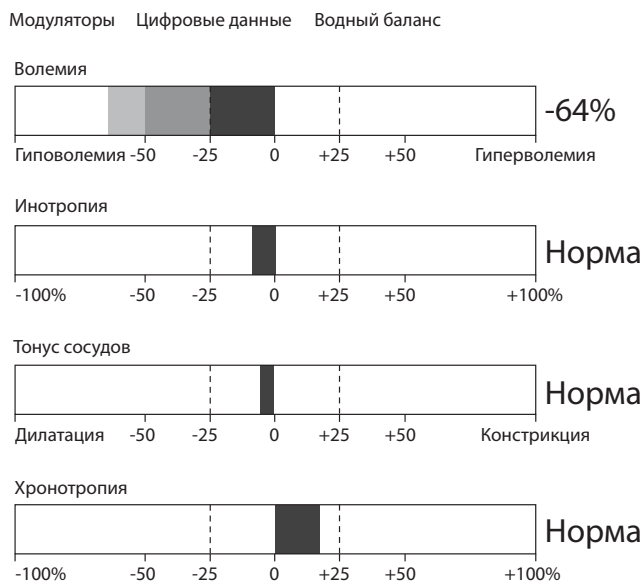


Рис. 2. Гемодинамические модуляторы на 4-й мин анестезии

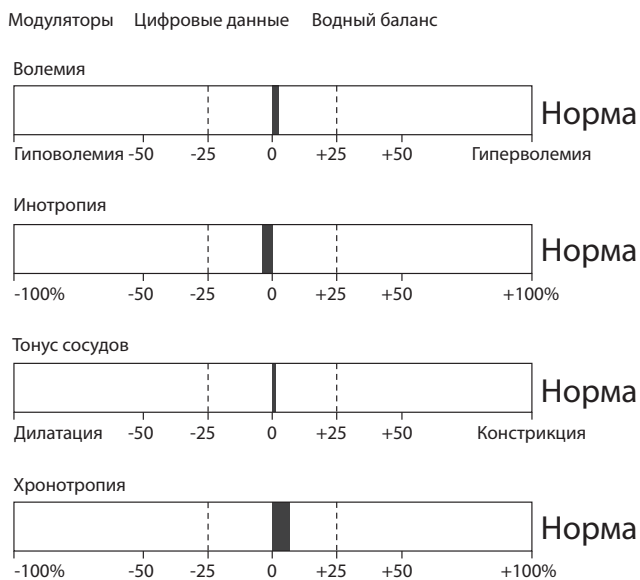


Рис. 4. Параметры гемодинамики на 1-й мин после извлечения плода

Оценка состояния плода по шкале В. Апгар составила 7–8 баллов, вес плода – 4100. Ориентировочная операционная кровопотеря составила 500 мл. Ранний послеоперационный период протекал без осложнений. Оценка интенсивности болевого синдрома составила 2–3 балла по шкале ВАШ на фоне системной анальгезии парацетамолом и НПВП. Через 6 ч после дополнительной инфузионной терапии и отрицательной ортостатической пробы пациентка была переведена в послеродовое отделение.

Заключение и выводы

Гипокинетический вариант кровообращения, сочетающийся с синдромом аортокавальной компрессии, представляет реальную угрозу декомпенсации гемодинамики на фоне симпатической эфферентной блокады, вызванной СА. При выборе метода анестезии у каждой конкретной пациентки необходимо учитывать исходный гемодинамический портрет, обусловленный тем или иным вариантом кровообращения. Снижение риска гемодинамических нарушений

может быть достигнуто путем тщательного отбора пациенток и учетом всех факторов, способных повлиять на развитие этих нарушений.

Прежде следует обратить внимание на гипохронотропию в покое, излишнюю потливость и другие симптомы ваготонии, которая в критической ситуации становится одним из факторов отсутствия компенсаторного воздействия на скомпрометированный венозный возврат в условиях аортокавальной компрессии. Выявление этого синдрома перед проведением СА на практике возможно с помощью простого метода, основанного на измерении разницы давлений верхней и нижней конечностей [13].

Достоверные данные можно получить, исследуя параметры системной гемодинамики (всего 18) методом неинвазивной импедансометрии с помощью системы MARG 10–01. Задачей анестезиолога в этом случае будет выявление компенсаторных механизмов у конкретного пациента или, наоборот, уровней декомпенсации, при которых нежелателен тот или иной метод анестезии. В заключение следует добавить, что только одно педантичное выполнение протокола СА не исключает риска критических гемодинамических нарушений. Прогнозирование этих нарушений является важной задачей, требующей дальнейшего тщательного изучения.

Литература

1. Антонов А. А. Гемодинамика для клинициста. Москва, 2004. С. 8–9.
2. Астахов А. А. Физиологические основы биоимпедансного мониторинга гемодинамики в анестезиологии. Челябинск, 1996. Т. 1–2.
3. Астахова Т. В., Медведев Б. И. //Акушерство и гинекология. 1989; 5: 20–24.
4. Голиков А. П., Эстрин В. А. Гипотензивная терапия при гипертонических кризах под контролем параметров центральной гемодинамики: Метод. рекоменд. М., 1980.
5. Зильбер А. П., Шифман Е. М. Акушерство глазами анестезиолога: Этюды критической медицины. Петрозаводск: ПГУ, 1997. Т. 3. С. 36–42.
6. Козлов А. В. Нейроаксиальная анестезия в акушерстве. Протоколы: практическое руководство. Ульяновск: УлГУ, 2008. С. 12–15.
7. Лебединский К. М. Моделирование реакции кровообращения на центральный нейроаксиальный блок: Прогноз развития артериальной гипотензии //Вестник интенсивной терапии. 2004; 5: 64–67.
8. Макаров О. В., Кононов Ю. В. Спинально-эпидуральная анестезия: гемодинамика и гемостаз //Анестезиология и реаниматология. 1995; 4: 61–63.
9. Овечкин А. М., Осипов С. А. Осложнения спинальной анестезии: факторы риска, профилактика и лечение // Медицина неотложных состояний. 2010; 4(29): 36.
10. Овечкин А. М., Ситкин С. И. Регионарная анестезия и лечение острой боли: Тематический сборник. Тверь: Трида, 2004. С. 96.
11. Хорошилов И. Е., Тиканадзе Д. А., Марчак А. А. Лечебное питание беременных и кормящих женщин. Петрозаводск: ИнтелТек Мультимедиа, 2001.
12. Шевкуленко Д. А. Реакция кровообращения на центральную нейроаксиальную блокаду: Автореф. дис.канд.мед. наук. СПб, 2002. С. 22–23.
13. Шифман Е. М., Филипович Г. В. Спинномозговая анестезия в акушерстве. Петрозаводск: ИнтелТек, 2005. С. 211–213.



Техника комбинированной спинально-эпидуральной анестезии (CD-ROM). Под ред. Е. М. Шифмана

Основная цель, которая преследовалась при создании этого руководства, – упростить обучение технике проведения комбинированной спинально-эпидуральной анестезии. В видеоматериалах диска последовательно демонстрируются этапы проведения этой процедуры. Издание дополнено серией научных публикаций и разделом-каталогом инструментов для проведения регионарной анестезии.

2006 г. Цена: 170 руб.

<http://www.critical.ru/shop>