
Обмен опытом

УДК 616.85–056.7:[616.8–009.11:616–001.35]–021.144

И. П. Дроздова¹, А. М. Хелимский¹, И. В. Гнатышев², И. А. Красно², О. О. Долгова²

КЛИНИЧЕСКИЙ СЛУЧАЙ НАСЛЕДСТВЕННОЙ НЕВРОПАТИИ СО СКЛОННОСТЬЮ К ПАРАЛИЧАМ ОТ СДАВЛЕНИЯ

¹Дальневосточный государственный медицинский университет,
680000, ул. Муравьева-Амурского, 35, тел. 8-(4212)-32-63-93, e-mail: nauka@mail.fesmu.ru;
²301-й Окружной военный госпиталь, 680000, ул. Серышева, 1, тел. 8-(4212)-39-52-89. г. Хабаровск

Резюме

Представлено описание семейного случая наследственной невропатии со склонностью к параличам от сдавления (ННСПС) у мужчины 23 лет. Описаны частые неоднократные рецидивы двигательных нарушений, ранний дебют ННСПС, формирование остаточных явлений. Проанализированы генетические и внешние факторы, способствующие тяжёлому проявлению заболевания. Обсуждены вопросы дифференциальной диагностики различных заболеваний, проявляющиеся парезами и чувствительными нарушениями.

Ключевые слова: наследственная невропатия со склонностью к параличам от сдавления, плексит, множественная невропатия.

I. P. Drosdova¹, A. M. Khelimskii¹, I. V. Gnatishev², I. A. Krasno², O. O. Dolgova²

THE CASE OF SEVERE HEREDITARY NEUROPATHY WITH LIABILITY TO PRESSURE PALSIES

¹Far Eastern State Medical University;
²Military hospital 301, Khabarovsk

Summary

We have presented a familial case of severe hereditary neuropathy with liability to pressure palsies (HNPP) at the man of 23 years of age. Frequent repeated relapses of movement disorders of HNPP, early debut of disease, the residual paresis are described. Genetic and environmental factors that contribute to severe manifestations of the disease is analyzed the. Many various illnesses require exclusion in case of the paresis and sensory disorders.

Key words: hereditary neuropathy with a penchant for paralysis from compression, plexitis, multiple neuropathy.

Наследственная невропатия со склонностью к параличам от сдавления представляет собой ауто-сомно-доминантное заболевание нервной системы, характеризующееся развитием рецидивирующих демиелинизирующих мононевропатий, обусловленных повышенной чувствительностью периферических нервов к сдавлению [3, 4, 6, 12]. Существует несколько обозначений этой нозологической формы – «наследственные компрессионные нейропатии», «семейная несостоятельность периферических нервов», «паралич сборщиков картофеля» и другие [2, 8].

В настоящее время обнаружено, что молекулярной основой ННСПС является повреждение гена, расположенного на хромосоме 17p11.2–12 и кодирующего синтез белка 22 периферического миелина (PMP22). Возможные мутационные изменения – делеции и точечные мутации [9, 12]. Это приводит к снижению экспрессии гена в ткани миелиновой оболочки нервов, а также к нарушению синтеза и (или) функции соответствующего белка.

В большинстве случаев ННСПС манифестирует на 2–3-м десятилетии жизни. У больных отмечаются

острые повторные эпизоды поражения периферических нервов, проявляющиеся парезами, парестезиями и расстройством чувствительности в соответствующих зонах, с болевым синдромом [1]. Хотя при ННСПС могут страдать практически любые (в том числе черепно-мозговые) нервы, чаще всего наблюдаются симптомы поражения общего малоберцового, лучевого, локтевого, срединного нервов и плечевого сплетения. Указанная преимущественная локализация поражения обусловлена анатомическими особенностями прохождения нервов и возможностью их компрессии в типичных участках. Количество эпизодов острых параличей периферических нервов у больных ННСПС может варьировать от одного – двух на протяжении жизни до многих десятков [1, 7].

Нами наблюдался случай тотального поражения нервов верхних конечностей у военнослужащего.

Больной И., 23 лет, военнослужащий, родился в Чечено-Ингушской Республике, по национальности азербайджанец. Болен с 6 лет, когда впервые возник эпизод слабости в правой руке, лечился стационарно в Клинической больнице Саратовского медицинско-

го университета с диагнозом: «Первичная мышечная атрофия Эрба-Рота, детская форма». В 7 лет признан инвалидом детства. Восстановление силы в правой конечности произошло в течение полутора лет. В дальнейшем, в возрасте 9 и 13 лет, после физической нагрузки появлялись боли в левой руке длительностью около недели, с развитием слабости в левой руке. Лечился с диагнозом: «Плексопатия слева». Восстановление силы в руке произошло в течение года. Отмечалсяотягощённый семейный анамнез. Подобные состояния были выявлены у матери, дедушки, у тётки и дяди по материнской линии (рисунок).

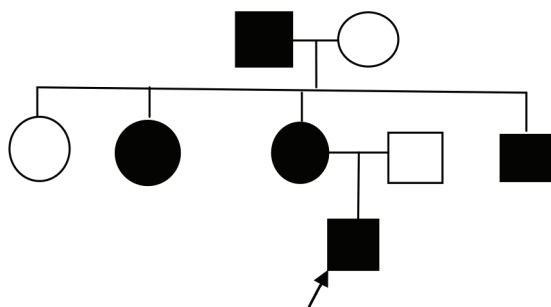


Рис. Генеалогический анализ родословной больного И.

При очередном переосвидетельствовании пациента в возрасте 15 лет на комиссии медико-социальной экспертизы инвалидность была снята. Документы, подтверждающие наличие инвалидности утеряны. В 17-летнем возрасте обследовался в стационаре г. Саратова, установлен диагноз: «Последствия перенесённых рецидивирующих плексопатий с обеих сторон (в 6, 9, 13 лет)». На призывной комиссии был признан годным к военной службе с незначительными ограничениями. В армии, после подтягивания на перекладине, появилась слабость в правой руке. Был госпитализирован с диагнозом: «Невропатия лучевого нерва справа». За время стационарного лечения отмечалась отрицательная динамика, выросла слабость и онемение в правой руке, присоединилось похудание мышц надплечья, плеча, кисти. Через несколько недель присоединилась слабость в левой руке.

При обследовании выявлена пастозность и багрово-синюшная окраска правой кисти. Гиперкератоз, дисгидроз правой руки, больше выраженный в кисти. Снижение силы в правой руке до пlegии: рука свисает как плеть. Объем движений в правом плечевом суставе ограничен. Активные движения отсутствуют, пассивные – без ограничений с выраженной болезненностью при движениях в стороны. Цилиндрический захват кисти резко ограничен, щипковый отсутствует. Выраженные атрофии мышц надплечья, дельтовидной, подостных, надостных, большой грудной мышц справа. Умеренная атрофия мышц плеча, предплечья, области тенора, гипотенора справа. Окружность плеча в средней трети: слева 31 см, справа 27 см; окружность предплечья в средней трети: слева 26 см, справа 23 см. Кистевая динамометрия: справа 0 кг, слева 42 кг. Мышечный тонус с рук снижен с обеих сторон. Глубокие рефлексы с правой руки не вызываются, слева низкие. С ног рефлексy живые, равные, с расширением рефлексогенных зон. Выпадение болевой чувствитель-

ности по наружной поверхности плеча, предплечья, тыльной поверхности предплечья, по лучевому и локтевому краю правой кисти. Парестезии в виде «ползания мурашек», гипералгезия во вторых и третьих пальцах правой кисти.

По данным ЭНМГ выявлены признаки демиелинизации и аксонопатии правых срединного и локтевого нервов в виде снижения амплитуды М-ответа и скорости проведения импульса. При повторном нейрофизиологическом обследовании наблюдалась незначительная положительная динамика.

Заключительный диагноз сформулирован следующим образом. «Наследственная невропатия со склонностью к параличам от сдавления, рецидивирующего течения, с преимущественным поражением срединного, локтевого нервов справа, с выраженными чувствительными и двигательными расстройствами, стадия восстановления». Дифференциальный диагноз проводился с наследственными демиелинизирующими полиневропатиями, постравматической множественной мононевропатией, рецидивирующим плекситом по типу Эрба-Рота.

На фоне проводимого лечения уменьшился болевой синдром, появились движения в сгибателях пальцев правой кисти. Сохранились выраженные двигательные, трофические и чувствительные расстройства в правой руке, умеренные нарушения в левой руке. Был уволен из рядов вооружённых сил для дальнейшей реабилитации по месту жительства.

Результаты и обсуждение

Особенностью ННСПС является широкий диапазон фенотипических проявлений клинической симптоматики от незначительных быстро проходящих парезов до длительных, устойчивых дефицитных состояний. Рядом авторов были показаны несколько вариантов манифестации симптоматики ННСПС [7, 8]. В подавляющем большинстве случаев встречаются феномен «отлёживания–отсизживания» – эпизоды кратковременных нарушений чувствительности под влиянием статических нагрузок и неадекватной компрессии (до 30%). Следующим вариантом заболевания описываются эпизоды кратковременных параличей в виде утраты в течение нескольких секунд/минут движений в том или ином двигательном сегменте, подвергшемся компрессии (до 12%). Реже всего представлены клинически манифестные формы мононевропатий и плексопатий в виде рецидивирующих периферических параличей длительного течения с медленным восстановлением (0,5–1% исследуемых) [5, 11].

Особенностью описанного клинического случая является выраженная, часто рецидивирующая двигательная дефицитарная симптоматика, ранний дебют (с 6 лет) заболевания, длительное восстановление утраченной функции. Согласно семейному анамнезу заболевание проявлялось в каждом поколении, что подтверждает аутосомно – доминантный тип наследования. В данном случае проявился феномен антиципации, под которым понимают более раннее проявление и возрастание тяжести симптомов наследственного заболевания в последующих поколениях родослов-

ной. Частые рецидивы заболевания (через год или 2–3 года), а так же признаки инвалидности в детском возрасте подтверждают тяжёлый характер ННСПС.

Хотелось бы подчеркнуть неверную оценку степени годности этого призванного для прохождения военной службы. Не было принято во внимание, что факторами, способствующими развитию параличей при ННСПС, служат травмы, кратковременное сдавление, физические нагрузки [2, 10]. В результате повторяющихся эпизодов компрессионных невропатий может накапливаться резидуальный дефект [2, 5]. У больного И. после раннего дебюта и нескольких рецидивов заболевания полностью восстановились двигательные нарушения, и ему в 15-летнем возрасте сняли инвалидность. На наш взгляд, тот факт, что призванный неоднократно отмечал длительные эпизоды слабости

то в правой, то в левой руке, должен был насторожить сотрудников призывной комиссии. Дальнейшая интенсивная физическая нагрузка во время службы спровоцировала рецидив заболевания в виде грубых чувствительных и двигательных расстройств с практически полным отсутствием регресса в течение пяти месяцев.

Таким образом, тяжёлое проявление ННСПС у нашего пациента обусловлено генетическими факторами развития заболевания и внешними провоцирующими нагрузками. Ранняя диагностика и настороженность неврологов в отношении ННСПС дает возможность выявлять патологию в популяции и рекомендовать соответствующую коррекцию стиля жизни, физических нагрузок и профессиональной ориентации, что имеет решающее значение для профилактики необратимых и инвалидизирующих осложнений данного заболевания.

Литература

1. Буланова В. А., Дружинин Д. С. Рецидивирующая невропатия малоберцовых нервов у подростка: клиническое наблюдение // Нервно-мышечные болезни. – 2012. – № 2. – С. 65-69.
2. Иллариошкин С. Н., Адарчева Л. С., Евграфов О. В., Савицкая Н. Г. и др. Наследственная невропатия со склонностью к параличам от сдавления // Неврологический журнал. – 1998. – № 4. – С. 8-12.
3. Куанова Л. Б., Ауэзова Г. У., Алтаева Б. С. Наследственная невропатия со склонностью к параличам от сдавления // Журнал неврологии и психиатрии. – 2010. – № 1. – С. 95-96.
4. Савицкая Н. Г., Никитин С. С., Иллариошкин С. Н. и др. Рецидивирующие компрессионные невропатии (клинико-электрофизиологический и молекулярно-генетический анализы) // Нервно-мышечные болезни. – 2011. – № 1. – С. 41-45.
5. Шмидт И. Р., Руденкова О. В., Пеганова М. А. Наследственные невропатии со склонностью к параличам от сдавления // Сибирское медицинское обозрение. – 2007. – Т. 43, № 2. – С. 108-113.
6. Beydoun S. R., Sykes S. N., Ganguly G., Lee T. S. Hereditary neuropathy with liability to pressure palsies: description of seven patients without known family history // *Asta Neur Scand.* – 2007. – № 3. – P. 109-111.

7. Li J., Ghandour K., Radovanovic D., et al. Stoichiometric alteration of PMP22 protein determines the phenotype of hereditary neuropathy with liability to pressure palsies // *Arch Neurol.* – 2007. – № 64. – P. 974-978.
8. Li J., Krajewski K., Lewis R. A., Shy M. E. Loss-of-function phenotype of hereditary neuropathy with liability to pressure palsies // *Muscle Nerve.* – 2004. – № 29. – P. 205-210.
9. Mouton P., Tardieu S., Gouider R., et al. Spectrum of clinical and electrophysiologic features in HNPP patients with the 17p11.2 deletion // *Neurology.* – 1999. – № 52. – P. 1440-1446.
10. Muglia M., Patitucci A., Rizzi R., et al. A novel point mutation in PMP22 gene in an Italian family with hereditary neuropathy with liability to pressure palsies // *J. Neurol Sci.* – 2007. – Vol. 263. – № 1. – P. 194-197.
11. Senes F. M., Campus R., Becchetti F., Caterna N. Sciatic injection palsy in the child: early microsurgical treatment and long-term results // *Microsurgery.* – 2009. – № 29 (6). – P. 443-448.
12. Verhalle D., Lofgren A., Nelis E., et al. Deletion in the CMT1A locus on chromosome 17p11.2 in hereditary neuropathy with liability to pressure palsies // *Ann. Neurol.* – 1994. – Vol. 35. – P. 704-708.

Literature

1. Bulanova V. A., Druzhinin D. S. A recidivous neuropathy of low-tibial nerves at the teenager: clinical supervision // *Neuromuscular diseases* – 2012. – № 2. – P. 65-69.
2. Illarioshkin S. N., Adarcheva L. S., Evgrafov O. V., Savitskaya N. G., et al. A hereditary neuropathy with tendency to paralyzes from a sdavleniye // *The Neurologic magazine.* – 1998. – № 4. – P. 8-12.
3. Kuanova L. B., Auezova G. U., Altayeva B. S. hereditary neuropathy with tendency to paralyzes from a sdavleniye // *The Magazine of neurology and psychiatry.* – 2010. – № 1. – P. 95-96.
4. Savitskaya N. G., Nikitin S. S., Illarioshkin S. N. Recidivous compression neuropathy (kliniko-electrophys-

- iological and molecular and genetic analyses) // *Neuromuscular diseases.* – 2011. – № 1. – P. 41-45.
5. Shmidt I. R., Rudenkova O. V., Peganova M. A. Hereditary neuropathies with tendency to paralyzes from a sdavleniye // *The Siberian medical review.* – 2007. – Vol. 43, № 2. – P. 108-113.
6. Beydoun S. R., Sykes S. N., Ganguly G., Lee T. S. Hereditary neuropathy with liability to pressure palsies: description of seven patients without known family history // *Asta Neur Scand.* – 2007. – № 3. – P. 109-111.
7. Li J., Ghandour K., Radovanovic D., et al. Stoichiometric alteration of PMP22 protein determines the phenotype of hereditary neuropathy with liability to pressure palsies // *Arch Neurol.* – 2007. – № 64. – P. 974-978.

8. Li J., Krajewski K., Lewis R. A., Shy M. E. Loss-of-function phenotype of hereditary neuropathy with liability to pressure palsies // *Muscle Nerve*. – 2004. – № 29. – P. 205-210.
9. Mouton P., Tardieu S., Gouider R., et al. Spectrum of clinical and electrophysiologic features in HNPP patients with the 17p11.2 deletion // *Neurology*. – 1999. – № 52. – P. 1440-1446.
10. Muglia M., Patitucci A., Rizzi R., et al. A novel point mutation in PMP22 gene in an Italian family with hereditary neuropathy with liability to pressure palsies // *J. Neurol Sci.* – 2007. – Vol. 263. – № 1. – P. 194-197.
11. Senes F.M., Campus R., Becchetti F., Catena N. Sciatic injection palsy in the child: early microsurgical treatment and long-term results // *Microsurgery*. – 2009. – № 29 (6). – P. 443-448.
12. Verhelle D., Lofgren A., Nelis E., et al. Deletion in the CMT1A locus on chromosome 17p11.2 in hereditary neuropathy with liability to pressure palsies // *Ann. Neurol.* – 1994. – Vol. 35. – P. 704-708.

Координаты для связи с авторами: Дроздова Ирина Петровна – доцент кафедры неврологии и нейрохирургии ДВГМУ, тел. 8-(4212)-98-02-29, e-mail: lorines@rambler.ru; Хелимский Александр Маркович – д-р мед. наук, профессор, зав. кафедрой неврологии и нейрохирургии ДВГМУ, тел. 8-(4212)-98-02-29, e-mail: akhelim@gmail.com; Гнатышев Игорь Викторович – начальник неврологического отделения 301-го Окружного военного госпиталя, тел. 8-(4212)-39-52-89; Красно Игорь Александрович – начальник неврологического отделения 301-го Окружного военного госпиталя, тел. 8-(4212)-39-52-89; Долгова Ольга Октябрьевна – врач неврологического отделения 301-го Окружного военного госпиталя, тел. 8-(4212)-39-52-89.



УДК 616.24–002.5–089:616.712–089.844

А. А. Шевченко¹, Н. Г. Жила², А. В. Шевченко¹, В. П. Свистунова¹, Е. С. Дрибенец¹

КОЛЛАПСОХИРУРГИЧЕСКОЕ ЛЕЧЕНИЕ РАСПРОСТРАНЁННЫХ ДЕСТРУКТИВНЫХ ФОРМ ТУБЕРКУЛЁЗА ЛЁГКИХ

¹Дальневосточный государственный медицинский университет,
680000, ул. Муравьева-Амурского, 35, тел. 8-(4212)-32-63-93, e-mail: nauka@mail.fesmu.ru, г. Хабаровск;

²Санкт-Петербургский государственный педиатрический медицинский университет,
194100, ул. Литовская, 2, тел. 8-(812)-295-06-46, г. Санкт-Петербург

Резюме

Авторами разработан альтернативный метод экстраплевральной коллапсохирургической торакопластики с целью лечения деструктивных форм туберкулеза легких. Предлагаемое оперативное пособие отвечает всем требованиям коллапсохирургических операций при лечении туберкулеза органов дыхания, в то же время обладает высокой косметической эффективностью и значительно меньшей травматичностью в отличие от ранее разработанных традиционных способов торакопластик при туберкулезе легких.

Ключевые слова: туберкулёз, торакопластика.

A. A. Shevchenko¹, N. G. Zhila², A. V. Shevchenko¹, V. P. Svistunova¹, E. S. Dribenets¹

COLLAPSE THERAPY TREATMENT OF DESTRUCTIVE LUNG TUBERCULOSIS

¹Far Eastern State Medical University, Khabarovsk;

²St. Petersburg state pediatric medical university, St. Petersburg

Summary

The authors have developed an alternative method of extrapleural collapse therapy/thoracoplasty for the treatment of destructive forms of pulmonary tuberculosis. The proposed surgical benefits meet all the requirements of collapse therapy operations for the treatment of pulmonary tuberculosis. At the same time it has a high cosmetic efficiency and significantly less traumatic consequences compared to the previously developed traditional thoracoplasty for a pulmonary tuberculosis.

Key words: tuberculosis, thoracoplasty.