

Клинические случаи эффективности Нексавара (сорафениба) после терапии ^{131}I у больных метастатическим дифференцированным раком щитовидной железы

П.А. Исаев¹, П.О. Румянцев², В.В. Полькин¹, А.А. Ильин¹, Д.Ю. Семин¹, Т.А. Агабабян¹,
С.В. Васильков¹, В.С. Медведев¹

¹ФГБУ «Медицинский радиологический научный центр» Минздрава России, Обнинск;

²ФГБУ «Эндокринологический научный центр» Минздрава России, Москва

Контакты: Павел Анатольевич Исаев isaev@mrrc.obninsk.ru

У пациентов с неоперабельным местно-распространенным или метастатическим дифференцированным раком щитовидной железы (ДРЩЖ), рефрактерным к терапии ^{131}I , доступные в настоящее время виды лечения не являются излечивающими. Применение схем с традиционно используемыми цитотоксическими препаратами приводило к повышению токсичности и не способствовало увеличению клинического эффекта. С введением в клиническую практику мультикиназных ингибиторов удалось значительно улучшить результаты лечения.

В статье приводится описание клинических наблюдений двух неоперабельных больных ДРЩЖ, рефрактерным к терапии ^{131}I , получавших лечение препаратом Нексавар (МНН – сорафениб). Диапазон терапевтических эффектов варьировал от частичной регрессии опухоли до стабилизации.

Ключевые слова: дифференцированный рак щитовидной железы, рефрактерный к терапии ^{131}I , DECISION, мультикиназные ингибиторы, Нексавар (сорафениб)

Clinical experience of Nexavar (sorafenib) application in patients with metastatic differentiated thyroid cancer resistant to therapy ^{131}I

P.A. Isaev¹, P.O. Rumyantsev², V.V. Polkin¹, A.A. Ilyin¹, D. Yu. Syomin¹, T.A. Agababyan¹, S.V. Vasilkov¹, V.S. Medvedev¹

¹Medical Radiology Research Center, Ministry of Health of Russia, Obninsk;

²Endocrinology Research Center, Ministry of Health of Russia, Moscow

The treatment choice of differentiated thyroid cancer resistant to therapy ^{131}I to be restricted just to systemic methods. Traditional chemotherapy demonstrated no clinically relevant effectiveness but high toxicity. With the introduction into clinical practice of multi-kinase inhibitor was able to significantly improve treatment outcomes.

The paper demonstrated two patients with the incurable of differentiated thyroid cancer resistant to therapy ^{131}I . All patients received Nexavar (sorafenib). Its therapeutic effectiveness varied from partial response to long-term stabilization.

Key words: the differentiated thyroid cancer resistant to therapy ^{131}I , DECISION, multi-kinase inhibitor, Nexavar (sorafenib)

Введение

Отдаленные метастазы дифференцированного рака щитовидной железы (ДРЩЖ) обнаруживаются при первичной диагностике менее чем у 5 % пациентов. Хирургическое вмешательство и радиоiodтерапия рассматриваются как оптимальные методы лечения такой группы больных. Для пациентов с опухолями, чувствительными к терапии ^{131}I , 10-летняя выживаемость может достигать 90 %. Однако резистентность раковых клеток к радиоiodтерапии приводит к снижению 10-летней выживаемости до 10 % [1–3]. Лекарственная терапия цитотоксическими препаратами малоэффективна. Кратковременный объективный ответ наблюдается лишь у 5–15 % и связан со значительной токсичностью [4]. В связи с этим в рамках первой и последующих линий терапии изучались таргетные

препараты – низкомолекулярные ингибиторы тирозинкиназных рецепторов.

Согласно проекту стандартов медицинской помощи Минздрава России от 16.04.2014 в качестве лечения пациентов с ДРЩЖ, резистентным к терапии ^{131}I , рекомендован препарат Нексавар (сорафениб). Новое показание было зарегистрировано на основании результатов международного клинического исследования DECISION. Препарат достоверно увеличивал выживаемость без прогрессирования (ВБП) заболевания на 70 % по сравнению с плацебо (ОР – 0,587 [95 % ДИ 0,454–0,758]; $p < 0,0001$). Медиана ВБП составила 10,8 мес в группе пациентов, получавших сорафениб ($n = 207$), в сравнении с 5,8 мес в группе пациентов, получавших плацебо ($n = 210$). Основными побочными эффектами (I–IV степени), ассоциированными с приемом препа-

рата, явились ладонно-подошвенная кожная реакция (76,3 %), диарея (68,6 %), артериальная гипертензия (40,6 %) [5]. **Целью настоящей публикации** является представление собственного опыта применения препарата Нексавар (сорафениб) у 2 больных в рамках международного клинического исследования DECISION.

Материалы и методы

Пациенты соответствовали критериям отбора, имели верифицированный диагноз местно-распространенного или метастатического ДРЩЖ, хотя бы с одним опухолевым очагом, поддающимся измерению при мультиспиральной компьютерной томографии (МСКТ), и зарегистрированным прогрессированием заболевания в течение последних 14 мес. Пациентам не показаны радикальное оперативное вмешательство или дистанционная лучевая терапия (ДЛТ). У них констатирована резистентность к терапии ^{131}I . Оценка показателей безопасности осуществлялась каждые 28 дней и включала общий осмотр больного, определение артериального давления, электрокардиографию, развернутый и биохимический анализы крови, коагулограмму, определение тиреостимулирующего (тиреотропного) гормона (ТТГ) и тиреоглобулина (ТГ).

Стартовая доза препарата составила 400 мг 2 р/день (примерно каждые 12 ч). При возникновении нежелательных явлений дозу препарата можно было корректировать и снижать. Доза 1: 600 мг/сут (400 мг/200 мг через 12 ч); доза 2: 400 мг/сут (200 мг 2 р/день); доза 3: 200 мг/сут (200 мг/день). Для пациентов, которым требовалась коррекция дозы по причине токсичности II и III степени, дозировка могла возвращаться на стартовый уровень или на Дозу 1 только после проведения одного полного цикла терапии на сниженной дозировке без проявлений токсичности выше 1-го уровня (за исключением гематологической токсичности, после которой возврат к стартовой дозировке был запрещен).

Мониторинг нежелательных явлений проводился в соответствии с критериями NCI CTCAE v3.0. Оценка эффективности осуществлялась каждые 56 дней. Исследование выполняли на мультиспиральном компьютерном томографе SOMATOM Sensation Open (Siemens) до и после внутривенного болюсного введения 100–120 мл контрастного вещества (Ультравист 370) со скоростью 2,5–3,5 мл/с в артериальную и в венозную фазы контрастирования. Исследование выполняли в положении пациента лежа на спине с вытянутыми над головой руками. Параметры исследования: напряжение 120 kV, сила тока 95 mAs, матрица изображения 512 × 512 пикселей, толщина томографического среза 5 мм, коллимация 6 × 2 мм. Полученные данные реконструировали с толщиной среза 2,5 мм и инкрементом 1–1,5 мм. Интерпретация результатов проводилась по системе RECIST 1.1.

Клинический случай 1

Больной Г., 69 лет. Диагноз: папиллярный рак щитовидной железы (РЩЖ). Из «anamnesis morbi»: в июле 2001 г. обратился в поликлинику по месту жительства с жалобами на наличие плотного объемного образования в проекции шеи. В сентябре 2001 г. в онкологическом диспансере выполнена операция: субтотальная тиреоидэктомия. Гистологическое заключение: неинкапсулированный папиллярный РЩЖ сосочкового строения, прорастающий в окружающую ткань щитовидной железы и за ее пределы. Вне опухоли — очаги хронического тиреоидита. В послеоперационном периоде на ложе частично удаленной щитовидной железы и зоны регионарного лимфооттока назначена ДЛТ суммарной очаговой дозой (СОД) 40 Гр. В последующем проводилась супрессивная терапия, принимал L-тироксин в качестве ежедневных пероральных доз по 125–150 мкг/день.

В 2008 г. при очередном эхографическом обследовании в паратрахеальной клетчатке шеи слева выявлено узловое образование размерами 6 × 5 мм. Выполнена его пункционная биопсия. Цитологическое заключение: фолликулярный рак из В-клеток. На рентгенограммах органов грудной клетки в S2 правого легкого выявлен очаг бмм (рТ1N1M1). Уровень ТГ составил 28 (0–3 ng/ml). Учитывая данные обследования, на I этапе комбинированного лечения 20.05.2008 выполнена операция: удаление остаточной тиреоидной ткани, лимфодиссекция паратрахеальной клетчатки шеи слева. При гистологическом исследовании — тиреоидная ткань обычного строения, в жировой клетчатке 2 гиперплазированных лимфатических узла (ЛУ). На II этапе с 11.06.2008 по 27.01.2011 проведено 4 курса радиойодтерапии суммарной активностью 11 ГБк. На скинтиграммах всего тела (СВТ), выполненных после радиойодтерапии от 27.01.2011, признаков накопления радиофармпрепарата (РФП) в проекции легких не обнаружено (рис. 1). Однако при МСКТ зарегистрировано

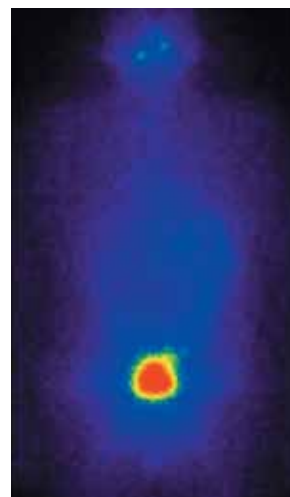


Рис. 1. СВТ от 27.01.2011, признаков накопления РФП в проекции легких не обнаружено

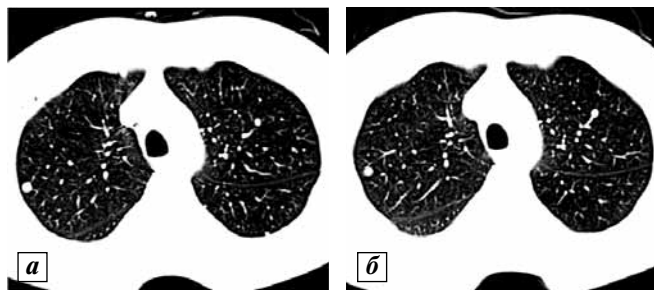


Рис. 2. Результаты МСКТ: а – множественные метастазы ДРЩЖ в легких до лечения Нексаваром (сорафенибом); б – в процессе лечения. Стабилизация

прогрессирование заболевания – увеличение количества очагов в верхних и средних сегментах обоих легких – (рис. 2а). Уровень ТГ от 28.05.2011 составил 56 (0–3 ng/ml), на фоне супрессии – ТТГ 0,003 (0–3 МУ/л).

Пациенту предложено участие в международном клиническом исследовании DECISION. С 01.08.2011 назначен прием Нексавара (сорафениба) в качестве ежедневных пероральных доз 800 мг. При очередном обследовании после 33 мес таргетной терапии отмечена стойкая стабилизация (рис. 2б), уровень ТГ 4,2 (0–3 ng/ml).

Из нежелательных явлений отмечена ладонно-подошвенная кожная реакция (рис. 3а, б).

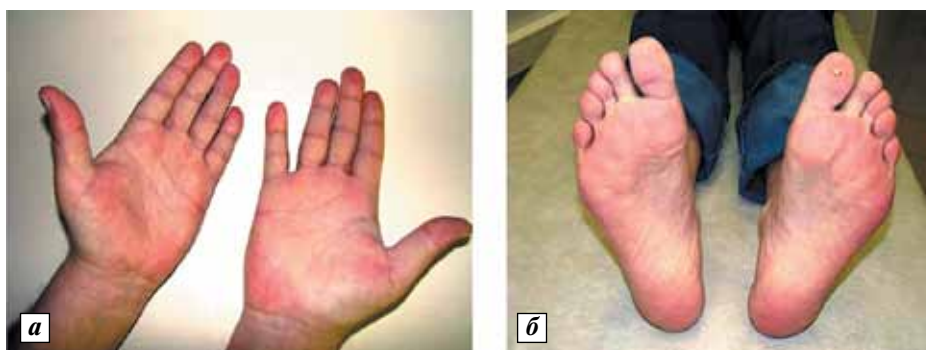

Рис. 3. Кожная реакция (степень I (NCI CTCAE v3.0.)): а – ладонная; б – подошвенная

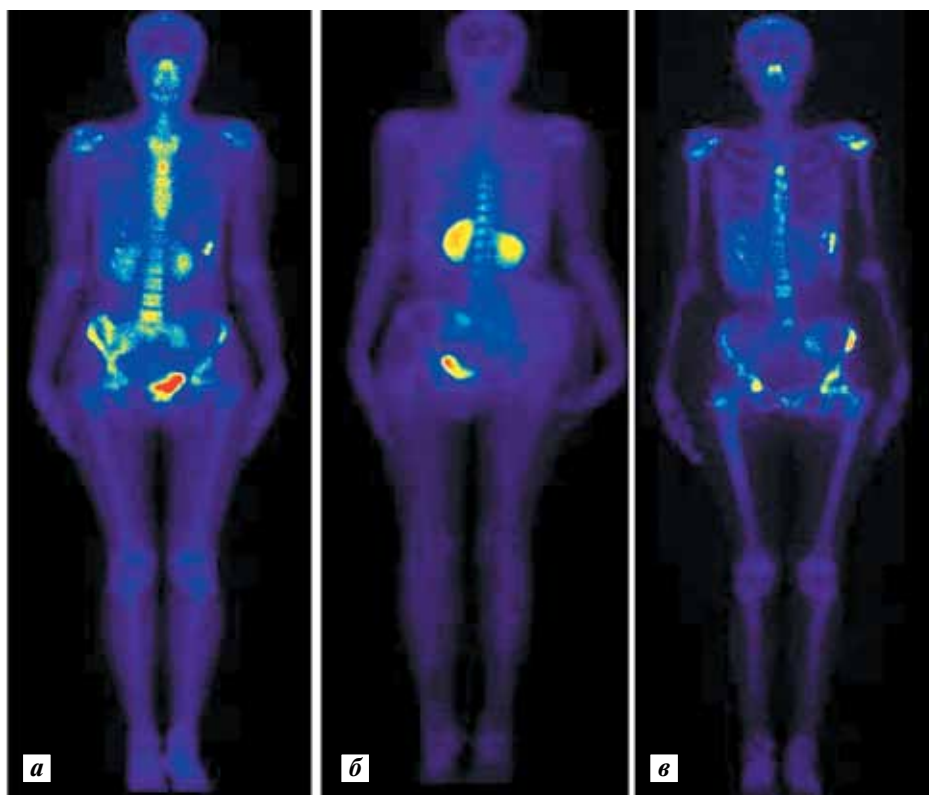


Рис. 4. Данные МСКТ: а – метастазы ДРЩЖ в кости скелета до лечения препаратами золедроновой кислоты; б – прогрессирование после лечения; в – метастазы ДРЩЖ в кости скелета после лечения Нексаваром (сорафенибом)

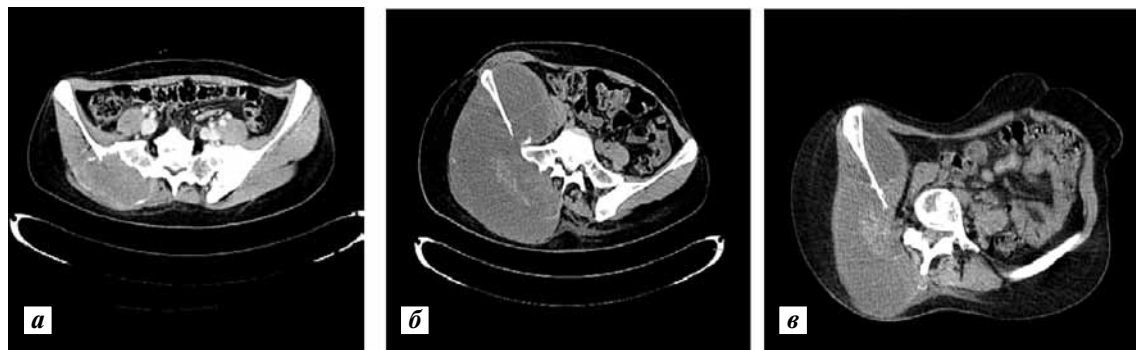

Рис. 5. МСКТ таза: а – метастаз в области правого крестцово-подвздошного сочленения до лечения препаратами золедроновой кислоты; б – прогрессирование после лечения; в – метастаз в области правого крестцово-подвздошного сочленения после лечения Нексаваром (сорафенибом)

Степень I (NCI CTCAE v3.0.), которая не являлась основанием для отмены препарата. Учитывая отсутствие роста «очагов-мишеней» и снижение уровня ТГ, назначение Нексавара (сорафениба) пролонгировано до настоящего времени.

Клинический случай 2

Больная К., 26 лет. Диагноз: фолликулярный РЩЖ. Из «anamnesis morbi»: в марте 2011 г. впервые, после родов, обнаружила асимметрию шеи за счет опухолевидного образования справа. К онкологу обратилась лишь в июне 2011 г. Под эхографическим контролем 10.06.2011 выполнена тонкоигольная пункционная биопсия, материал направлен на цитологическое исследование. Заключение: картина медулярного РЩЖ. Направлена в онкологический центр.

При ультразвуковом исследовании от 01.07.2011 левая доля и перешеек щитовидной железы не изменены. Правая доля представлена узлом больших размеров: 84 × 38 × 59 мм, неоднородной эхоструктуры, с нечеткими контурами и усиленной васкуляризацией. Вдоль всего сосудистого пучка справа прослеживается «цепочка» метастатически измененных ЛУ размерами 26 × 19 мм, 9 × 8 мм, 14 × 12 мм, 16 × 16 мм, 28 × 15 мм и более мелкие. Надключичные ЛУ шеи справа представлены конгломератом от 60 × 40 до 18 × 15 мм. Выполнена их пункционная биопсия, материал направлен на цитологическое исследование. Заключение: в пределах полученного материала цитограмма соответствует как лимфопролиферативному заболеванию, так и аденокарциноме. Для уточнения характера процесса (лимфома (?), медулярный РЩЖ (?)) рекомендовано иммуногистохимическое (ИГХ) исследование).

13.07.2011 выполнена открытая биопсия лимфатического узла шеи справа, материал направлен на ИГХ-исследование. Заключение: фолликулярный РЩЖ с очагами потери дифференцировки, обширными участками десмопластически-гранулематозной реакции.

20.07.2011 выполнена сцинтиграфия костей скелета с ⁹⁹Tc-технефор, активностью 370 МБк. Заключение:

очагов патологической гиперфиксации РФП не выявлено. Учитывая распространенность опухолевого процесса и ИГХ-исследование, на I этапе комбинированного лечения с 04.08.2011 по 13.09.2011 проведен курс ДЛТ на область опухолевого конгломерата шеи, СОД 50 Гр. На II этапе лечения 11.10.2011 выполнена операция: тиреоидэктомия, лимфодиссекция центральной клетчатки шеи, фасциально-фулярное иссечение клетчатки шеи слева. Гистологическое заключение: фолликулярный РЩЖ микрофолликулярного строения, окруженный местами тонкой фиброзной капсулой с очаговыми изменениями ядер опухолевых клеток.

С 01.12.2011 по 27.02.2012 проведена терапия ¹³¹I суммарной активностью 6 ГБк. Отмечено накопление изотопа в проекции левой доли щитовидной железы менее 3 % от СВТ. На очередном обследовании 26.03.2012 выявлено прогрессирование процесса в виде метастатического поражения костей скелета (рис. 4а), pT4N1M1.

При МСКТ костей таза в области правого крестцово-подвздошного сочленения, распространяясь в сторону крыши вертлужной впадины, определялся очаг деструкции с мягкотканым компонентом, размерами до 197 × 158 мм, протяженностью 20 см (рис. 5а). В связи с этим с 20.04.2012 по 03.12.2012 больной проведено консервативное лечение: получала Zomet® 4 мг в качестве внутривенных инфузий, №9. При МСКТ выявлен рост метастазов в костях скелета (рис. 4б), появился выраженный болевой синдром в области метастатической опухоли правой крестцово-подвздошной области (рис. 5б).

Уровень ТГ составил 3772 (0–3 ng/ml). С симптоматической целью с 05.12.2012 по 28.12.2012 проведен курс ДЛТ на область метастатической опухоли костей таза справа, СОД 42 Гр. С 29.12.2012 назначена системная лекарственная терапия: принимала Нексавар (сорафениб) в качестве ежедневных пероральных доз 800 мг. Спустя 2 мес при контрольной сцинтиграфии костей скелета (рис. 4в) и МСКТ отмечена частичная регрессия опухоли (рис. 5в). Болевой синдром купирован. Уровень ТГ спустя 2 мес упал до 543 (0–3 ng/ml). Общая продолжительность лечения 10 мес.

Заключение

В настоящее время не существует стандарта лечения пациентов с местно-распространенным ДРЩЖ, резистентным к терапии ^{131}I [6]. Вместе с тем лечение Нексаваром (сорафенибом) у данных пациен-

тов, с выраженным диссеминированным процессом, сопровождалось контролем болезни в течение 34 и 10 мес соответственно, что позволило увеличить выживаемость. Переносимость терапии была удовлетворительной.

Л И Т Е Р А Т У Р А

1. Sherman S.I. Target therapy of thyroid cancer. *Biochem Pharmacol* 2010 Sep;80(5):525–31.
2. Chougnat C., Brassard M., Leboulleux S. et al. Molecular targeted therapies for patient with refractory thyroid cancer. *Clin Oncol (R Coll Radiol)* 2010 Aug;22(6):448–55.
3. Licitra L., Locati L.D., Greco A. et al. Multikinase inhibitors in thyroid cancer. *Eur J Cancer* 2010 Apr;46(6):1012–8.
4. Matuszczyk A., Petersenn S., Bockisch A. et al. Chemotherapy with doxorubicin in progressive medullary and thyroid carcinoma of the follicular epithelium. *Horm Metab Res* 2008 Mar;40(3):210–3.
5. Brose M.S., Nutting C.M., Jarzab B. et al. Sorafenib in radioactive iodine-refractory, locally advanced or metastatic differentiated thyroid cancer: a randomised, double-blind, phase 3 trial. *Lancet* 2014 Apr 23. doi: 10.1016/S0140-6736(14)60421-9.
6. Keefe S.M., Cohen M.A., Brose M.S. Targeting vascular endothelial growth factors receptor in thyroid cancer: the intracellular and extracellular implications. *Clin Cancer Res* 2010 Feb 1;16(3):778–8.